

**РОССИЙСКАЯ АКАДЕМИЯ НАУК**

**Институт проблем экологии и эволюции им. А.Н. Северцова РАН**

**Программа фундаментальных исследований Президиума РАН  
«Живая природа: современное состояние и проблемы развития»**

**Российско-Вьетнамский Тропический  
научно-исследовательский и технологический центр  
Биологический факультет МГУ им. М.В. Ломоносова**

**А.А. Панютина, Л.П. Корзун, А.Н. Кузнецов**

# **ПОЛЕТ МЛЕКОПИТАЮЩИХ: ОТ НАЗЕМНЫХ КОНЕЧНОСТЕЙ К КРЫЛЬЯМ**



**Москва ❖ 2012**

**Панютина А.А., Корзун Л.П., Кузнецов А.Н.** Полет млекопитающих: от наземных конечностей к крыльям. М.: Товарищество научных изданий КМК. 2012. 314 с.

Приведено детальное описание костно-мышечного аппарата плечевого пояса и передней конечности тупай, рукокрылых и шерстокрылов. Особое внимание уделено выявлению специфических особенностей скелета и суставов.

Для основных типов локомоции шерстокрылов и рукокрылых разработаны модели движения элементов плечевого пояса. Проведен статический анализ наиболее ответственных фаз локомоции этих животных.

Выявлены ключевые особенности строения плечевого пояса и конечностей шерстокрылов и рукокрылых, формирование которых обеспечило возможность перехода млекопитающих от наземной локомоции к планированию и активному машущему полету. Впервые сформулировано представление о том, что преадаптации, предшествовавшие становлению машущего полета, могли быть связаны сразу с двумя чередующимися типами локомоции: планированием и бегом по стволам большого диаметра с использованием широко разведенных передних конечностей. Показано, что шерстокрыл является адекватной морфо-функциональной моделью предковой стадии для рукокрылых.

Разработан эволюционный эколого-морфологический сценарий, описывающий вероятный процесс последовательного преобразования типичных парасагиттальных конечностей предка рукокрылых в крылья.

Фотография на обложке *Norman Lim*  
Фотографии на форзацах *Norman Lim* и *Konrad Wothe*

ISBN 978-5-87317-743-1

© ИПЭЭ им. А.Н. Северцова РАН, 2012.  
© Биологический факультет МГУ им. М.В. Ломоносова, 2012.  
© Т-во научных изданий КМК, 2012.



## Содержание

<b>ПРЕДИСЛОВИЕ</b> .....	6
<b>ВВЕДЕНИЕ</b> .....	9
АНАТОМИЧЕСКАЯ НОМЕНКЛАТУРА И ТЕРМИНЫ .....	13
БЛАГОДАРНОСТИ .....	16
<b>ГЛАВА 1. МОРФОЛОГИЯ ПЕРЕДНИХ КОНЕЧНОСТЕЙ ТУПАЙ</b> .....	17
СКЕЛЕТ .....	17
СУСТАВЫ .....	24
МУСКУЛАТУРА .....	28
Мускулатура плечевого пояса .....	28
Мускулатура плечевого сустава .....	34
<i>Мускулатура, идущая от туловища</i> .....	34
<i>Собственная мускулатура плечевого сустава</i> .....	38
Мускулатура свободной конечности .....	46
<i>Мускулатура плеча</i> .....	46
<i>Мускулатура предплечья</i> .....	48
<i>Собственные мышцы кисти</i> .....	58
<b>ГЛАВА 2. МОРФОЛОГИЯ ПЕРЕДНИХ КОНЕЧНОСТЕЙ ШЕРСТОКРЫЛОВ</b> .....	66
ЛЕТАТЕЛЬНАЯ ПЕРЕПОНКА .....	66
СКЕЛЕТ .....	67
СУСТАВЫ .....	74
МУСКУЛАТУРА .....	80
Мускулатура плечевого пояса .....	81
Мускулатура плечевого сустава .....	84
<i>Мускулатура, идущая от туловища</i> .....	84
<i>Собственная мускулатура плечевого сустава</i> .....	89
Мускулатура свободной конечности .....	101
<i>Мускулатура плеча</i> .....	101
<i>Мускулатура предплечья</i> .....	103
<i>Собственные мышцы кисти</i> .....	119
Мускулатура летательной перепонки .....	128
<b>ГЛАВА 3. МОРФОЛОГИЯ ПЕРЕДНИХ КОНЕЧНОСТЕЙ РУКОКРЫЛЫХ</b> .....	129
ЛЕТАТЕЛЬНАЯ ПЕРЕПОНКА .....	130
СКЕЛЕТ .....	131
СУСТАВЫ .....	143
МУСКУЛАТУРА .....	153
Мускулатура плечевого пояса .....	154
Мускулатура плечевого сустава .....	170
<i>Мускулатура, идущая от туловища</i> .....	170
<i>Собственная мускулатура плечевого сустава</i> .....	175
Мускулатура свободной конечности .....	188
<i>Мускулатура плеча</i> .....	188
<i>Мускулатура предплечья</i> .....	191
<i>Собственные мышцы кисти</i> .....	210
Мускулатура летательной перепонки .....	217

<b>ГЛАВА 4. ФУНКЦИОНАЛЬНЫЙ АНАЛИЗ ЛОКОМОТОРНОГО АППАРАТА ШЕРСТОКРЫЛОВ</b> .....	219
НЕКОТОРЫЕ АСПЕКТЫ БИОЛОГИИ ШЕРСТОКРЫЛОВ .....	219
ЛОКОМОЦИЯ ШЕРСТОКРЫЛОВ .....	222
Планирование .....	222
Подъем по стволам .....	224
Перемещение под ветвями .....	225
ПОДВИЖНОСТЬ ПЛЕЧЕВОГО ПОЯСА .....	226
СТАТИЧЕСКИЙ АНАЛИЗ .....	229
Подвешивание на стволе .....	229
Планирование .....	232
<b>ГЛАВА 5. ФУНКЦИОНАЛЬНЫЙ АНАЛИЗ ЛОКОМОТОРНОГО АППАРАТА РУКОКРЫЛЫХ</b> .....	237
ОСОБЕННОСТИ ЛОКОМОЦИИ РУКОКРЫЛЫХ .....	237
КИНЕМАТИКА КРЫЛА РУКОКРЫЛЫХ .....	240
ВЗАИМОДЕЙСТВИЕ КРЫЛА С ВОЗДУХОМ .....	246
Статический анализ взмаха крыла .....	248
<b>ГЛАВА 6. СРАВНИТЕЛЬНЫЙ МОРФО-ФУНКЦИОНАЛЬНЫЙ АНАЛИЗ</b> .....	254
МОРФО-ФУНКЦИОНАЛЬНЫЕ ОСОБЕННОСТИ ПЛЕЧЕВОГО ПОЯСА .....	254
МОРФО-ФУНКЦИОНАЛЬНЫЕ ОСОБЕННОСТИ СВОБОДНОЙ КОНЕЧНОСТИ .....	263
ИТОГИ МОРФО-ФУНКЦИОНАЛЬНОГО АНАЛИЗА .....	268
Полет и примитивная локомоция прототерий .....	268
Полет и брахиация .....	269
Полет и планирование .....	271
<b>ГЛАВА 7. ЭВОЛЮЦИОННЫЙ СЦЕНАРИЙ СТАНОВЛЕНИЯ ПОЛЕТА</b> .....	273
<b>АНАТОМИЧЕСКАЯ НОМЕНКЛАТУРА И ИСПОЛЬЗОВАННЫЕ СОКРАЩЕНИЯ</b> .....	281
<b>СПИСОК ЛИТЕРАТУРЫ</b> .....	289
<b>ЛАТИНСКИЙ АЛФАВИТНЫЙ УКАЗАТЕЛЬ АНАТОМИЧЕСКИХ ТЕРМИНОВ</b> .....	294
<b>РУССКИЙ АЛФАВИТНЫЙ УКАЗАТЕЛЬ АНАТОМИЧЕСКИХ ТЕРМИНОВ</b> .....	304
<b>АВТОРСКИЙ УКАЗАТЕЛЬ</b> .....	314

## ПРЕДИСЛОВИЕ

Монография А.А. Панютиной, Л.П. Корзуна и А.Н. Кузнецова посвящена интереснейшей научной проблеме – происхождению полета у млекопитающих. Первые планирующие млекопитающие (*Volaticotherium*) появились уже в юрском периоде, примерно 150 млн. л.н. В дальнейшем пассивный планирующий полет возникал независимо еще несколько раз – среди сумчатых, грызунов и у шерстокрылов. Напротив, активный машущий полет сформировался среди млекопитающих только у рукокрылых и достиг у них такого же совершенства, как у птиц и вымерших птерозавров. Приобретение этой способности явилось ключевой адаптацией, обеспечившей рукокрылым широкую адаптивную радиацию – из всех отрядов млекопитающих они уступают по числу современных видов только грызунам.

Летучие мыши появляются в геологической летописи в эоцене на всех континентах кроме Антарктиды и Южной Америки. В Северной Америке найдены полные скелеты раннеэоценовых летучих мышей. Эти первые реально известные представители отряда уже обладали полностью сформированными приспособлениями к машущему полету. Поэтому они дают мало информации для понимания первопричин возникновения этой ключевой адаптации, и их можно пока только реконструировать по косвенным признакам на основании анализа летательных адаптаций современных форм. Этому и посвящена данная монография.

Машущий полет в атмосфере Земли ставит летательный аппарат позвоночных в весьма жесткие рамки. Большие сосредоточенные силы, огромная работа и мощность, реализуемые в проксимальных отделах конечности, в сочетании с филигранной регулировкой углов атаки машущего крыла предъявляет весьма непростые требования к устройству летательного аппарата. Конвергенция рукокрылых с птицами в данном отношении очевидна. Не будет натяжкой сказать, что уровень «внутриотрядного» разнообразия рукокрылых приближается к разнообразию класса птиц в целом. На фоне общей конвергенции тех и других представляется особенно интересным, как те же внешние требования привели к появлению специфических особенностей конструкции летательного аппарата рукокрылых в целом. Это несомненно связано с особенностями предковой морфологии: не приходится сомневаться, что предки рукокрылых уже обладали совершенной наземной локомоцией на парасагитальных конечностях, хорошо изученной экспериментально на многих представителях сумчатых и плацентарных млекопитающих.

Исследования локомоторного аппарата интересны в том плане, что его адаптации формируют общий облик животного и наиболее непосредственно отражают требования среды обитания. Но если бегу, рытью, плаванию и лазанию млекопитающих посвящено достаточно много исследований, то полет рукокры-

лых оказался незаслуженно обойден вниманием. По сравнению с другими формами локомоции, машущий полет труднее изучать экспериментально и анализировать: он не оставляет видимых следов, он быстр, движения крыльев ускользают от кино- или видеосъемки со стандартной частотой кадров, распределение нагрузок по поверхности крыла при его естественном взаимодействии с воздухом трудно моделировать. Что касается морфологических исследований рукокрылых, то до сих пор они, как правило, замыкались внутри этого отряда и не позволяли судить о самом интересном – об эволюционном переходе от нелетающих форм к летающим. В итоге происхождению активного машущего полета у млекопитающих посвящено гораздо меньше публикаций, чем происхождению полета у птиц. Более или менее детально разработанная гипотеза происхождения полета у млекопитающих до сегодняшнего дня не была предложена.

Настоящая книга сотрудников кафедры зоологии позвоночных биологического факультета МГУ, известной своими давними традициями в области сравнительной анатомии и функциональной морфологии, восполняет указанный пробел и открывает новую страницу в изучении полета млекопитающих. В подходе авторов сочетается комплексный морфо-биологический метод К.А. Юдина и метод конструктивно-силового анализа костно-мышечной системы Ф.Я. Дзержинского, учениками которого и являются все авторы книги. Задачи и цели, которые они ставят, сразу выводят работу за рамки узких исследований полета рукокрылых, которые выполнялись по этой теме предшественниками. Даже за первичным описанием морфологического материала просматривается целенаправленный интерес авторов к эволюционному становлению машущего полета у млекопитающих.

Особенно вдохновляет тот факт, что выбранная тема для авторов является новой, что они не скованы рутинными приемами исследования полета и смело привносят подходы, выработанные в смежных областях функциональной морфологии. Летательный аппарат представляет не менее благодатную почву для открытия множества красивых адаптаций теми методами, которыми владеют авторы, чем, скажем, челюстной аппарат птиц или конечности бегающих млекопитающих. Так, например, примененный авторами графический анализ статического равновесия, так много давший для трактовки адаптивного значения других анатомических структур, здесь также выявил свою эвристичность и плодотворность. Выяснено, что в проксимальных отделах передняя конечность рукокрылых испытывает колоссальные пиковые нагрузки, на порядок превышающие вес животного, что, пожалуй, встречается еще только у специализированных землероев. Отсюда и ярко выраженные адаптации плечевого пояса, которые авторам удалось весьма удачно интерпретировать благодаря анализу общего распределения сил. Можно не сомневаться, что в будущем более детальный силовой анализ позволит дать четкую трактовку адаптивного значения специфических различий элементов плечевого пояса у разных представителей рукокрылых.

Представления авторов о формировании полета у млекопитающих изложены в виде эволюционного сценария. По их мнению, основные конструктивные изменения при переходе от наземной четвероногой локомоции к активному по-

лету связаны с изменением плоскости работы конечности с парасагиттальной на фронтальную. Авторы вполне убедительно показывают, что это изменение стало возможным только через промежуточную стадию бега по вертикальным стволам деревьев, для обхвата которых животные вынуждены максимально разводить передние конечности в стороны. Следующим шагом стало развитие летательной перепонки между передними и задними конечностями по бокам тела для планирования с дерева на дерево. Далее появление перепонки между пальцами передней конечности позволило использовать движения кисти для более эффективного маневрирования во время планирования. Перепончатая кисть, видимо, оказалась исключительно перспективной, и ее дальнейшее развитие привело в конечном итоге к освоению активного машущего полета, а тем самым – к появлению нового отряда млекопитающих – рукокрылых. Этот эlegantный эволюционный сценарий подкупает своей простотой и опирается на многочисленные факты и наблюдения, изложенные в монографии. Эта совершенно оригинальная гипотеза может быть протестирована будущими палеонтологическими находками, хотя они и исключительно редки для древесных тропических животных.

Таким образом, мы можем уверенно констатировать высочайший профессионализм авторов и рассматривать их гипотезу как большое научное достижение – настоящую «золотую жилу» для последующих исследователей морфологии млекопитающих и позвоночных в целом. Подобные гипотезы необходимы для понимания механизмов эволюционного процесса и возникновения ключевых морфо-биологических адаптаций. Поэтому выпуск данной монографии является событием не только для зоологии, но и для общей биологии и эволюционной теории.

*П.П. Гамбарян  
А.О. Аверьянов*



## ВВЕДЕНИЕ

Перемещение с опорой на воздух широко распространено среди позвоночных. В современной фауне безусловными лидерами в этом направлении являются птицы. Неудивительно, что полет птиц всегда был и остается в центре внимания зоологов. Вопрос происхождения полета, неразрывно связанный с эволюционной историей этой группы, до сих пор представляется актуальным, на этом поле не угасают дискуссии и постоянно появляются новые версии (Peters, 2002; Dial, 2003; Dial et al., 2008; Курочкин, Богданович, 2008).

Хотя среди млекопитающих более 1200 видов используют активный машущий полет, этот способ локомоции традиционно рассматривается в группе как частный случай, наряду, например, с плаванием или роющим образом жизни. Вероятно, в этом заключается одна из причин того, что до сих пор не предложено всесторонне проработанного правдоподобного эволюционного сценария, описывающего основные ключевые этапы становления этого типа локомоции у млекопитающих.

Палеонтологическая летопись не предоставляет нам прямых свидетельств, позволяющих приоткрыть загадку происхождения рукокрылых. Переходные формы, которые могли бы последовательно проиллюстрировать стадии процесса возникновения и совершенствования конструкции летательного аппарата, пока не обнаружены.

Наиболее ранние, надежно идентифицируемые рукокрылые, известны из нижнеэоценовых отложений, причем, благодаря их хорошей сохранности, не возникает сомнений, что это животные, уже очень сходные с современными летучими мышами (*Microchiroptera*). Наиболее примитивным представителем рукокрылых считается описанный недавно из раннего эоцена Вайоминга (возраст 52,5 млн. лет) *Onychonycteris finneyi* (Simmons et al., 2008). Особенности скелета позволили авторам описания уверенно утверждать, что летательная перепонка у онихониктериса выглядела примерно так же, как у рецентных рукокрылых, и он мог пользоваться машущим полетом. В то же время, онихониктерис имел когти на всех пяти пальцах передних конечностей (наиболее развитые на I и II пальцах). Передние конечности были относительно короче, чем у современных рукокрылых, а задние, напротив, длиннее. Все это позволило авторам описания предположить, что это животное наряду с полетом могло активно лазать по ветвям в кронах деревьев.

Интересно, что из тех же отложений, где был обнаружен *Onychonycteris*, происходит и найденный ранее *Icaronycteris index* (Jepsen, 1966), известный по нескольким скелетам и характеризующийся гораздо более полным набором продвинутых признаков. По основным морфологическим особенностям и пропорциям летательного аппарата он уже практически не отличается от рецентных *Microchiroptera*. Из примитивных черт отмечают отсутствие шпоры на задней

конечности, а также наличие рудиментов когтевых фаланг III–V пальцев и когтя на втором пальце передней конечности (Simmons, Geisler, 1998).

Несколько эоценовых родов рукокрылых известно из Месселя Германии (возраст 47 млн. лет). Прекрасно сохранившиеся скелеты, а иногда и отпечатки мягких тканей *Palaeochiropteryx*, *Archaeonycteris*, *Hassianycteris* и *Tachypteron* иллюстрируют наметившуюся к тому времени радиацию группы в плане пищевой специализации и использования разных типов полета (Simmons, Geisler, 1998). Строение ушной области черепа эоценовых летучих мышей указывает на наличие уже развитой системы эхолокации (Novacek, 1985, 1991; Habersetzer, Storch, 1989, 1992). Большинство ископаемых рукокрылых, относящихся к середине-концу эоцена из Европы, Северной Америки, Азии, Африки и Австралии уже можно с уверенностью отнести к современным семействам летучих мышей. Бесспорные находки представителей подотряда крыланов появляются только с миоцена (Gunnell, Simmons, 2005).

Возраст самых древних рукокрылых и их морфологическое сходство с современными представителями отряда позволяют полагать, что становление машущего полета млекопитающих происходило не позднее палеоцена, а возможно и раньше – в конце мезозоя. Очевидно, что даже *Onychonycteris* при всей своей примитивности не может претендовать на роль «недостающего звена» и служить моделью переходной формы от квадрупедальных млекопитающих к летающим.

Традиционно для млекопитающих предлагаются два основных сценария возникновения полета. Первая гипотеза, обычно называемая «с деревьев – вниз», в качестве исходной формы предлагает животное, сочетающее древесный образ жизни с планирующими прыжками (Smith, 1977; Hill, Smith, 1984 и др.). При передвижении в кронах деревьев оно могло использовать складки кожи между пальцами и по бокам тела в качестве несущей плоскости, позволяющей увеличить дальность прыжков, а затем и перейти к планированию с дерева на дерево. Совершенствование маневренности и увеличение продолжительности пребывания в воздухе, согласно этой точке зрения, и привели каким-то образом к появлению машущего полета. Впервые на возможность такого варианта развития событий указал еще Ч. Дарвин (Darwin, 1872): «У некоторых летучих мышей, у которых летательная перепонка простирается от вершины плеча до хвоста и включает задние конечности, мы, по всей вероятности, должны усматривать в этом органе скорее первоначальное приспособление к скольжению в воздухе, чем к полету.» (цит. по: Дарвин, 1896, стр. 112). В наши дни гипотеза «планирующего предка» находит все больше сторонников и стала уже почти общепризнанной (Norberg, 1985; Scholey, 1986b; Rayner, 1988; Altringham, 1998; Bishop, 2008). В поддержку ее приводится очевидный и убедительный факт, что возникновение планирующих форм среди млекопитающих происходило многократно в процессе эволюции в самых разных группах. Сегодня живые примеры мы можем наблюдать среди сумчатых, грызунов и шерсткрылов. Недавняя находка специализированного планера *Volaticotherium* в позднеюрских-раннемеловых отложениях Китая говорит о том, что млекопитающие начали осваивать воз-

душную среду минимум 150–120 млн. лет назад (Meng et al., 2006). В общей сложности в пределах класса млекопитающих планирование, по современным оценкам, было освоено не менее девяти раз.

Несмотря на то, что гипотеза возникновения машущего полета через планирование была предложена более века назад, в литературе все это время обсуждалась лишь принципиальная возможность такого перехода, а конкретные морфологические стадии и обусловившие их адаптации не рассматривались. Отсутствие убедительного морфо-функционального сценария становления машущего полета таким путем дает противникам гипотезы «планирующего предка» обширную почву для критики. Например, К. Падиан (Padian, 1985) утверждает, что планирование и активный полет – два совершенно различных направления специализации, каждое из которых требует своего специфического набора адаптаций, а М.Ф. Ковтун (1990б) считает, что «планирование не является необходимой стадией эволюции активного полета... – это тупиковое направление в плане развития активного полета».

Вторая распространенная гипотеза может быть условно названа «с деревьев – вверх» (Jepsen, 1970; Pirlot, 1977; Ковтун, 1984, 1988; Padian, 1985, 1987). Согласно этой точке зрения становлению полета рукокрылых предшествовали адаптации к ловле насекомых в кронах деревьев. Обсуждается два способа ловли: либо предки рукокрылых хватали челюстями летающих насекомых в прыжке с присады, а «зачаточные крылья» использовали для увеличения высоты и дальности прыжка, либо они сидели на присаде и хватали пролетающих мимо насекомых, используя перепонки между удлинёнными пальцами. Освоив такой способ ловли, эти гипотетические животные в дальнейшем тоже стали прыгать за добычей и преследовать ее на некотором расстоянии по воздуху при помощи этих зачаточных крыльев. Такие теоретические построения часто вызывали бурное обсуждение и справедливую критику (например, Norberg, 1985). В частности высказывалось мнение о нежизнеспособности подобных переходных форм и энергетической нецелесообразности столь надуманных способов добывания пищи (Speakman et al., 1989; Speakman, 1993, 1999, 2001).

Приходится признать, что оба основных сценария (и «с деревьев – вниз», и «с деревьев – вверх») являются чисто умозрительными и не подкреплены пока надежным фактическим материалом. Кроме того, в этих теоретических построениях в качестве главного морфологического преобразования, открывающего млекопитающим возможность полета, рассматривается только удлинение дистальных отделов передних конечностей и появление межпальцевых перепонок. Например, Ковтун (1990а) называет этот процесс «ключевым морфогенезом» в эволюции рукокрылых. При этом оставлен без внимания весь сложный комплекс морфо-функциональных перестроек, необходимых для превращения конечности наземного животного в крыло. Удлинение же костей пясти и фаланг, по-видимому, представляет менее сложную проблему. Во всяком случае, в онтогенезе, как показали сравнительные эмбриологические и генетические исследования летучих мышей и грызунов (Sears et al., 2006), их дефинитивная длина определяется скоростью пролиферации и созревания клеток хряща, регулируемой морфогенетическими белками кости (BMP). Вполне

вероятно, что изменения в тех же самых белках, а точнее мутации в кодирующих их генах, могут непосредственно приводить к изменению длины элементов конечности и в филогенезе.

Существует и ряд других версий происхождения полета рукокрылых, по большей части спекулятивных, которые пытаются объяснить удлинение дистальных отделов передних конечностей и образование летательной перепонки изначальным выполнением совершенно иных функций, например, терморегуляции (Ковтун, 1990а,б), передвижения по топкому субстрату (Панютин, 1980) и др.

В целом, обсуждение проблемы становления полета у млекопитающих до сих пор сводилось к частностям и не затрагивало фундаментального для понимания эволюционной истории рукокрылых вопроса о сложном комплексе экологических условий, обусловивших превращение конечности наземного животного в крыло и сопутствовавших этому морфо-функциональных перестроек. Иными словами, эволюционный сценарий происхождения рукокрылых до сих пор не реконструирован.

К настоящему времени уже накоплен немалый опыт разработки подобных ретроспективных сценариев на других объектах. Например, в практике решения задач, связанных с построением естественной системы птиц, развился и оформился комплексный морфо-экологический метод, называемый также морфо-биологическим, или эколого-морфологическим (Юдин, 1957, 1978; Дзержинский, 1972, 1977; Корзун, 1986; и др.). Главная идея основоположника этого метода К.А. Юдина состояла в познании филогенеза птиц как адаптивного процесса, а не формального изменения так называемой матрицы признаков. Этот подход был положен нами в основу построения эволюционного сценария становления полета у млекопитающих.

Принципиальная теоретическая предпосылка данного подхода в формулировке Ф.Я. Дзержинского (1982) заключается в том, что структуры биомеханических узлов костно-мышечной системы современных групп, как результат длительной эволюции, до сих пор отражают содержание последовательных отрезков их истории, на каждом из которых они были адаптированы к соответствующим требованиям среды. Таким образом, строение интересующей нас локомоторной системы рукокрылых может рассматриваться как наслоения последовательных адаптаций к различным условиям существования, в которых жили их предки. Расшифровывая эти «наслоения», мы как бы «зондируем» адаптивную историю становления изучаемых групп, при этом надежность выстраиваемой гипотезы (эволюционного сценария) обеспечивается многочисленными внутренними функциональными связями. Главным критерием верификации каждой реконструируемой стадии является ее функциональность, которая в свою очередь позволяет судить об экологической адаптации предка, находившегося на этой стадии.

В нашем исследовании мы вышли за рамки изучения рукокрылых, включив в сравнительный анализ животных, использующих примитивную наземно-дре-

весную локомоцию с опорой на твердый субстрат и планирующую локомоцию с опорой на воздух. В строении этих животных мы рассчитывали выявить особенности, которые можно было бы интерпретировать как морфо-функциональные предпосылки к становлению полета.

В качестве наземно-древесных и планирующих животных нами были выбраны представители когорты Archonta. Хотя молекулярные данные свидетельствуют против включения рукокрылых в ее состав, когорты Archonta и без них сохраняет первенство по освоению воздушной локомоции среди нелетающих млекопитающих: к ней принадлежат самые специализированные планирующие млекопитающие – шерстокрылы. Кроме того, это единственная клада млекопитающих, состоящая целиком из групп, в той или иной степени связанных с древесным образом жизни, который, по всей вероятности, и был отправной точкой на пути формирования машущего полета. Поэтому именно в рамках архонт, на наш взгляд, и следует искать возможных кандидатов на рассмотрение в качестве исходной морфо-экологической модели, послужившей основой для формирования этого типа локомоции у млекопитающих.

Наиболее характерными генерализованными конечностями, адаптированными к наземно-древесному типу локомоции, среди Archonta обладают тупайи. Это малоспециализированные мелкие всеядные зверьки, живущие преимущественно на деревьях, однако часто спускающиеся на землю в поисках корма. Морфо-функциональные приспособления к перемещению с опорой на воздух мы исследовали на примере шерстокрылов, которые демонстрируют наивысшую среди млекопитающих степень адаптации к древесно-планирующему образу жизни.

## **Анатомическая номенклатура и термины**

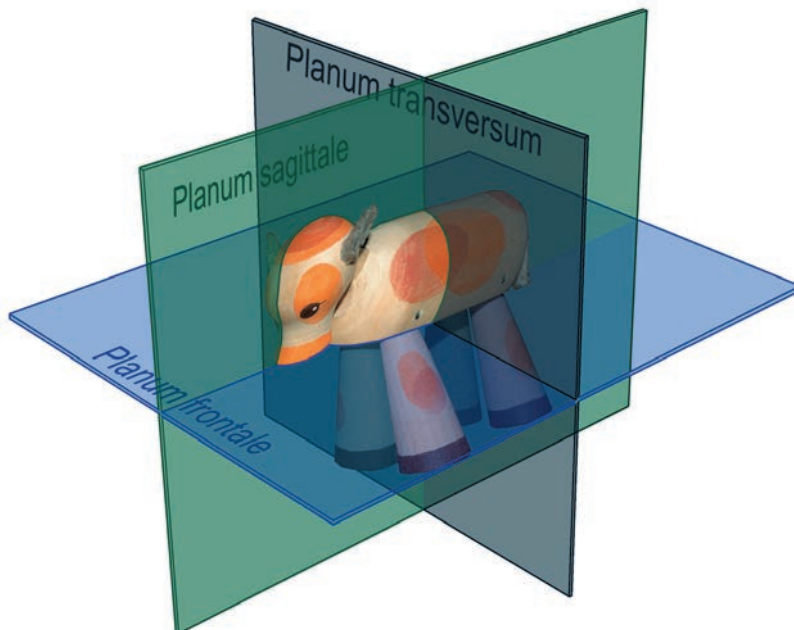
При описании мускулатуры за основу нами была выбрана номенклатура, предложенная Н.Н. Гуртовым и Ф.Я. Держинским для крысы и норки (1992). Для мышц, которые отсутствуют у этих животных, мы использовали термины из работы У.М. Норберг (Norberg, 1972) по египетской летучей собаке (*Rousettus aegyptiacus*). Для сухожилий и скелетных структур мы приняли ветеринарную номенклатуру (Nomina anatomica veterinaria, 2005) с добавлением некоторых терминов из анатомии человека (Краев, 1978; Борзяк и др., 1987). Сочетание терминологии из перечисленных источников позволило наиболее полно обозначить все описываемые структуры.

Для установления гомологии коротких мышц кисти тупай и шерстокрылов мы пользовались данными А.А. Аристова (1981), Э.И. Борзяка и др. (1987), А.Д. Ноздрачева и Е.Л. Полякова (2001). Гомологизацию костей запястья проводили на основе работы по развитию кисти у представителей когорты Archonta (Stafford, Thorington, 1998).

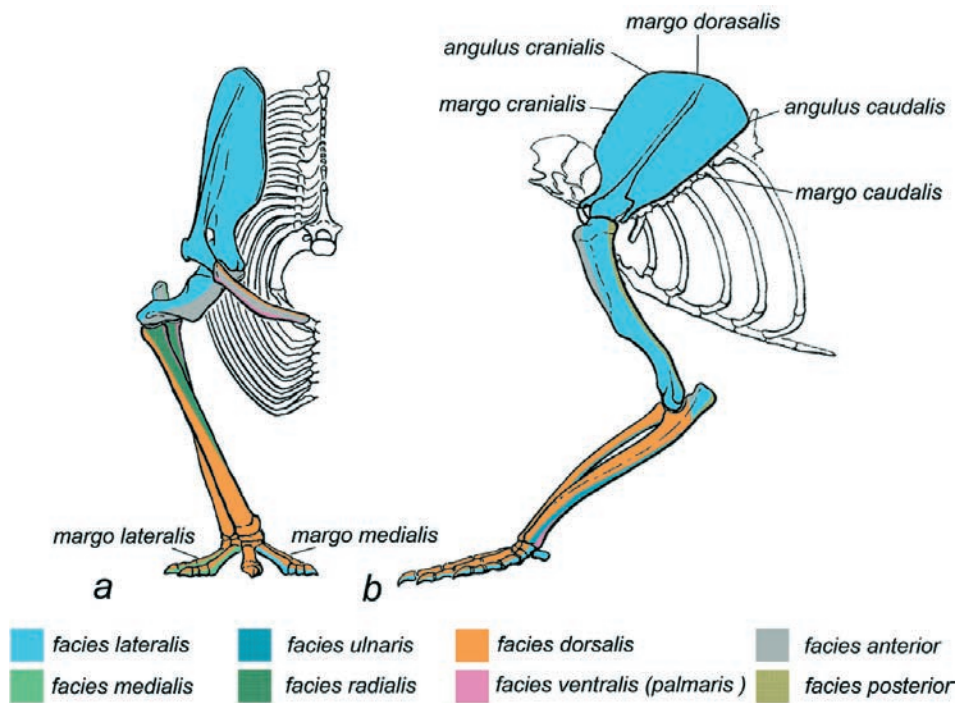
В настоящей работе мы употребляем обозначения анатомических плоскостей и поверхностей, принятые для квадрупедального животного (рис. 1, 2). Во избежание путаницы, все эти обозначения мы сохранили и в описании шерстокрылов и рукокрылых.

Края лопатки обозначаются как дорсальный (верхний), краниальный (передний) и каудальный (задний), а поверхности – как медиальная и латеральная (рис. 2). Несмотря на то, что традиционно для обозначения краев и поверхностей лопатки рукокрылых используются иные термины, точнее указывающие на ориентацию ее частей у этих животных (позвоночный край у них называют медиальным, каудальный – латеральным, латеральную поверхность – дорсальной, а медиальную – вентральной), для сохранения единообразия описаний мы отказались использовать для них отдельную номенклатуру.

У плеча мы выделяем переднюю (вентральную) и заднюю (дорсальную), медиальную и латеральную поверхности. Для предплечья эти термины использовать затруднительно из-за его скрученности, поэтому стороны этого отдела конечности мы обозначаем как тыльную, ладонную, радиальную и ульнарную (рис. 2). В кисти мы называем поверхности дорсальной (тыльной) и вентральной (ладонной), а края – медиальным и латеральным. Те же самые термины применяются для каждого пальца. Приведение и отведение элементов кисти решено рассматривать не по отношению к телу, а по отношению к продольной средней линии кисти (рис. 3). Чтобы эти движения трактовались однозначно, приведение первого и второго пальцев мы называем латеральным, а четвертого и пятого – медиальным приведением, а их отведение, соответственно, медиальным и латеральным. Боковые отклонения третьего пальца от продольной оси кисти мы обозначаем как медиальное и латеральное отведение. Перечень использованных анатомических терминов и сокращений приводится в приложении.



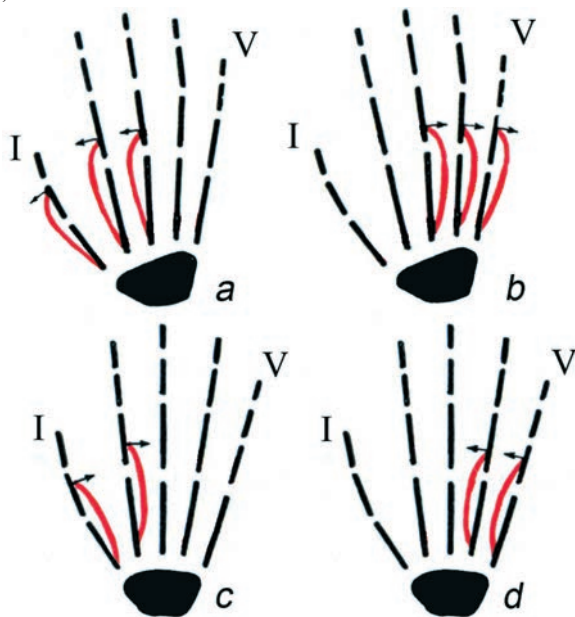
**Рис. 1.** Основные плоскости, используемые в анатомии.



**Рис. 2.** Термины, используемые при описании поверхностей, углов и граней скелетных элементов.

*a* – вид спереди, правая конечность;

*b* – вид сбоку, левая конечность.



**Рис. 3.** Термины, используемые для описания приведения и отведения элементов кисти.

*a* – медиальное отведение;

*b* – латеральное отведение;

*c* – латеральное приведение;

*d* – медиальное приведение.

## Благодарности

В создании этой книги важнейшую роль сыграл Российско-Вьетнамский тропический центр, благодаря которому был получен практически весь исследованный нами материал.

Зоологический музей МГУ и Музей биоразнообразия им. Раффлза (Raffles Museum of Biodiversity Research, Department of Biological Sciences, Faculty of Science, National University of Singapore), предоставили возможность обработки коллекционных материалов.

Огромную помощь и поддержку на всех этапах исследования, в процессе осмысления результатов и написания работы оказали Ф.Я. Дзержинский и Е.Л. Яхонтов.

Исключительно полезными оказались соображения и замечания наших коллег, высказанные в ходе многочисленных дискуссий. Особенно хочется поблагодарить Е.Г. Потапову, И.А. Колмановского, П.П. Гамбаряна, Е.Н. Курочкина и С.В. Крускопа.

Мы очень признательны сотруднику Музея биоразнообразия им. Раффлза Н. Лиму (N. Lim) за помощь в проведении полевых наблюдений шерстокрылов, обсуждение различных аспектов их биологии и предоставление фото- и видеоматериалов.

Неоценимый вклад в техническое обеспечение экспериментальной части работы внесли Н.М. Мылов, С.М. Форсунов, О. Г. Ильченко и М.А. Брагин.

В поиске литературы авторам очень помогли Т. Стриклер (T. Strickler), А.В. Борисенко и С.В. Ковальский.

За ценные консультации и методические советы мы благодарны Б.А. Шуляку, А.К. Панютину и Д.Е. Яхонтову.

Свои фотографии животных для публикации в нашей книге любезно предоставили Н. Лим (Norman Lim), П. Лох (Peter Loh Tuck Kheong), Н. Гарбут (Nick Garbutt), Дж. В (Julian W), П. Чан (Paul Chan), Т. Ламан (Tim Laman), Д. Нилл (Dietmar Nill), Д. Рискин (Daniel Riskin), Е.Л. Яхонтов, Е.Д. Попова-Бондаренко, Е.П. Кузьмичева и Е.А. Ковалев.

Работы выполнены при поддержке РФФИ (11-04-01265а; 09-04-01303а) и Программы Президиума РАН «Биоразнообразие» 2.6.1.



## Глава 1.

### МОРФОЛОГИЯ ПЕРЕДНИХ КОНЕЧНОСТЕЙ ТУПАЙ

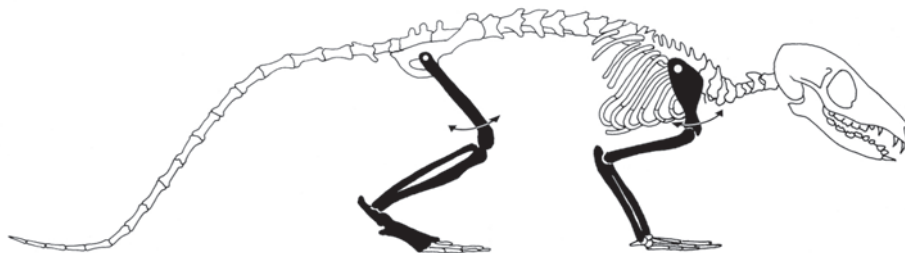
Анатомии тупай посвящены классические работы Ле Гро Кларка и Девиса (Le Gros Clark, 1924, 1926; Davis, 1938). Позднее морфологии и функциональному анализу конечностей этих животных уделялось внимание, в первую очередь, в контексте приспособления млекопитающих к древесному образу жизни и происхождения приматов (Jenkins, 1974; George, 1977; Sargis, 2001, 2002a,b,c, 2004).

Для детального описания мускулатуры мы отпрепарировали 1 экземпляр *Tupaia belangeri*<sup>1</sup> (Scandentia: Tupaiidae), предоставленный Зоологическим музеем МГУ (ЗММУ). Строение скелета и суставов описано по полученному синдесмологическому препарату<sup>2</sup>, а также по сухому скелету<sup>3</sup>.

### Скелет

Плечевой пояс тупай в целом имеет строение, характерное для квадрупедальных млекопитающих, перемещающихся по земле (рис. 1.1) (Гамбарян, 1972, Кузнецов, 1999).

**Лопатка** (*scapula*) лежит в парасагиттальной плоскости. Ее прямолинейный задний (каудальный) край подвернут наружу и образует своего рода «полочку». Верхний (дорсальный) край плавно переходит в передний (краниальный), поэтому дорсокраниальный угол (*angulus cranialis*) не выражен. Дорсока-



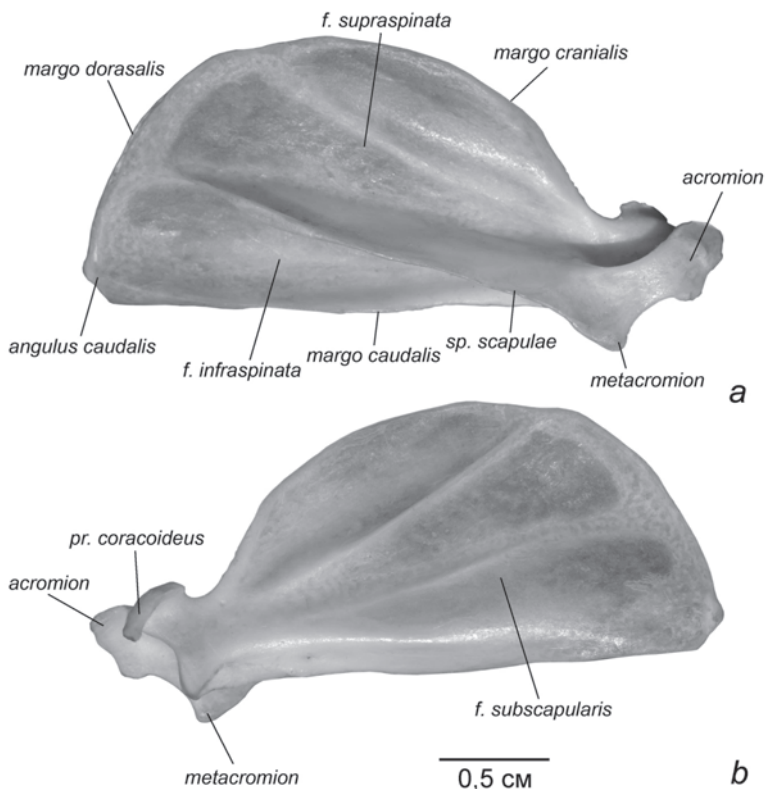
**Рис. 1.1.** Схематическое изображение скелета тупайи. Вид сбоку.

Стрелки показывают направления качательных движений первого звена трехзвенных Z-образных конечностей.

<sup>1</sup> s-173368.

<sup>2</sup> Синдесмологический препарат скелета – влажный препарат, который получают путем полного удаления мускулатуры, с сохранением всех суставных связок. Используется для изучения подвижности суставов.

<sup>3</sup> s-169721.



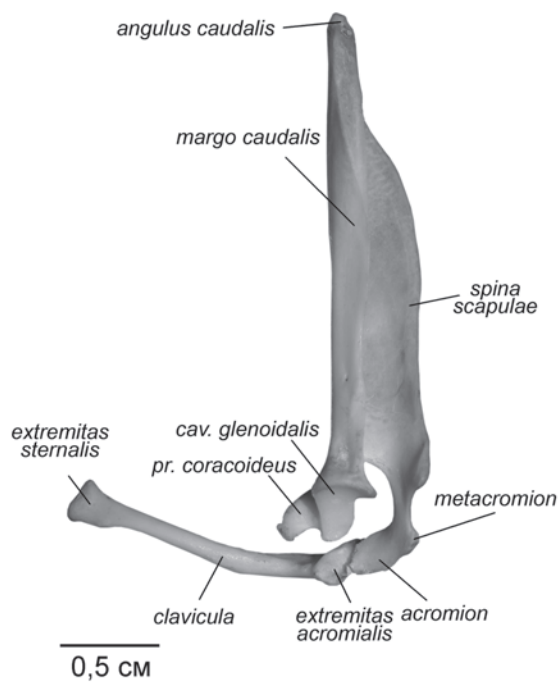
**Рис. 1.2.** Лопатка тупайи *Tupaia belangeri*, правая конечность. Список сокращений здесь и далее приведен в приложении.

*a.* Латеральная поверхность.

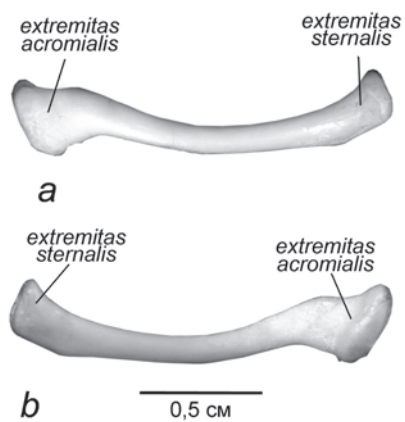
*b.* Медиальная поверхность.

удальный угол (*angulus caudalis*), наоборот, четко выражен (рис. 1.2). Предостная ямка (*fossa supraspinata*) несколько больше заострой (*fossa infraspinata*). Ость лопатки (*spina scapulae*) высокая, акромиальный отросток (*acromion*) очень хорошо развит. К его краниальной части присоединяется ключица (рис. 1.3). Метакромийон (*metacromion*) выражен слабо. Коракоидный отросток, напротив, развит очень хорошо (рис. 1.2). На медиальной поверхности лопатки – подлопаточной ямке (*fossa subscapularis*) – заметны два невысоких гребня. Гленоидная впадина (*cavitas glenoidalis*) вытянутая, узкая и довольно плоская (рис. 1.3). Надсуставной бугор (*tuberculum supraglenoidale*) на ее краниальном крае не выражен.

**Ключица** (*clavicula*) уплощена дорсовентрально. Ее проксимальные две трети слегка выгнуты вентрально, а дистальная треть отогнута в латерокаудальном направлении (рис. 1.4). Расширенные овальной формы концы (*extremitas sternalis* и *extremitas acromialis*) несут уплощенные сочленовные поверхности (*facies articularis sternalis* et *facies articularis acromialis*).

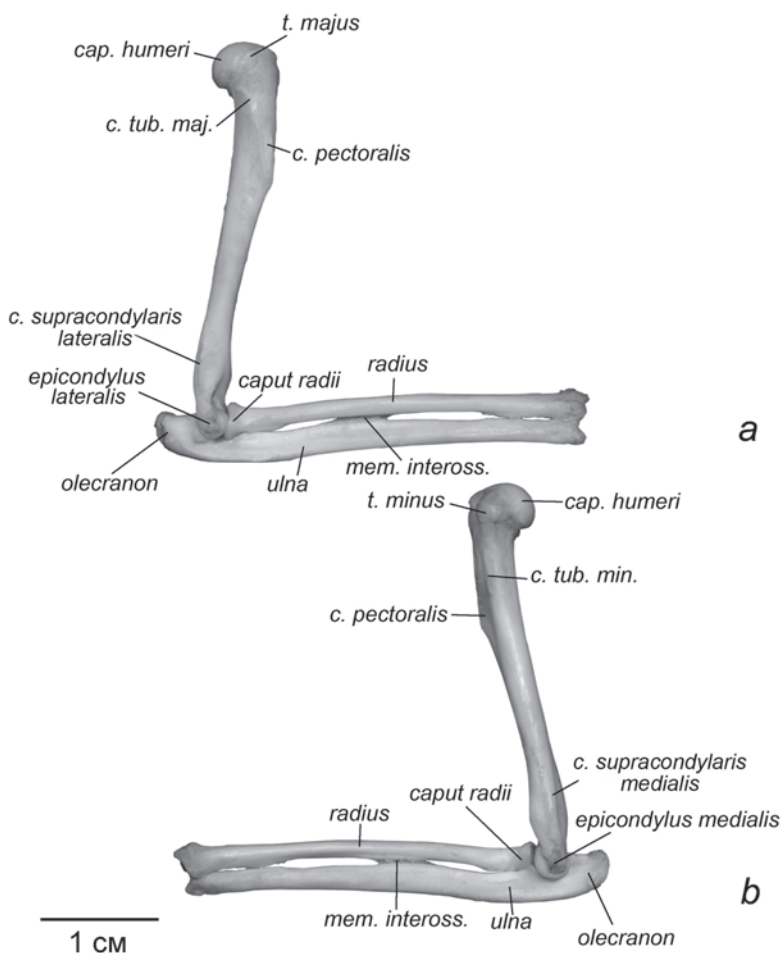


**Рис. 1.3.** Ключица и лопатка тупайи *T. belangeri*. Правая конечность. Вид сзади.



**Рис. 1.4.** Ключица тупайи *T. belangeri*. Правая конечность.  
*a.* Вид спереди.  
*b.* Вид сзади.

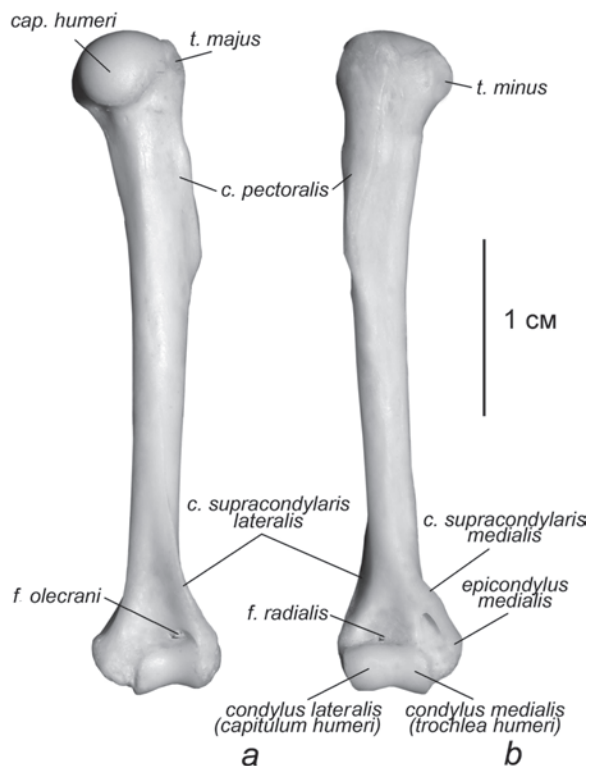
**Плечевая кость** (*humerus*) сравнительно массивна (рис. 1.5, 1.6). Так называемый большой бугор (*tuberculum majus*) на ее проксимальном конце едва заметен, малый (*tuberculum minus*) выражен несколько лучше, однако ни тот, ни другой не имеют сколь либо заметной шейки. Гребни бугров невысокие. Пекторальный гребень (*crista pectoralis*) хотя и присутствует, крайне невелик. На дистальном эпифизе латеральный надмыщелок (*epicondylus lateralis*) выражен слабо, однако от него тянется длинный гребень (*crista supracondylaris lateralis*). Медиальный надмыщелок (*epicondylus medialis*), напротив, очень широк, но идущий от него гребень (*crista supracondylaris medialis*) немного короче, чем латеральный.



**Рис. 1.5.** Плечо и предплечье тупайи *T. belangeri*. Правая конечность.  
*a.* Вид с латеральной стороны.  
*b.* Вид с медиальной стороны.

Описание дистального конца плечевой кости нуждается в некоторых уточнениях. В анатомии человека, ветеринарной анатомии и многих других руководствах в суставной поверхности мыщелка выделяют головку мыщелка (*capitulum humeri*) и блок мыщелка (*trochlea humeri*) (Miller, 1964; Борзяк, 1987; Ноздрачев, Поляков, 2001; *Nomina anatomica veterinaria*, 2005). Однако во многих морфологических работах (например, Гамбарян, Аристов, 1981; Гуртовой, Дзержинский, 1992) блоком называется вся часть дистального эпифиза, несущая суставную поверхность, которую, в свою очередь, подразделяют на латеральный и медиальный мыщелки (*condylus lateralis*, *condylus medialis*). Сопоставляя эту терминологию, мы пришли к выводу, что понятия, используемые П.П. Гамбаряном и др., точнее отражают структуру сустава. Поэтому в дальнейшем описании дистальной суставной поверхности плечевой кости мы будем руководствоваться этой терминологией, подразумевая, что *capitulum humeri* это *condylus lateralis*, а *trochlea humeri* это *condylus medialis*.

У тупай латеральный и медиальный мыщелки в равной мере принимают участие в образовании блока (рис. 1.6). Сзади, над блоком, находится неглубоко-



**Рис. 1.6.** Плечо тупайи *T. belangeri*. Правая конечность.

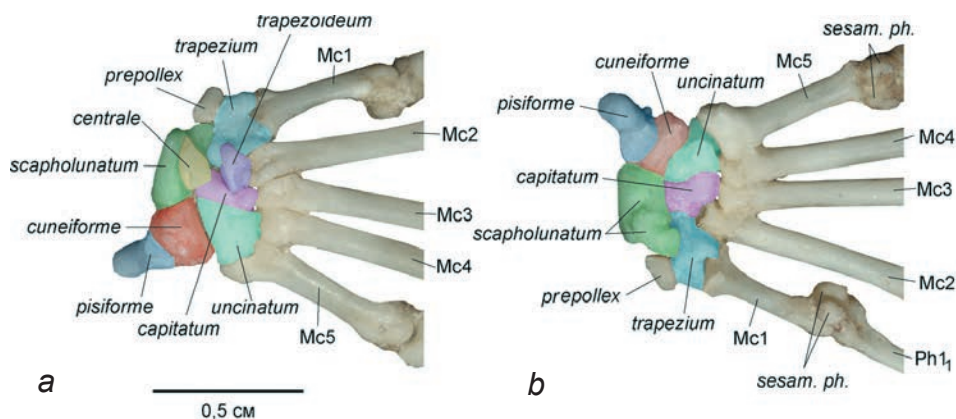
*a.* Вид сзади

*b.* Вид спереди

кая ямка – ямка локтевого отростка (*fossa olecrani*). В свою очередь на передней поверхности над блоком имеется такая же неглубокая ямка, не подразделенная на лучевую и венечную. Мы обозначили ее термином лучевая<sup>4</sup> (*fossa radialis*), поскольку венечный отросток локтевой кости не выражен и при сгибании в суставе не касается дна ямки; в нее погружается лишь лучевая кость. Лучевая ямка и ямка локтевого отростка разделены относительно толстой костной перегородкой.

**Локтевая (*ulna*) и лучевая (*radius*) кости в предплечье** представлены почти паритетно, локтевой отросток (*olecranon*) хорошо развит, но не гипертрофирован (рис. 1.5). Примерно в середине своей длины кости предплечья соединены узкой соединительнотканной мембраной – межкостной перепонкой предплечья (*membrana interossa antebrachii*).

**Запястье** включает 8 костей (рис. 1.7, табл. 1): ладьевидно-полулунную (*scapholunatum*), образованную в результате слияния двух проксимальных пястных костей *radiale* и *intermedium*, клиновидную (*cuneiforme*), центральную (*centrale*), гороховидную (*pisiforme*), многоугольную (*trapezium*), трапециевидную (*trapezoideum*), головчатую (*capitatum*) и крючковидную (*uncinatum*), образованную в результате слияния 4 и 5 дистальных костей запястья. Самое проксимальное положение занимает гороховидная кость, лежащая на уровне щели предплечно-запястного сустава; ладьевидно-полулунная и клиновидная образуют проксимальный ряд, дистальный ряд представлен четырьмя костями: многоугольной, трапециевидной, головчатой и крючковидной. Между проксимальным и дистальным рядами вклинивается центральная кость. Последняя, как и трапециевидная, не видна с вентральной поверхности (рис. 1.7 *b*).



**Рис. 1.7.** Запястье тупайи *T. belangeri*. Правая конечность.

*a.* Дорсальная поверхность.

*b.* Вентральная поверхность.

<sup>4</sup> Мы будем придерживаться этого названия при описании всех объектов.

**Таблица 1.** Состав костей запястья<sup>1</sup>

Таксон	Проксимальный и центральный ряды			Дистальный ряд		
	Латинское название	Русское название	Синонимы	Латинское название	Русское название	Синонимы
Тупайи ( <i>Tupaia</i> )	<i>scapholunatum</i>	ладьевидно-полулунная	<i>radiale</i> ( <i>scaphoideum</i> ) + <i>intermedium</i>	<i>trapezium</i>	<b>многоугольная</b> (трапециевидная, большая многоугольная)	<i>carpale distale 1, multangulum majus, cubiforme</i>
	<i>centrale</i>	центральная		<i>trapezoideum</i>	<b>трапециевидная</b> (малая многоугольная)	<i>carpale distale 2, multangulum minus</i>
	<i>cuneiforme</i>	клиновидная (треугольная)	<i>ulnare, triquetrum, pyramidale</i>	<i>capitatum</i>	<b>головчатая</b> (большая)	<i>carpale distale 3, magnum</i>
	<i>pisiforme</i> <sup>2</sup>	гороховидная		<i>uncinatum</i>	<b>крючковидная</b>	<i>carpale distale 4+5, unciniforme, hamatum</i>
Шерстокрылы (Dermoptera) Рукокрылые (Chiroptera)	<i>scaphocentralolunatum</i>	ладьевидно-центрально-полулунная	<i>radiale +intermedium +centrale</i> <i>ulnare, triquetrum, pyramidale</i>	<i>у шерстокрылов и рукокрылых набор костей дистального ряда запястья идентичен таковому у тупай</i>		
	<i>cuneiforme</i>	клиновидная (треугольная)				
	<i>pisiforme</i>	гороховидная				

\* Жирным шрифтом обозначены те термины, которые использованы в тексте.

<sup>1</sup> Данные по Stafford, Thorington, 1998.

<sup>2</sup> Отношение гороховидной кости (*os pisiforme*) к проксимальному ряду условно. Она располагается проксимальнее других пястных костей у тупайи, у шерстокрылов лежит с вентральной стороны запястья на уровне клиновидной кости, а у рукокрылых на уровне костей дистального ряда.

**Таблица 2.** Состав пальцев

Таксон	предпервый палец ( <i>prepollex</i> )	Количество фаланг				
		I палец	II палец	III палец	IV палец	V палец
Тупайи (Scandentia)	+	2	3	3	3	3
Шерстокрылы (Dermoptera)	+	2	3	3	3	3
Крыланы (Megachiroptera)	+	2	3	2-3	2	2
Летучие мыши (Microchiroptera)	+	2	1-0	2-3	2	2

**Предпервый палец** (*prepollex*) хорошо развит, он располагается на медиальном крае запястья, на уровне многоугольной кости. **Фаланговая формула** стандартная для млекопитающих: две фаланги в I пальце и по три во II–V (рис. 1.8, табл. 2). Роговые чехлы полностью скрывают костные когтевые фаланги. **Когти** одинаково хорошо развиты на всех пальцах, имеют заостренные края.

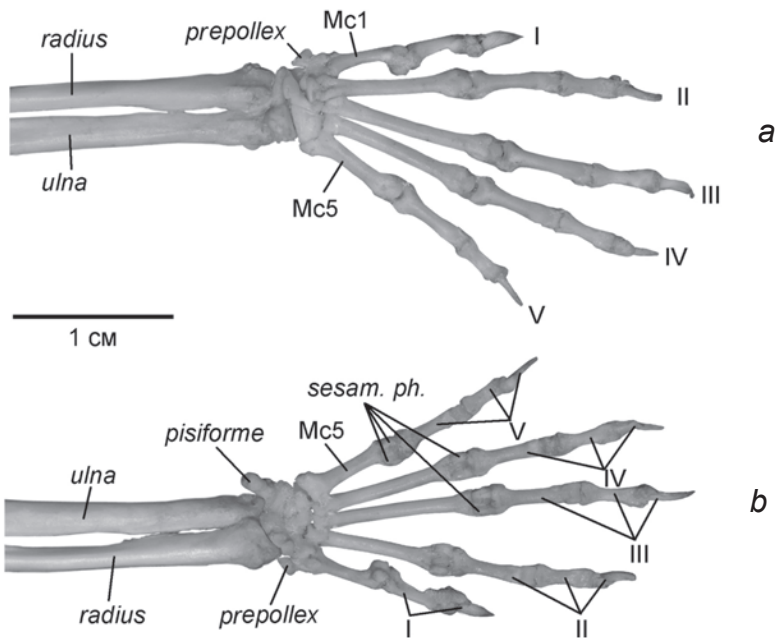
## Суставы

О подвижности суставов мы судили, исходя из строения суставных поверхностей, по результатам манипуляций с синдесмологическими препаратами и на основании прижизненных фото- и видеоматериалов.

Как и у других изученных нами животных, у тупай лопатка соединена с осевым скелетом посредством ключицы.

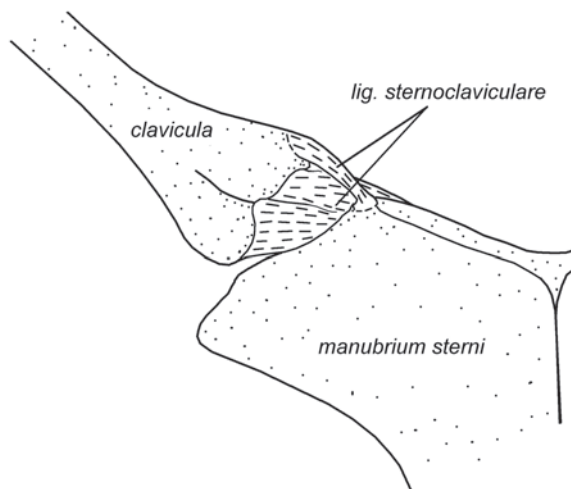
**Грудино-ключичное сочленение** (*articulatio sternoclavicularis*) осуществляется посредством связки (*ligamentum sternoclaviculare*), соединяющей проксимальный конец ключицы с медиальной частью краниального края рукоятки грудины (рис. 1.9). Эта связка ограничивает удаление грудного конца ключицы от грудины, но допускает широкий диапазон подвижности.

**Акромиально-ключичное сочленение** (*articulatio acromioclavicularis*) также осуществляется посредством связки *ligamentum acromioclaviculare*, соединяющей конец акромиального отростка с акромиальным концом ключицы (рис. 1.10). Связка допускает любую подвижность в пределах своей длины. В дополнение к акромиально-ключичной связке, положение ключицы относительно лопатки контролируется коракоидно-ключичной связкой (*ligamentum coracoclaviculare*).



**Рис. 1.8.** Кисть тупайи *T. belangeri*. Правая конечность.  
a. Дорсальная поверхность.  
b. Вентральная поверхность.

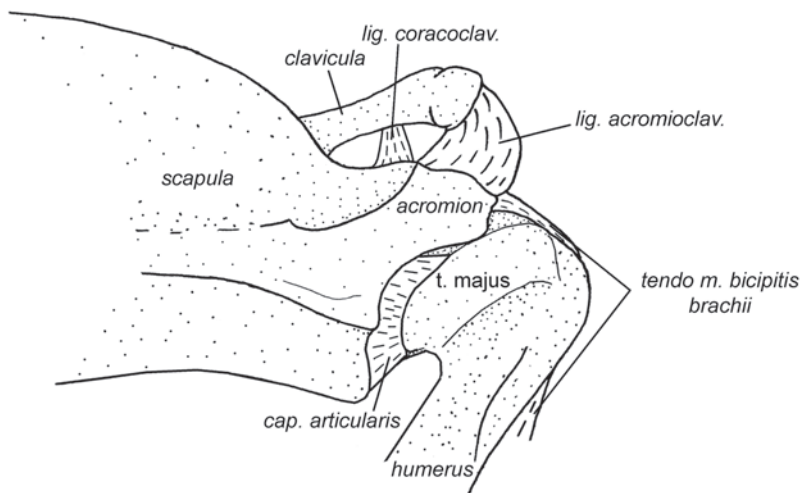




**Рис. 1.9.** Грудно-ключичное сочленение тупайи *T. belangeri*. Правая конечность. Вид с вентральной стороны.

Она связывает дистальный конец ключицы с основанием коракويدного отростка (рис. 1.10).

Суставная капсула (*capsula articularis*) **плечевого сустава** (*articulatio humeri*) тупай образована рыхлой соединительной тканью. В ее составе можно выделить две небольшие прочные связки. Одна соединяет латеральный край гленоидной впадины с шейкой суставной головки плечевой кости (рис. 1.10), другая –



**Рис. 1.10.** Акромиально-ключичное сочленение и плечевой сустав тупайи *T. belangeri*. Правая конечность, вид сбоку.

медиальный край гленоидной впадины с бороздой между головкой плечевой кости и малым бугром. В образовании суставной сумки участвуют дистальные сухожилия предостной (*m. supraspinatus*), заостной (*m. infraspinatus*) и подлопаточной мышц (*m. subscapularis*). Шарообразная форма сустава и отсутствие механических ограничений определяет высокий диапазон подвижности в плечевом суставе (ретракция/протракция, вращение, отведение/приведение).

**Локтевой сустав** (*articulatio cubiti*) образован типичным для квадрупедальных млекопитающих образом тремя костями: плечевой, локтевой и лучевой. Блок плечевой кости, как сказано выше, состоит из медиального и латерального мыщелков. Этот блок погружен в суставную ямку предплечья (см. рис. 1.5). Вся задняя поверхность блока контактирует только с локтевой костью, передняя поверхность латерального мыщелка – только с лучевой, а передняя поверхность медиального мыщелка – с обеими костями.

При максимальном разгибании локтевого сустава край суставной поверхности олекранона входит в ямку локтевого отростка, а его краниальная поверхность упирается в площадку между гребнями надмыщелков. При максимальном сгибе локтевого сустава краниальный край суставной поверхности лучевой кости входит в лучевую ямку.

Кроме того, в месте контакта проксимальной головки лучевой кости с локтевой костью имеется зона скольжения. Такое строение сустава допускает некоторую ротацию предплечья, что подтверждено манипуляциями с синдесмологическими препаратами. При пронации и супинации локтевая и лучевая кости сопряженно скользят по сочленовой поверхности плечевой кости. Взаимная подвижность костей предплечья очень незначительная, хотя и присутствует. На ее наличие указывает квадратный пронатор (*m. pronator quadratus*), смещающий лучевую кость относительно локтевой. В итоге ротация может составить примерно 80°, ее обеспечивают ротация локтевой и лучевой костей относительно плеча и ротация кисти совместно с лучевой костью относительно локтевой. Это позволяет тупаям перемещаться как на пронированных лапах по плоским поверхностям (земле и толстым стволам), так и на супинированных лапах по относительно тонким веткам, обхватывая их кистями с боков.

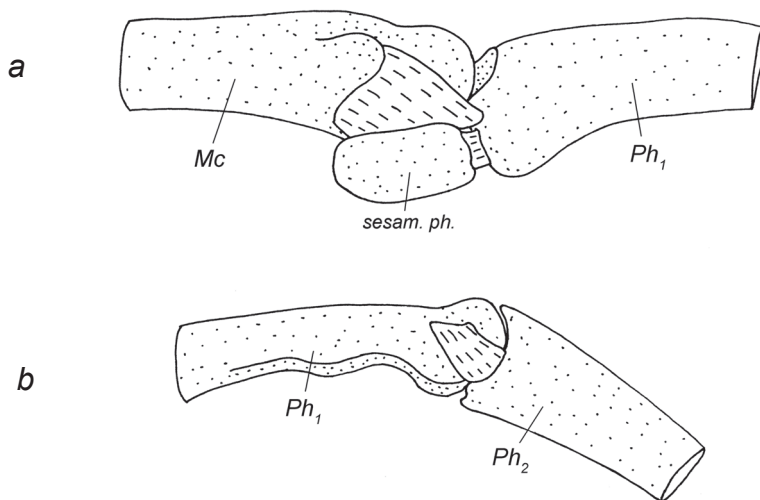
В формировании **предплечно-запястного сустава** (*articulatio antebrachio-carpea*) участвуют обе кости предплечья (рис. 1.8). Со стороны запястья сустав представлен ладьевидно-полулунной и клиновидной костями. В этом суставе кроме сгибания/разгибания возможна некоторая аддукция и абдукция запястья, а также небольшая ротация запястья вместе с лучевой костью относительно локтевой кости (о чем уже сказано выше).

Кости проксимального и дистального рядов запястья разделены **среднезапястным суставом** (*articulatio mediocarpea*), который является у тупай тугоподвижным сочленением (*amphiarthrosis*). Суставы между костями внутри проксимального и дистального рядов (**межзапястные суставы** – *articulationes intercarpeae*) также лишены подвижности. Все суставы между костями запястья укреплены межкостными межзапястными связками (*ligamenta intercarpea interossea*), соединяющими кости дистального и проксимального рядов. Названия связок соответствуют комбинациям сочленяющихся костей.

Из запястно-пястных суставов (*articulationes carpometacarpeae*) наибольшим диапазоном подвижности обладает первый запястно-пястный сустав: между многоугольной костью и первой метакарпалией. II – V запястно-пястные суставы практически лишены подвижности.

Взаимная подвижность II–V метакарпалей дополнительно ограничивается в межпястных суставах (*articulationes intermetacarpeae*): боковые поверхности проксимальных головок метакарпалей плотно прилегают друг к другу и соединены связками.

**Пястно-фаланговые суставы** (*articulationes metacarpophalangeae*) соседних пальцев, со второго по пятый, соединены между собой поперечными лигаментами – глубокими поперечными пястными связками (*ligamenta metacarpea transversa profunda*), которые ограничивают раздвигание элементов пясти (рис. 1.51). Дистальные концы всех метакарпалей несут шаровидный мыщелок, которому соответствует округлая выемка на проксимальном конце соответствующей фаланги (рис. 1.11 *a*). Благодаря этому пястно-фаланговые суставы допускают широкий диапазон подвижности, за исключением сгибания, которое сильно ограничено из-за присутствия в суставных сумках под суставами парных сесамовидных костей (*ossa sesamoidea proximalia*). Эти треугольные косточки лежат в парных выемках на боковой поверхности суставных мыщелков метакарпалей и при сгибании в суставе упираются своими дистальными краями в выросты на нижнебоковой поверхности проксимальной головки фаланг. Поскольку проксимальному сдвиганию сесамовидных костей вдоль пястной кости препятствуют связки суставной сумки, сгибание в суставе останавливается.



**Рис. 1.11.** Суставы кисти тупайи *T. belangeri*. Вид сбоку.

*a* – пястно-фаланговый сустав.

*b* – межфаланговый сустав.

В **межфаланговых суставах** (*articulationes interphalangeae manus*) сесамовидных окостенений нет. Дистальная головка более проксимальной фаланги имеет блоковидную суставную поверхность, в срединной глубокой ложбине которой скользит выпуклый валик вогнутой проксимальной головки более дистальной фаланги (рис. 1.11 *b*). Боковые связки суставной сумки ограничивают подвижность в таком суставе сгибанием-разгибанием. Благодаря тому, что суставная поверхность блока ориентирована преимущественно дистально и пальмарно (вентрально), переразгибание в суставе ограничено. Строение дистальных межфаланговых суставов несколько отличается. Суставной блок имеет менее глубокую ложбину, и, соответственно, менее выражен скользящий по нему валик когтевой фаланги.

## Мускулатура

### Мускулатура плечевого пояса

***M. sternocleidomastoideus*** – грудино-ключично-сосцевидная мышца (рис. 1.12, 1.13, 1.15–1.16, 1.20).

Начинается с участием небольшого апоневроза на латеральной части затылочного гребня черепа и на сосцевидном отростке. В конце первой трети своей длины мышца делится на 2 порции. Грудино-сосцевидная порция (*pars sternomastoideus*) оканчивается на рукоятке грудины от ее средней линии (контралатеральные мышцы крепятся очень близко) почти до грудино-ключичного сустава. Ключично-сосцевидная порция (*pars cleidomastoideus*) оканчивается на проксимальном конце ключицы с краниальной стороны.

*Порции этой мышцы обеспечивают опускание и боковые движения головы.*

У всех исследованных нами животных имеющиеся порции **трапецевидной мышцы** хорошо обособлены, поэтому мы рассматриваем их как отдельные мускулы.

***M. clavotrapezius*** – ключично-трапецевидная мышца

У тупай эта мышца отсутствует.

***M. acromiotrapezius*** – акромио-трапецевидная мышца (рис. 1.12, 1.13).

Это плоская, очень широкая мышца. Она начинается на затылочном гребне и по средней линии дорсальной поверхности шеи (до 3-го грудного позвонка), смыкаясь с контралатеральным мускулом. Каудальный край тесно связан с остисто-трапецевидной мышцей. Заканчивается на ости лопатки, немного отступая от ее дорсального конца. Краниоventральный край мышцы толще, волокна прикрепляются по всей предостной поверхности.

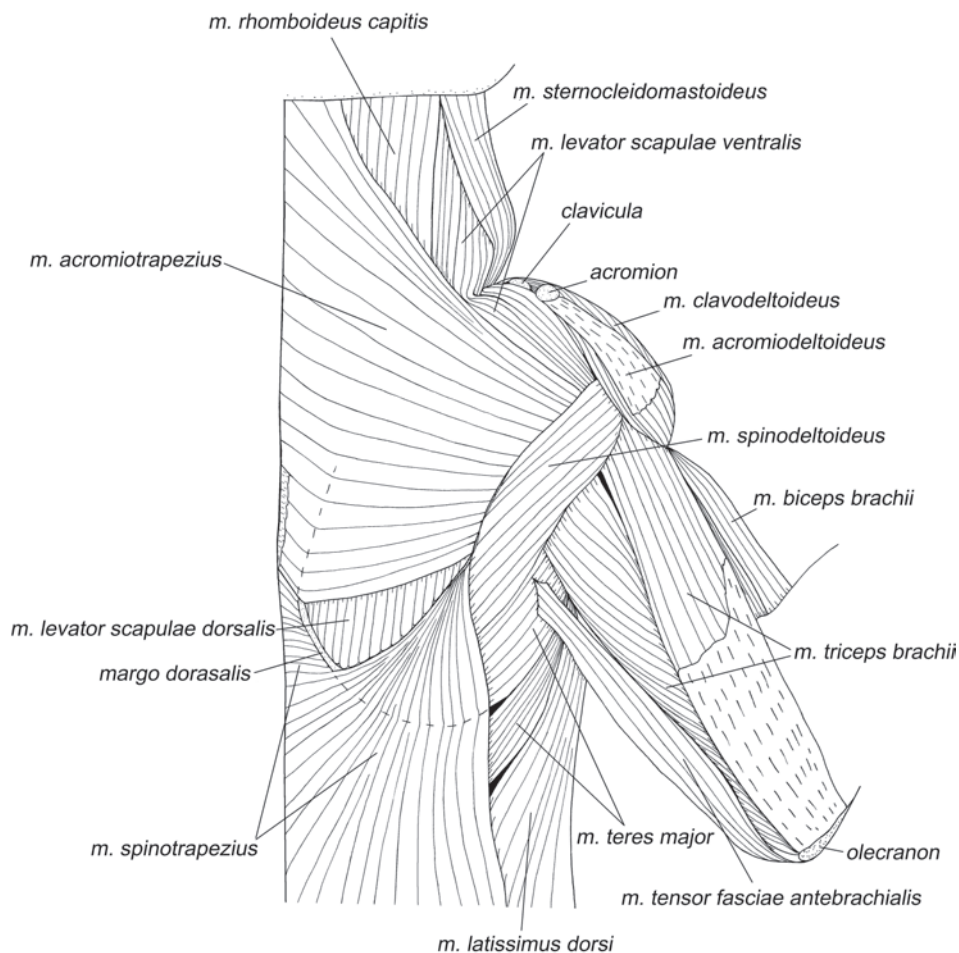
*Широкое полотно этой мышцы тянет лопатку краниомедиально.*

***M. spinotrapezius*** – остисто-трапецевидная мышца (рис. 1.12, 1.13).

Начинается на остистых отростках и межостистых связках<sup>5</sup> на отрезке от 3-го грудного до 1-го поясничного позвонков. Оканчивается на ости лопатки, не-

---

<sup>5</sup> Межостистые связки (*ligamenta interspinalia*) – связки между вершинами остистых отростков соседних позвонков.



**Рис. 1.12.** Мускулатура плечевого пояса и свободной конечности тупайи *T. belangeri*. Вид с дорсальной стороны, слой I.

много отступя от его дорсального конца, часть волокон при помощи апоневроза крепится на дорсальном крае лопатки краниальнее ости. Самые передние волокна не отделимы от каудальных волокон акромио-трапециевидной мышцы.

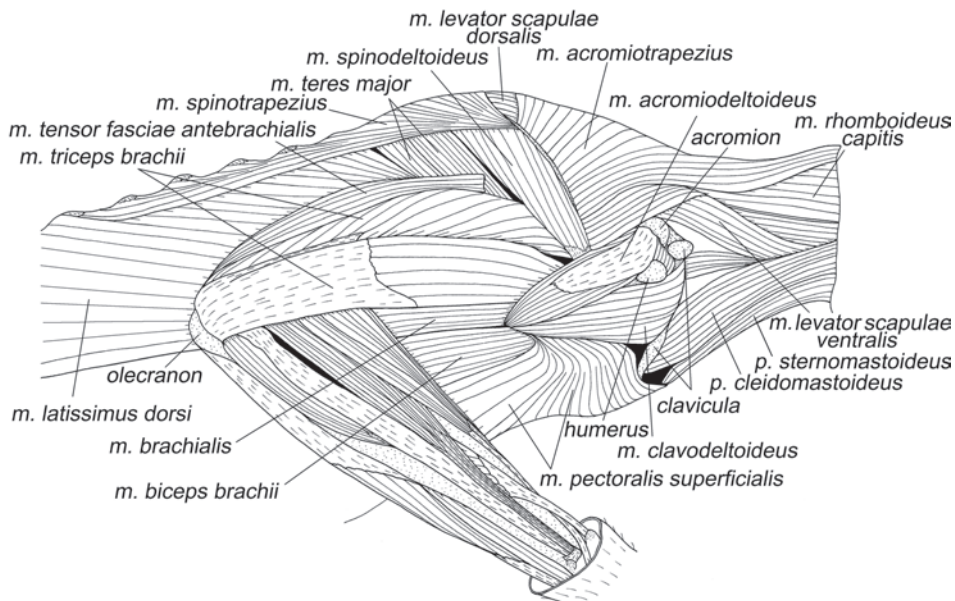
*Тянет лопатку каудально и несколько медиально.*

**Ромбовидные мышцы** у тупай, как и у многих других четвероногих наземных млекопитающих, представлены тремя хорошо обособленными мышцами.

***M. rhomboideus capitis*** – ромбовидная мышца головы (рис. 1.12–1.15, 1.18).

Эта мышца начинается широкой лентой на затылочном гребне. Заканчивается на дорсальном крае лопатки краниальнее ости. Большая часть окончания прикрыта шейной порцией.

*Тянет лопатку за дорсальный край краниально.*



**Рис. 1.13.** Мускулатура плечевого пояса и свободной конечности тупайи *T. belangeri*. Вид с латеральной стороны, слой I.

***M. rhomboideus cervicis*** – ромбовидная мышца шеи (рис. 1.14, 1.18).

Эта очень широкая в основании мышца начинается по средней линии дорсальной поверхности шеи от эпистрофея до 5-го грудного позвонка, смыкаясь с контралатеральной мышцей. Оканчивается на дорсальном крае лопатки в области ости частично с участием апоневроза. Краниальная часть окончания прикрывает окончание головной порции, а каудальная, в свою очередь, накрыта спинной порцией. Мышца демонстрирует тенденцию к дифференциации: заметны 2 ленты, оканчивающиеся на лопатке с небольшим перехлестом.

*Тянет лопатку за дорсальный край краниомедиально.*

***M. rhomboideus dorsi*** – ромбовидная мышца спины (рис. 1.18)

Начинается на вершинах остистых отростков и межостистой связке 5–6-го грудных позвонков. Оканчивается на дорсальном крае лопатки, между остью и дорсокаудальным углом. Налегает на окончание шейной порции.

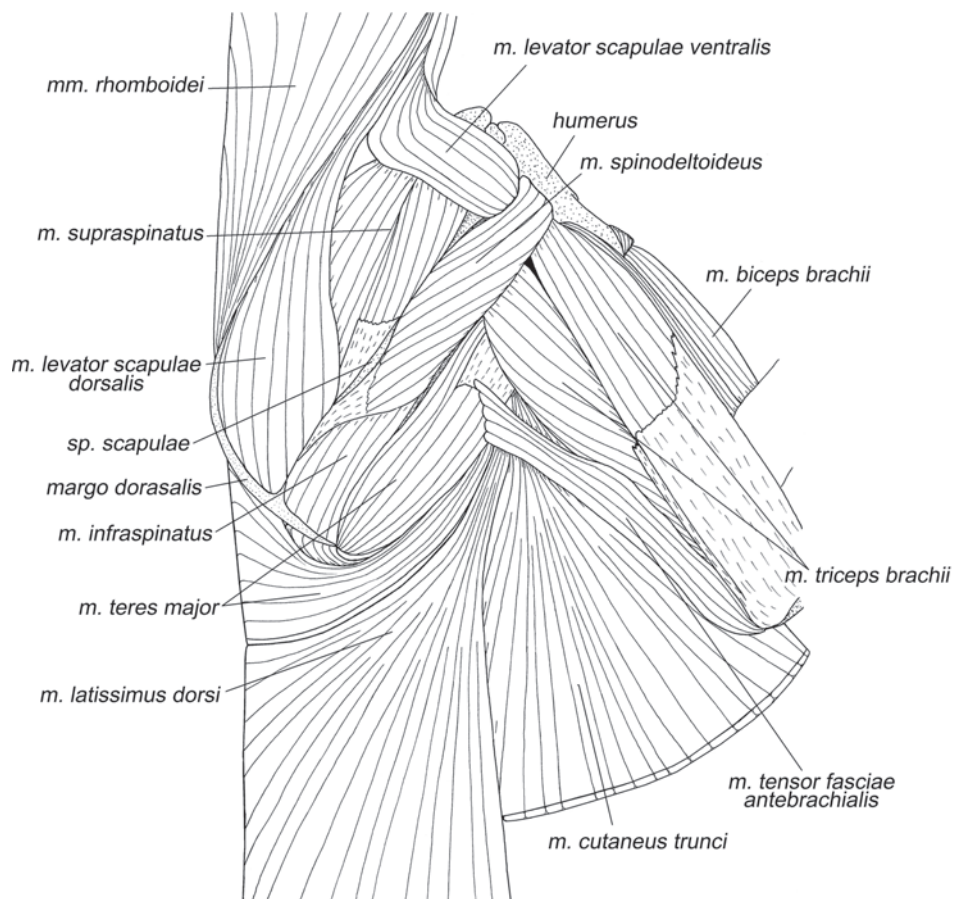
*Тянет лопатку за дорсальный край медиально.*

У тупайи присутствуют 2 **поднимателя лопатки**, дорсальный и вентральный.

***M. levator scapulae dorsalis*** – дорсальный подниматель лопатки (рис. 1.12–1.15, 1.17).

Начинается коротким, круглым в сечении апоневрозом на вентральной поверхности поперечного отростка атланта (*atlas*). Оканчивается на дорсальном крае лопатки краниальнее ости и на дорсальной части ости.

*Дорсальный подниматель лопатки тянет лопатку к голове за дорсальную часть.*



**Рис. 1.14.** Мускулатура плечевого пояса и свободной конечности тупайи *T. belangeri*. Вид с дорсальной стороны, слой II.

***M. levator scapulae ventralis*** – вентральный подниматель лопатки (рис. 1.12 – 1.15, 1.17).

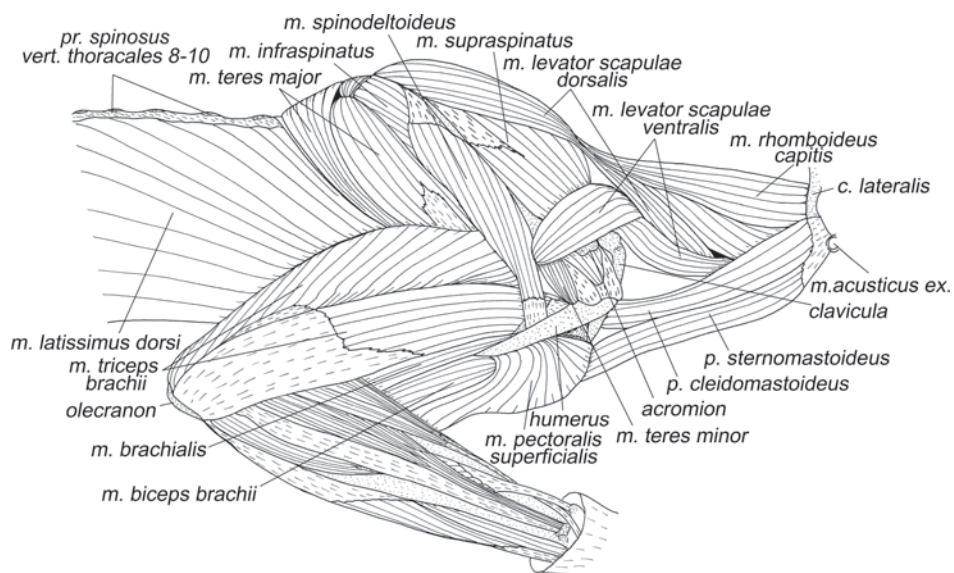
Начинается на вентральной поверхности атланта широкой лентой. Оканчивается на метакрониальном отростке ости.

*Вентральный подниматель лопатки тянет лопатку краниально за вентральную часть.*

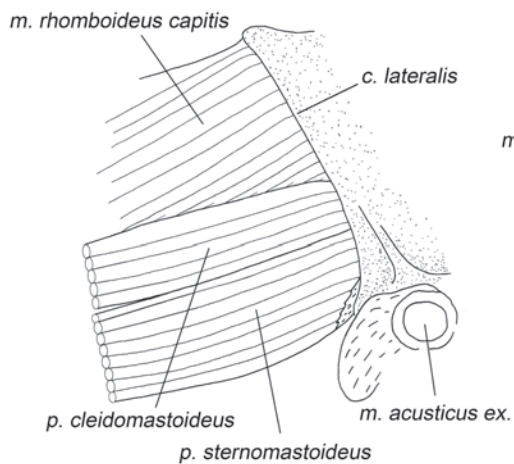
***M. serratus ventralis*** – вентральная зубчатая мышца

*M. serratus ventralis cervicis* – шейная порция вентральной зубчатой мышцы (рис. 1.23–1.25).

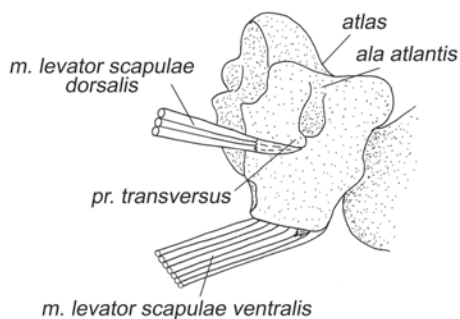
Начинается двумя широкими лентами, идущими от шеи и от первого ребра. Шейная лента четырьмя зубцами крепится на поперечнореберных отростках 3–6-го шейных позвонков и на апоневрозах осевых мышц шеи, а реберная начина-



**Рис. 1.15.** Мускулатура плечевого пояса и свободной конечности тупайи *T. belangeri*. Вид с латеральной стороны, слой II.



**Рис. 1.16.** Начало *m. sternomastoideus* и *m. cleidomastoideus* у тупайи *T. belangeri*. Вид с латеральной стороны.



**Рис. 1.17.** Начало *mm. levatores scapulae* у тупайи *T. belangeri*. Вид с латеральной стороны.

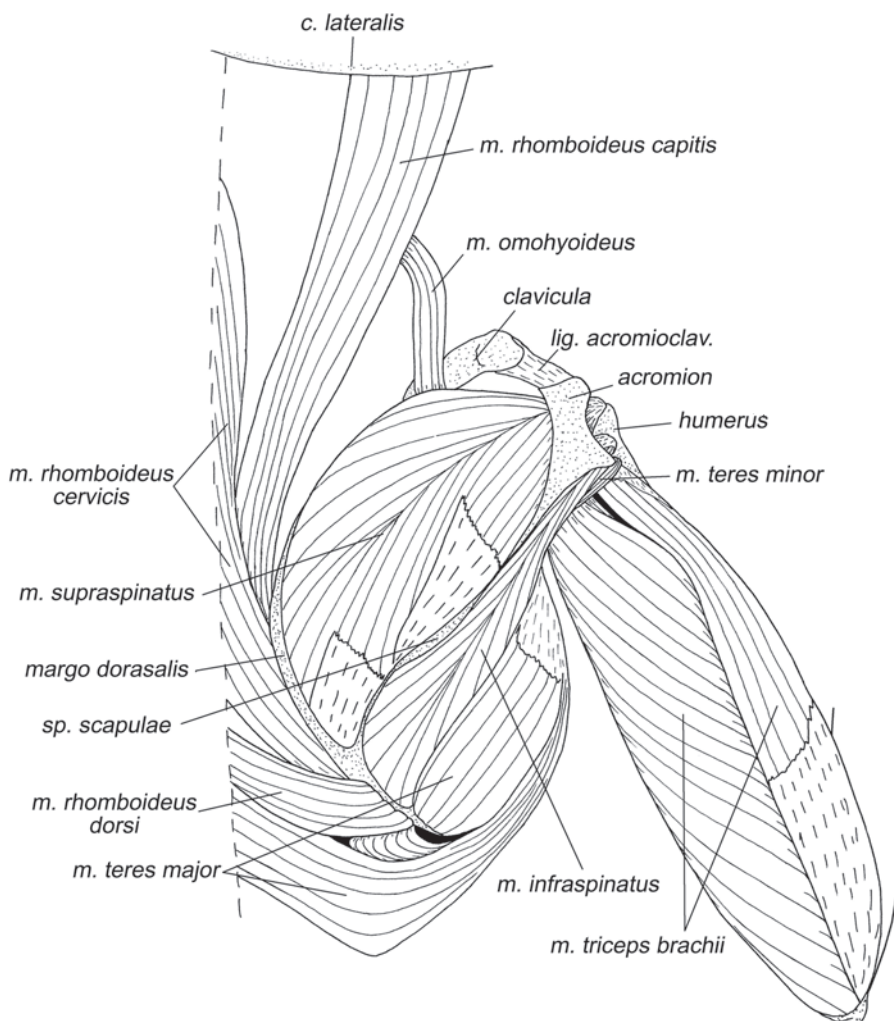


ется вдоль нижней части дорсального (костного) сегмента первого ребра. Обе ленты объединяются и прикрепляются на медиальной стороне передних двух третей дорсального края лопатки.

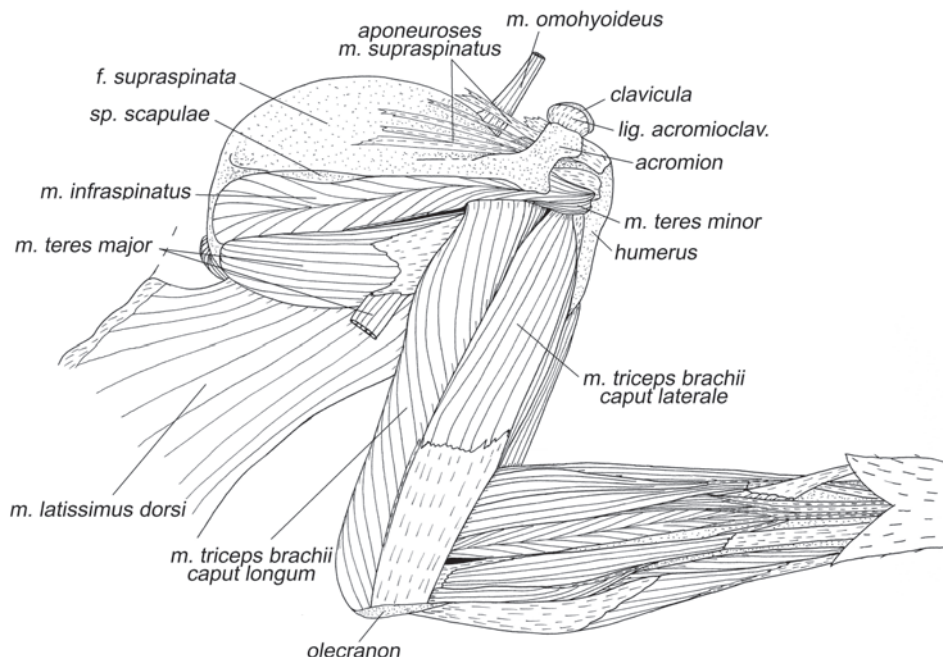
*Шейная порция вентральной зубчатой мышцы подвешивает шею и грудную клетку к лопатке. Может выступать в роли амортизатора для головы и шеи при прыжках.*

*M. serratus ventralis thoracis* – грудная порция вентральной зубчатой мышцы (рис. 1.20, 1.23, 1.25)

Начинается пятью выраженными зубцами на поверхности средней части 4–8-го ребер и на апоневрозах межреберных мышц. Оканчивается мясисто и при



**Рис. 1.18.** Мускулатура плечевого пояса и свободной конечности тупайи *T. belangeri*. Вид с дорсальной стороны, слой III.



**Рис. 1.19.** Мускулатура плечевого пояса и свободной конечности тупайи *T. belangeri*. Вид с латеральной стороны, слой III.

помощи тонких коротких апоневрозов на медиальной поверхности лопатки вдоль задней трети дорсального края.

*Подвешивает грудную клетку к лопатке.*

***M. omohyoideus*** – лопаточно-подъязычная мышца (рис. 1.18, 1.19).

У тупай нами обнаружена только дистальная часть этой мышцы. Несколько волокон крепятся на краниальном крае лопатки, образуя очень узкую ленту, которая тянется со стороны шеи, где теряется в соединительной ткани вентральнее поднимателей лопатки. Связь с подъязычным аппаратом не установлена.

*Мышца рудиментарна и, вероятно, не играет заметной роли.*

***M. subclavius*** – подключичная мышца (рис. 1.21–1.23).

Начинается на средней части краниального края рукоятки грудины, оканчивается на дорсальной поверхности дистальной части ключицы.

*Тянет дистальный конец ключицы каудально.*

### Мускулатура плечевого сустава

#### *Мускулатура, идущая от туловища*

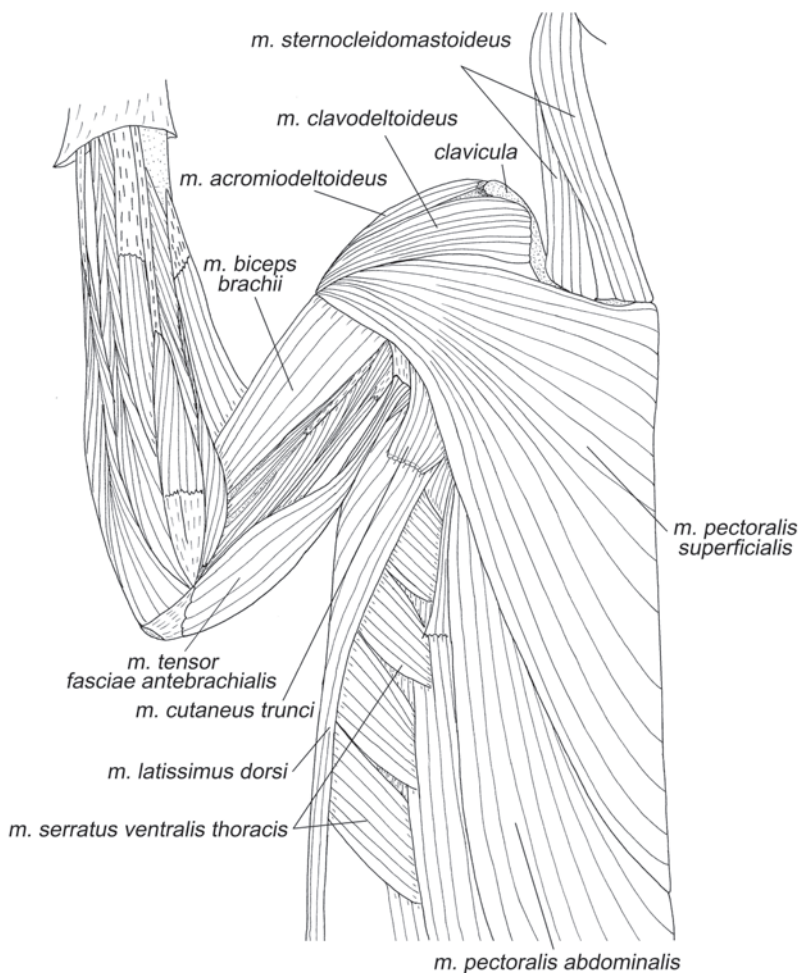
***M. latissimus dorsi*** – широчайшая мышца спины (рис. 1.12–1.15, 1.19–1.21, 1.23, 1.25, 1.27, 1.29, 1.30).

Начинается на остистых отростках от 7-го грудного до 2-го поясничного позвонков при помощи очень короткого тонкого апоневроза. Каудальнее второго поясничного позвонка волокна крепятся на спинной фасции, постепенно со все большим отступом от позвоночника. Широкий веер волокон собирается на плоский апоневроз, который оканчивается на шейке малого бугра плеча рядом с местом крепления конечного апоневроза большой круглой мышцы.

*Пронирует и ретрагирует плечо. Опосредованно через плечевой сустав ретрагирует лопатку.*

Для тупай, как и для большинства других млекопитающих, характерно наличие двух **грудных мышц** – поверхностной и глубокой.

***M. pectoralis superficialis*** – поверхностная грудная мышца (рис. 1.13, 1.15, 1.20, 1.21).

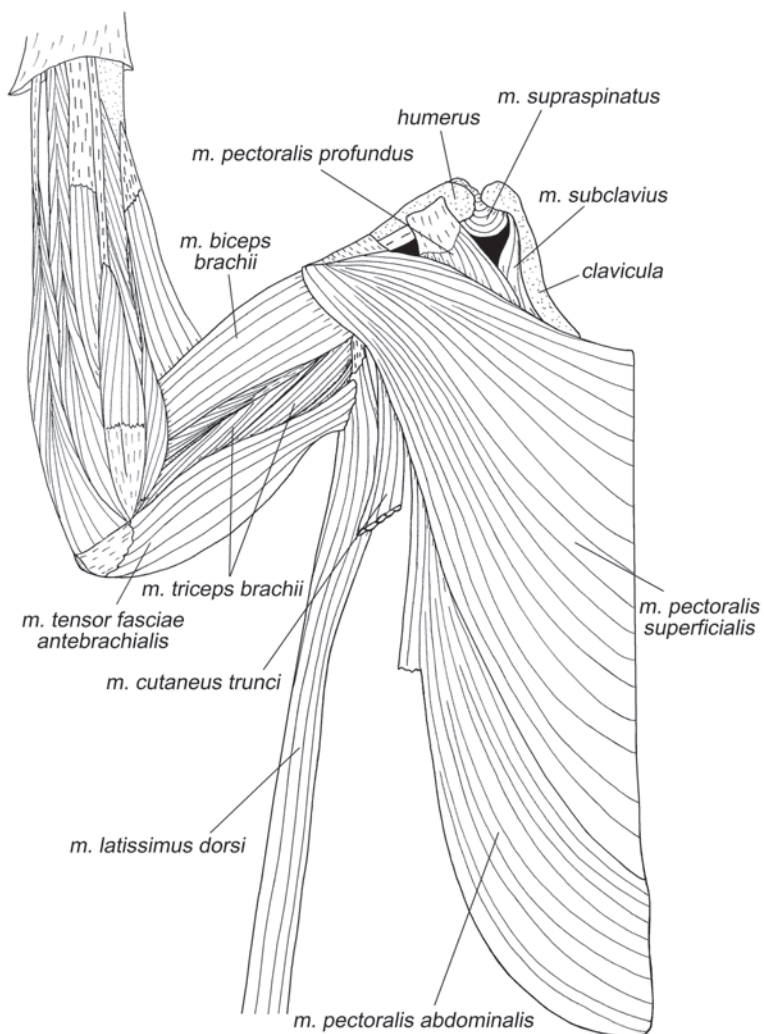


**Рис. 1.20.** Мускулатура плечевого пояса и свободной конечности тупайи *T. belangeri*. Вид с вентральной стороны, слой I.

Начинается вдоль всей грудины и каудальнее, по «белой линии» живота. Оканчивается на крае пекторального гребня при помощи широкого короткого апоневроза.

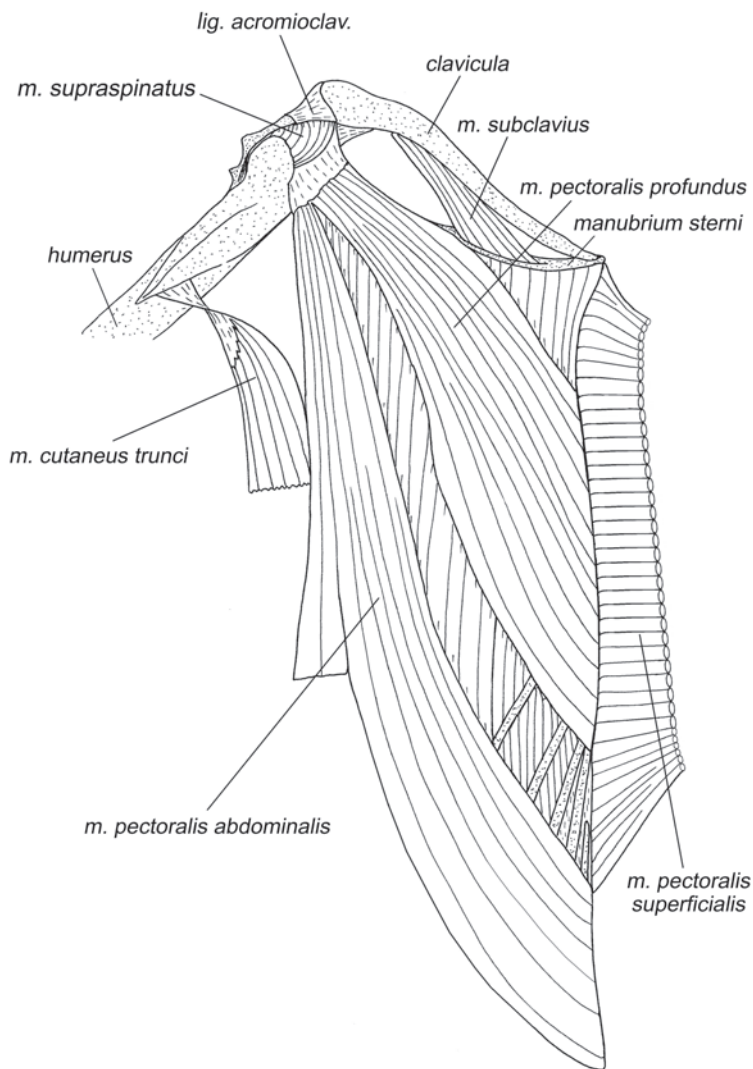
***M. pectoralis profundus*** – глубокая грудная мышца (рис. 1.22).

Эта мышца заметно более слабая. Она начинается на грудины и грудных концах 3–8-го ребер, то есть распространяется не так каудально, как поверхностная грудная и потому не видна снаружи. Оканчивается на общем с грудной мышцей



**Рис. 1.21.** Мускулатура плечевого пояса и свободной конечности тупайи *T. belangeri*. Вид с вентральной стороны, слой II.

живота апоневрозе на основании головки плечевой кости. Такое окончание глубокого грудного мускула является архаичным и встречается в основном у примитивных млекопитающих, например, сумчатых (Jenkins, Weijjs, 1979), а также других представителей Archonta (Dunlap et al., 1985). У большинства же quadrupedальных млекопитающих окончание глубокого грудного мускула распространяется проксимально и заходит на коракоидный отросток лопатки (Гамбарян, 1960).



**Рис. 1.22.** Мускулатура плечевого пояса и свободной конечности тупайи *T. belangeri*. Вид с вентральной стороны, слой III.

*Грудные мышцы – это основные мышцы, приводящие конечность. Кроме того, они способны ретрагировать конечность как вместе с поясом, так и относительно него (сгибая плечевой сустав). Передняя часть поверхностной грудной мышцы вдобавок пронирует плечо.*

***M. pectoralis abdominalis*** – грудная мышца живота (рис. 1.20–1.22).

Начинается каудальнее поверхностной грудной мышцы на соединительнотканной фасции брюшного пресса вдоль «белой линии». Оканчивается на основании головки плечевой кости при помощи общего с глубокой грудной мышцей апоневроза.

*Участствует в ретракции и приведении плеча.*

***M. cutaneus trunci*** – подкожная мышца туловища (рис. 1.14, 1.20–1.22).

Из всех изученных животных присутствует лишь у тупай. Продольно ориентированные волокна начинаются в коже и оканчиваются при помощи апоневроза на медиальной поверхности дистальной части пекторального гребня. Мускул образует очень широкий тонкий мышечный пласт, покрывающий всю боковую сторону туловища позади от передней конечности.

*Управляет кожей и ретрагирует плечо.*

### ***Собственная мускулатура плечевого сустава***

***M. clavodeltoideus*** – ключично-дельтовидная мышца (рис. 1.12, 1.13, 1.20).

Сравнительно небольшая мышца, практически лишенная апоневрозов; у тупай она типичным для млекопитающих образом четко обособлена от лежащей каудальнее поверхностной грудной мышцы (*m. pectoralis superficialis*). Начинается на вентральной поверхности дистальной трети ключицы (за исключением ее дистального конца). Оканчивается вдоль края пекторального гребня плеча, прикрывая окончание грудной мышцы.

*Пронирует плечо и разгибает плечевой сустав.*

***M. acromiodeltoideus*** – акромио-дельтовидная мышца (рис. 1.12, 1.13, 1.20)

Начинается от верхней части акромиального отростка лопатки, главным образом, при помощи широкого поверхностного апоневроза. Оканчивается вдоль всей латеральной стороны пекторального гребня плеча.

*Мускул разгибает плечевой сустав (протрагирует плечо).*

***M. spinodeltoideus*** – остисто-дельтовидная мышца (рис. 1.12–1.15).

Остисто-дельтовидная мышца тянется вдоль ости лопатки. Она начинается на верхних трех четвертях задней поверхности ости, частично с помощью апоневроза. Оканчивается плоским апоневрозом на латеральной поверхности плеча вдоль основания пекторального гребня.

*Мышца супинирует плечо и сгибает плечевой сустав.*

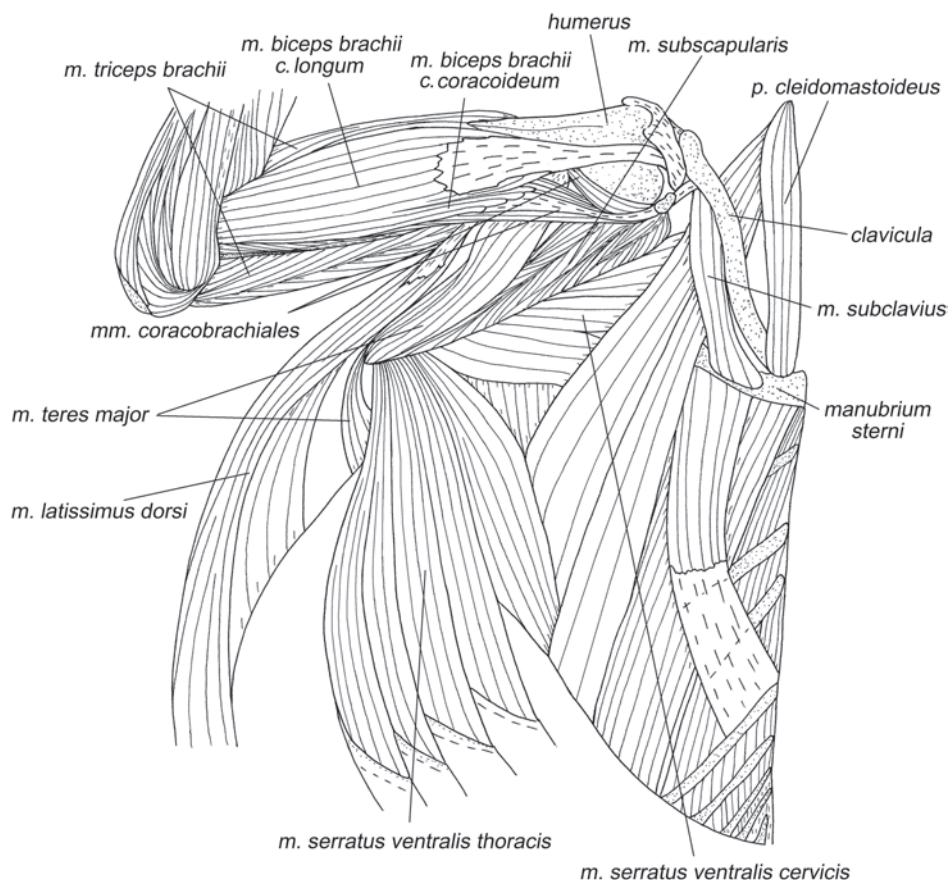
***M. teres minor*** – малая круглая мышца (рис. 1.15, 1.18, 1.19, 1.26, 1.28).

Это крошечная мышца. Она начинается на заднем крае лопатки каудальнее суставной впадины при помощи очень маленького апоневроза. Оканчивается на основании большого бугра плеча.

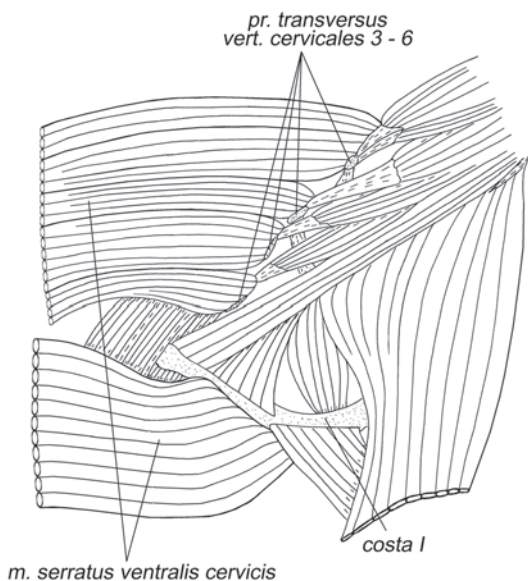
*Эта мышца может принимать очень скромное участие в супинации плеча. Но более вероятно, что она является индикатором угла плечевого сустава.*

*M. teres major* – большая круглая мышца (рис. 1.12–1.15, 1.18, 1.19, 1.23, 1.25–1.27, 1.29–1.31).

Начинается на «полочке» каудального края лопатки и на латеральной поверхности дорсокаудального угла. К задней поверхности «полочки» крепится мясисто и с участием апоневроза, общего с заостренной мышцей. Кроме того, волокна этой мышцы используют для своего крепления и апоневроз, общий с подлопаточной мышцей. Конечный апоневроз прикрепляется на медиальной поверхности плеча, дистальнее короткой коракоидно-плечевой мышцы, около места крепления дистального апоневроза широчайшей мышцы спины. У тупай большая круглая мышца имеет дополнительную порцию, которая начинается на позвоночнике на фасциях подлежащих мышц и межкостных связках на уровне 4–6-го грудных позвонков. Эта позвоночная порция лежит каудальнее лопаточной



**Рис. 1.23.** Мускулатура плечевого пояса и свободной конечности тупай *T. belangeri*. Вид с вентральной стороны, слой IV.

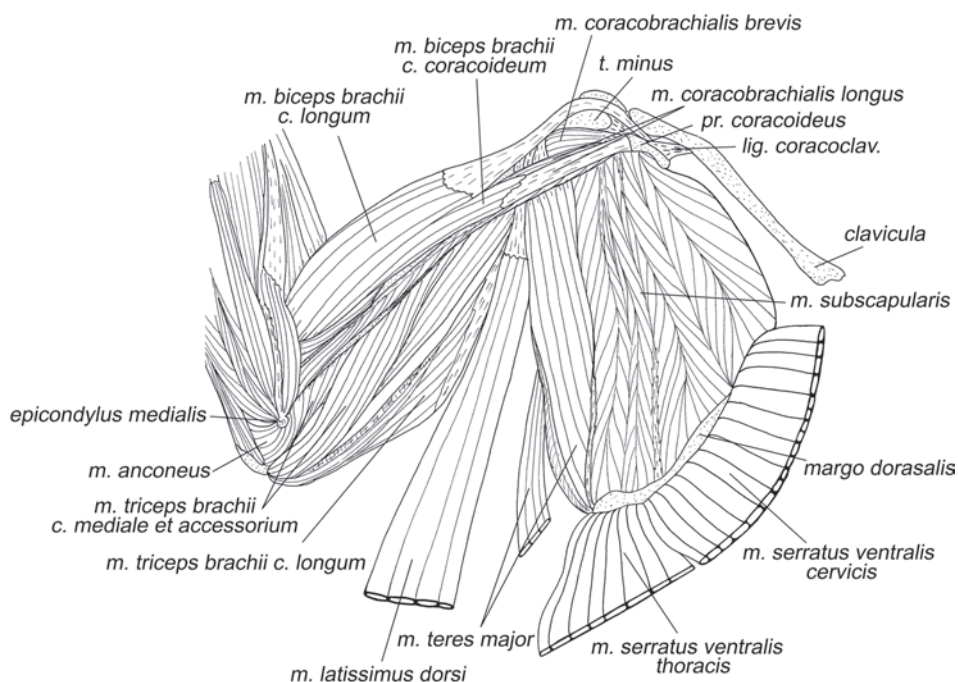


**Рис. 1.24.** Начало *M. serratus ventralis pars cervicis* у тупайи *T. belangeri*. Вид с вентральной стороны.

порции и оканчивается на ее конечном апоневрозе. Позвоночная порция может рассматриваться и как передний пучок широчайшей мышцы спины.

Эта мышца сгибает плечевой сустав (ретрагирует плечо) и пронирует плечо.

***M. subscapularis*** – подлопаточная мышца (рис. 1.23, 1.25, 1.30). Крупный, сложно-перистый мускул, занимающий всю медиальную поверхность лопатки. Начальные и конечные апоневрозы расположены перпендикулярно плоскости лопатки (подобно ее ости, но с обратной стороны) и соединены относительно короткими мускульными волокнами. Среди начальных апоневрозов



**Рис. 1.25.** Мускулатура плечевого пояса и свободной конечности тупайи *T. belangeri*. Вид с медиальной стороны, слой I.



мускула, обеспечивающих крепление к медиальной поверхности лопатки, выделяются четыре крупных. Задний апоневроз, общий с большой круглой мышцей, крепится вдоль каудального края лопатки; два срединных крепятся к продольным гребням подлопаточной ямки; передний, самый слабый, к краниальному краю. Начальным апоневрозам соответствуют пять конечных, с помощью которых мускул крепится на поверхности малого бугра плеча. Конечное сухожилие входит в состав суставной сумки плечевого сустава.

*Подлопаточный мускул является главным пронатором плеча.*

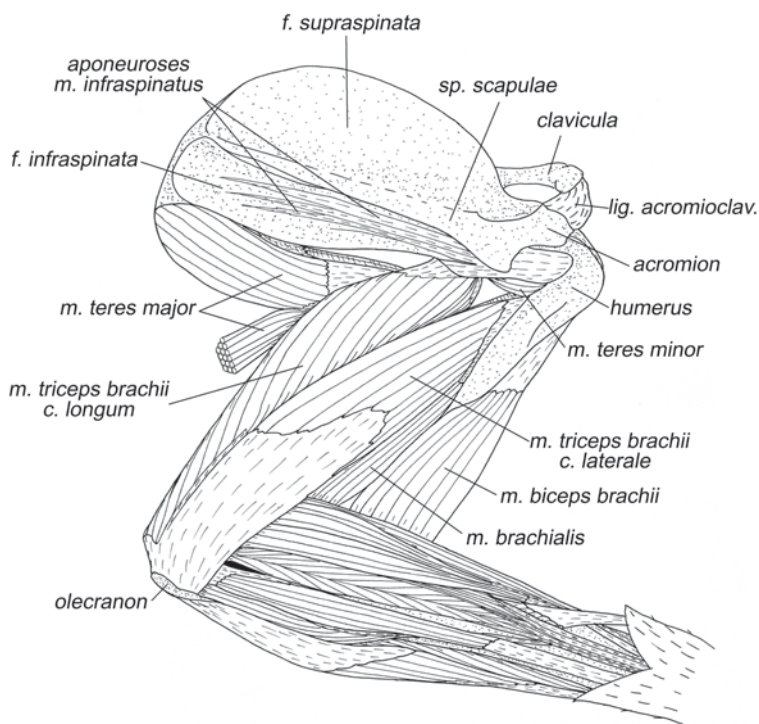
***M. supraspinatus*** – предостная мышца (рис. 1.14, 1.15, 1.18, 1.19, 1.21, 1.22).

Мышца располагается в предостной ямке. Волокна крепятся на всей поверхности дна ямки и на начальных поверхностных апоневрозах от ее краев. Оканчивается на краниолатеральной поверхности большого бугра плеча при помощи мощного конечного сухожилия (оно входит в состав суставной сумки плечевого сустава).

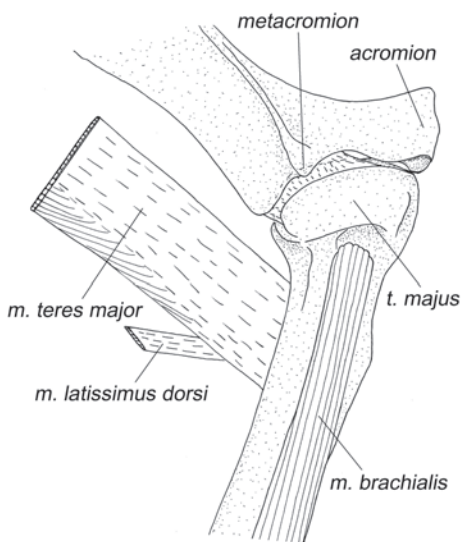
*Разгибает плечевой сустав, протрагируя плечо.*

***M. infraspinatus*** – заостная мышца (рис. 1.14, 1.15, 1.18, 1.19, 1.26).

Погруженное в заостную ямку брюшко вытянуто под остисто-дельтовидной мышцей вдоль ости лопатки. Волокна крепятся к ости, дорсальному и каудальному краям лопатки, включая дорсокаудальный угол, а также к общему с большой



**Рис. 1.26.** Мускулатура плечевого пояса и свободной конечности тупайи *T. belangeri*. Вид с латеральной стороны, слой IV.



**Рис. 1.27.** Окончание *m. teres major* и *m. latissimus dorsi* у тупайи *T. belangeri*. Вид с латеральной стороны.

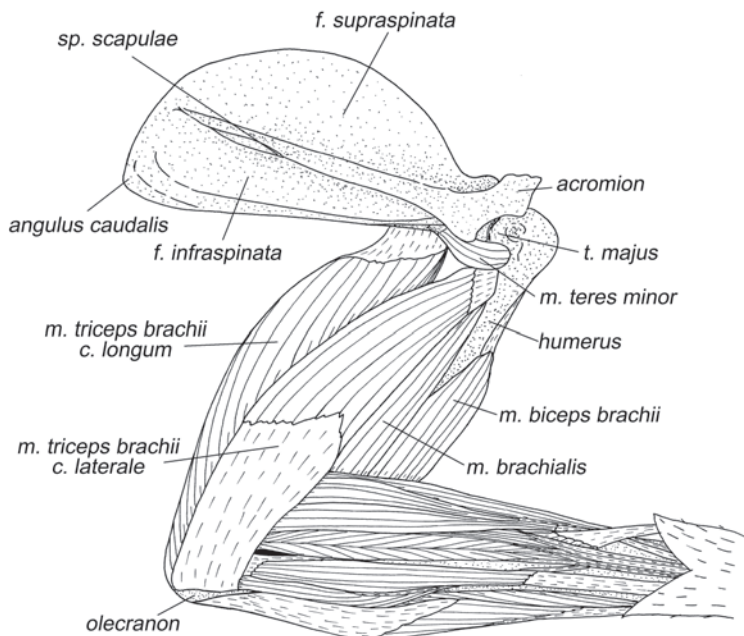
круглой мышцей апоневрозу. Однако на дне ямки крепления волокон не обнаружено. Мышца содержит несколько длинных узких внутренних апоневрозов, которые, сливаясь, крепят мышцу к латеральной поверхности плечевой кости дистальнее большого бугра (конечное сухожилие входит в состав суставной сумки плечевого сустава).

Главным образом, супинирует плечо, может участвовать в сгибании плечевого сустава.

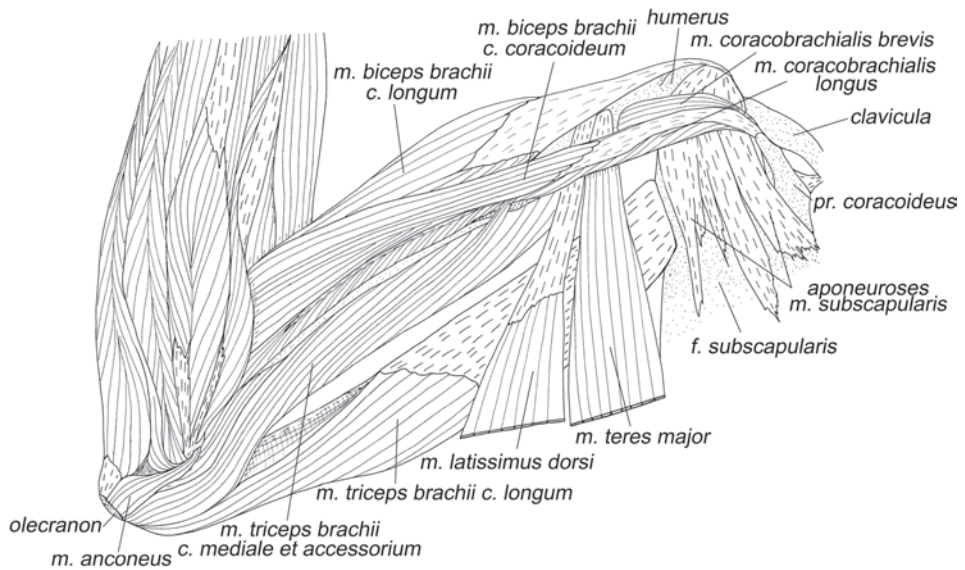
У тупайи есть обе, характерные для млекопитающих, **коракоидно-плечевые мышцы**.

*M. coracobrachialis brevis* – короткая коракоидно-плечевая мышца (рис. 1.23, 1.25, 1.29–1.31, 1.33).

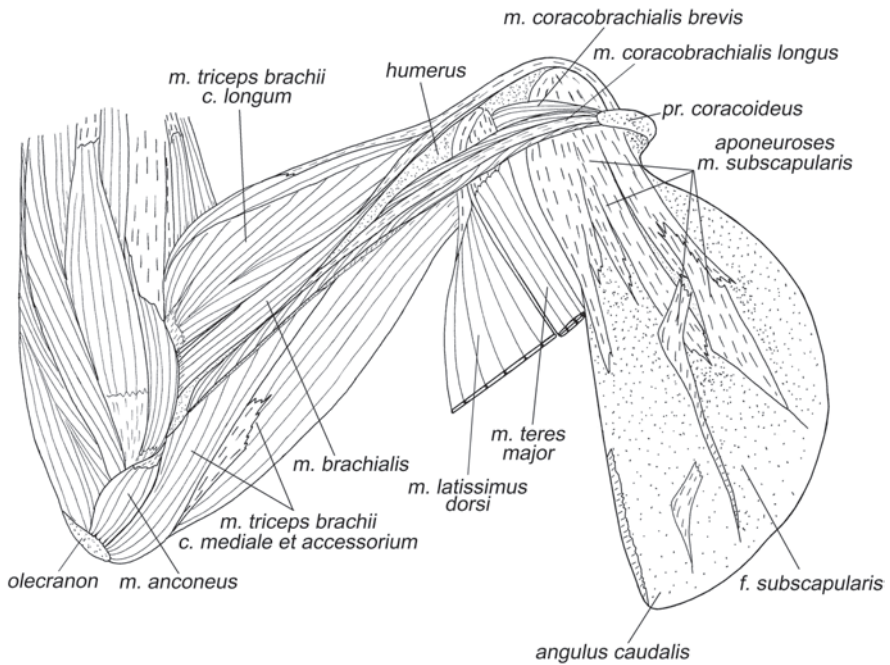
Начинается при помощи апоневроза на коракоидном отростке лате-



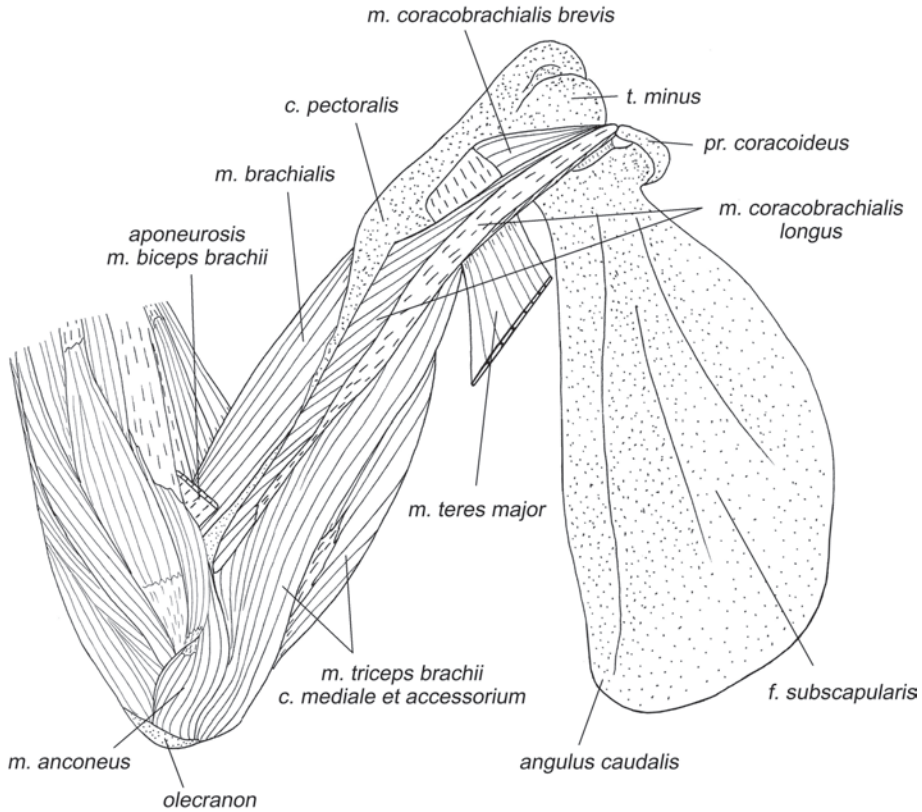
**Рис. 1.28.** Мускулатура плечевого пояса и свободной конечности тупайи *T. belangeri*. Вид с латеральной стороны, слой V.



**Рис. 1.29.** Мускулатура плечевого пояса и свободной конечности тупайи *T. belangeri*. Вид с медиальной стороны, слой II.



**Рис. 1.30.** Мускулатура плечевого пояса и свободной конечности тупайи *T. belangeri*. Вид с медиальной стороны, слой III.



**Рис. 1.31.** Мускулатура плечевого пояса и свободной конечности тупайи *T. belangeri*. Вид с медиальной стороны, слой IV.

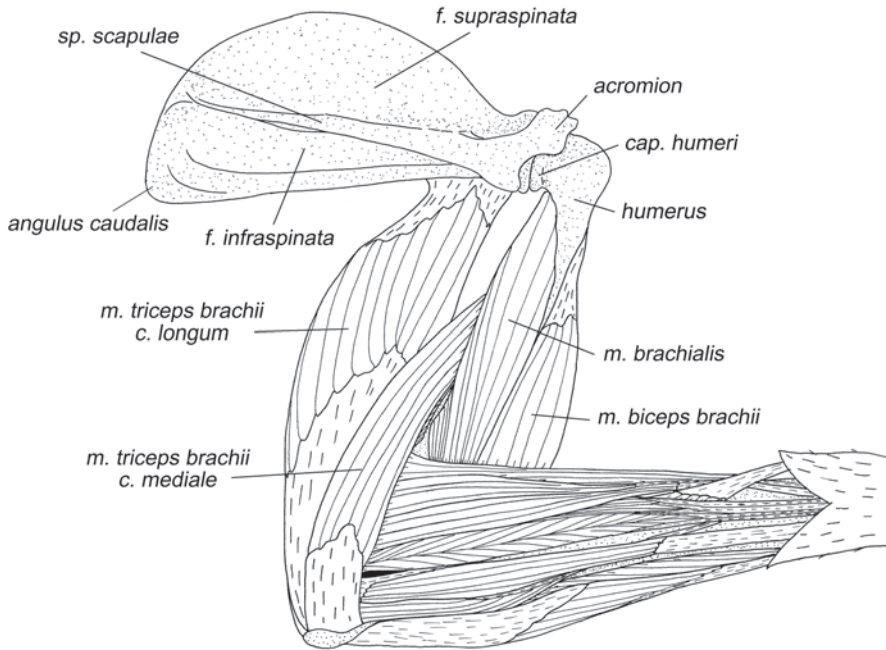
ральнее длинной и оканчивается на медиальной поверхности плечевой кости между основанием малого бугра и конечным апоневрозом большой круглой мышцы.

*Поскольку короткая мышца очень мала, она, вероятно, является лишь индикатором положения плеча.*

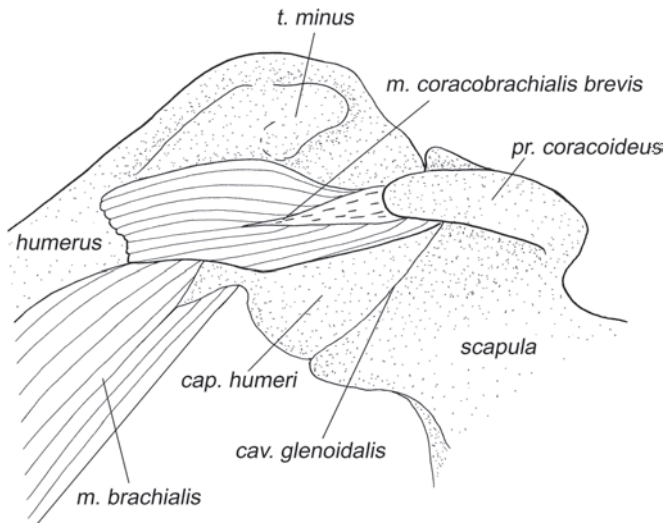
***M. coracobrachialis longus*** – длинная коракоидно-плечевая мышца (рис. 1.23, 1.25, 1.29–1.31).

Эта лентовидной формы мышца начинается на вершине коракоидного отростка. Поверхностный начальный апоневроз тянется практически вдоль всей мышцы. Ее короткие волокна оканчиваются на медиальной поверхности плечевой кости, от конечного апоневроза большой круглой мышцы до основания латерального надмышелка.

*Участует в приведении плеча.*



**Рис. 1.32.** Мускулатура плечевого пояса и свободной конечности тупайи *T. belangeri*. Вид с латеральной стороны, слой VI.



**Рис. 1.33.** *M. coracobrachialis brevis* тупайи *T. belangeri*. Вид с медиальной стороны.

## Мускулатура свободной конечности

### Мускулатура плеча

#### Задняя группа мышц

***M. tensor fasciae antebrachialis*** – напрягатель фасции предплечья (рис. 1.12–1.14, 1.20, 1.21).

Мышца начинается широкой лентой на краю конечного апоневроза большой круглой мышцы и более узкой лентой на конечном сухожилии широчайшей мышцы спины. Обе ленты сливаются и крепятся при помощи апоневроза к медиальной и задней поверхностям локтевого отростка локтевой кости.

*Эта мышца участвует в разгибании локтевого сустава.*

***M. triceps brachii*** – трехглавая мышца плеча (рис. 1.12–1.15, 1.18–1.21, 1.23, 1.25, 1.26, 1.28–1.32, 1.35, 1.36, 1.38, 1.39).

Это очень хорошо развитая мышца. Она имеет все 4 головки, отмеченные у млекопитающих. Длинная головка (*caput longum*) четко отделена от остальных. Она начинается с участием апоневроза на каудальном крае лопатки над гленоидной впадиной медиальнее малой круглой мышцы и латеральнее большой круглой. Волокна короткие, оканчиваются на глубоком дистальном апоневрозе, который крепится к вершине и задней поверхности локтевого отростка. Латеральная головка (*caput laterale*) начинается при помощи апоневроза на задней (дорсальной) поверхности плечевой кости, дистальнее суставной головки. Оканчивается широким апоневрозом, общим с медиальной головкой, на латеральной поверхности локтевого отростка. Медиальная (*caput mediale*) и добавочная (*caput accessorium*) головки плохо дифференцированы. Их основание занимает всю заднюю и медиальную поверхности плеча. Оканчиваются они также совместно на общем с латеральной головкой апоневрозе на латеральной и задней поверхностях локтевого отростка.

*Все головки трехглавой мышцы разгибают локтевой сустав. Длинная головка также сгибает плечевой сустав.*

***M. anconeus*** (*m. epitrochleoanconeus*) – локтевая (надблоково-локтевая) мышца (рис. 1.25, 1.29–1.31, 1.38).

Эта мышца представляет собой небольшой пучок волокон, соединяющий заднюю поверхность медиального надмыщелка плеча и его гребень с медиальной стороной локтевого отростка.

*Участвует в супинации предплечья.*

#### Передняя группа мышц

***M. biceps brachii*** – двуглавая мышца плеча (рис. 1.12–1.15, 1.20, 1.21, 1.23, 1.25, 1.26, 1.28–1.30, 1.32, 1.34).

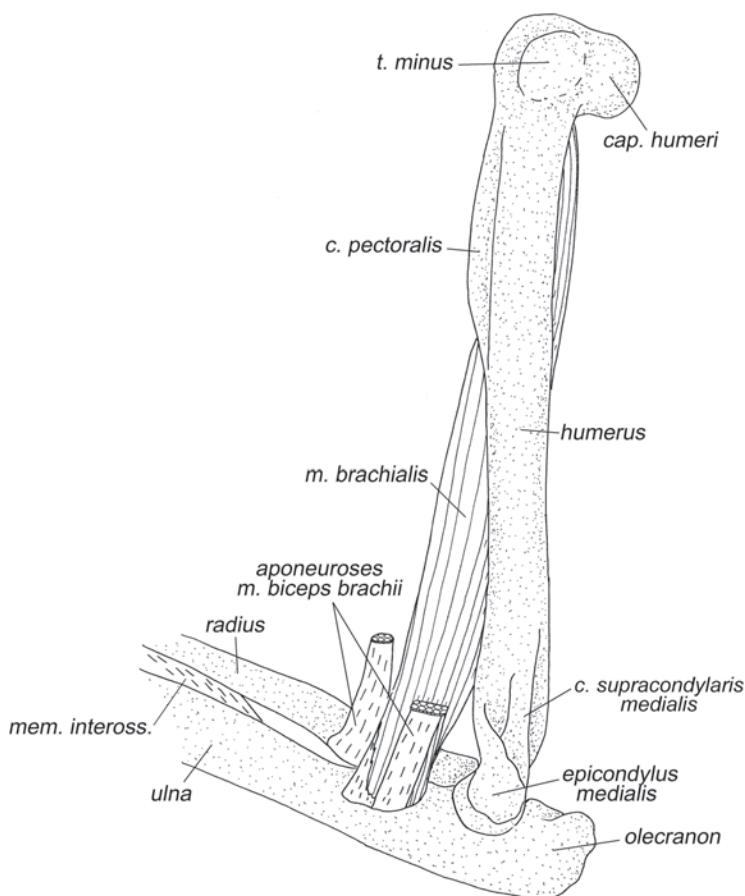
Двуглавая мышца плеча тупай имеет две неодинаково развитые головки. Коракоидная головка (*caput coracoideum*) представляет собой тонкий пучок длинных волокон, который начинается на поверхности начального апоневроза длинной коракоидно-плечевой мышцы и вливается в длинную головку. Длинная головка (*caput longum*), напротив, развита очень сильно. Ее проксимальное сухожилие начинается на латеральной поверхности основания коракоидного отростка лопатки, затем перекидывается через проксимальный конец плеча на его

медиальную сторону, где расслаивается на два апоневроза, охватывающих проксимальную часть брюшка. Мышца оканчивается на предплечье при помощи длинных апоневрозов. Один из них крепится вместе с плечевой мышцей на ладонной поверхности локтевой кости, а второй несколько дистальнее, на ульнарной поверхности лучевой кости.

*Длинная головка двуглавой мышцы разгибает плечевой сустав и сгибает локтевой, а также участвует в супинации предплечья. Коракоидная головка участвует в сгибании локтевого сустава и супинации предплечья, кроме того, она способна приводить плечо.*

**M. brachialis** – плечевая мышца (рис. 1.13, 1.15, 1.26–1.28, 1.30–1.32, 1.34–1.36, 1.38–1.41, 1.44).

Эта мышца у тупай очень хорошо развита. Она начинается на задней и латеральной поверхностях проксимальных двух третей плеча, дистальнее его сус-



**Рис. 1.34.** *M. brachialis* и окончание *m. biceps brachii* тупай *T. belangeri*. Вид с медиальной стороны.

тавной головки. Оканчивается при помощи короткого апоневроза на ладонной поверхности проксимальной части локтевой кости между сухожилиями двуглавой мышцы.

*Сгибает локтевой сустав, супинирует предплечье.*

### **Мускулатура предплечья**

#### **Мышцы тыльной поверхности**

***M. supinator*** – супинатор (рис. 1.36, 1.41, 1.43).

Начинается на переднем крае латерального надмыщелка плеча широким поверхностным апоневрозом, практически полностью покрывающим мышцу. Апоневроз в основании содержит крупную сесамовидную кость (латеральная сесамовидная кость). Очень короткие волокна мышцы оканчиваются на радиальной поверхности проксимальной трети лучевой кости.

*По-видимому, не столько супинирует предплечье, сколько препятствует его медиальному отведению.*

***M. brachioradialis*** – плечелучевая мышца (рис. 1.35, 1.36, 1.38, 1.45).

Плечелучевая мышца начинается на латеральной поверхности плеча, вклиниваясь между медиальной головкой трехглавой мышцы, плечевой мышцей и длинным лучевым разгибателем запястья. Волокна сходятся на сухожилии, которое оканчивается на радиальной стороне лучевой кости у основания ее дистальной головки.

*Сгибает локтевой сустав и участвует в супинации предплечья.*

***M. extensor carpi radialis longus*** – длинный лучевой разгибатель запястья (рис. 1.35–1.38).

Начинается на плече дистальнее плечелучевой мышцы, вдоль гребня латерального надмыщелка плеча. Длинные мускульные волокна тянутся вдоль ладонного края радиальной поверхности лучевой кости примерно до ее середины, где переходят в длинное конечное сухожилие. Это сухожилие ныряет под медиальную связку удерживателя разгибателей<sup>6</sup> (*retinaculum extensorum*), после чего прикрепляется примерно на середине дорсальной поверхности второй пястной кости.

*Разгибает кисть и отводит ее медиально, а также супинирует предплечье. Может участвовать в сгибании локтевого сустава.*

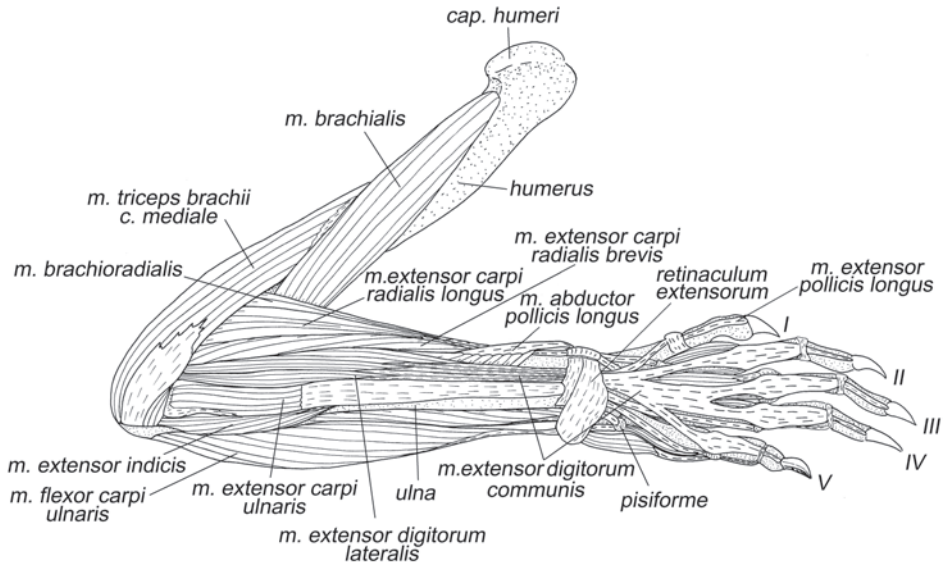
***M. extensor carpi radialis brevis*** – короткий лучевой разгибатель запястья (рис. 1.35–1.38).

Начинается дистальнее предыдущей мышцы на гребне латерального надмыщелка плеча и на его проксимальной части с участием небольшого апоневро-

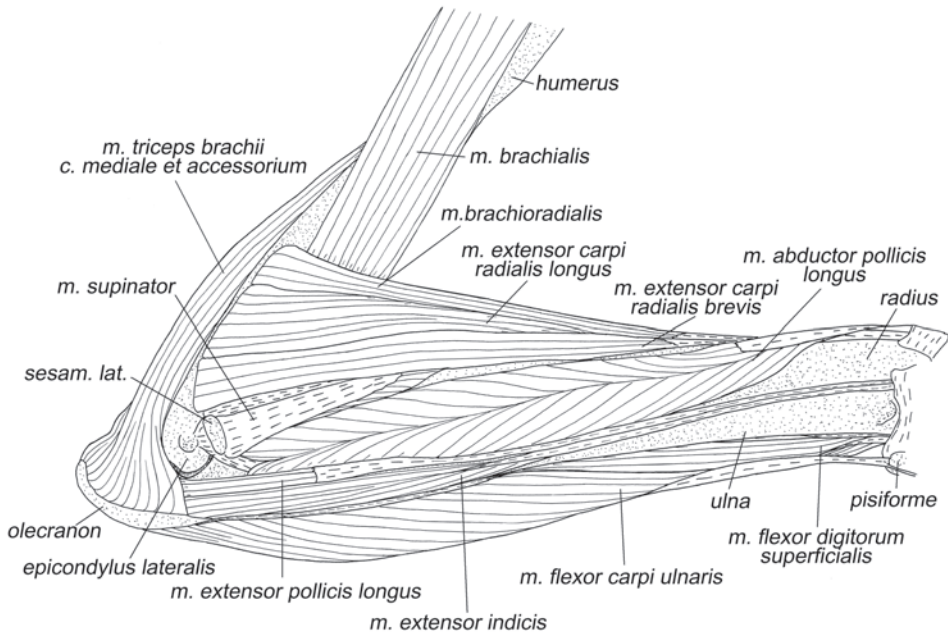
---

<sup>6</sup> Удерживатель разгибателей: *retinaculum extensorum (ligamentum carpi dorsale)* (рис. 1.37) у тупай распадается на две связки. Небольшая медиальная связка образует петлю на медиальном краю лучевой кости, а широкая латеральная связка перекидывается поперек дорсальной стороны запястья от медиального края дистального конца лучевой кости к наружному краю дистального конца локтевой, а также к гороховидной кости. На внутренней поверхности латеральной связки имеются фиброзные перегородки, разделяющие пространство под ней на несколько каналов, в которых проходят разгибатели кисти и пальцев.





**Рис. 1.35.** Мускулатура свободной конечности тупайи *T. belangeri*. Вид с латеральной стороны, слой I.



**Рис. 1.36.** Мускулатура свободной конечности тупайи *T. belangeri*. Вид с латеральной стороны, слой II.

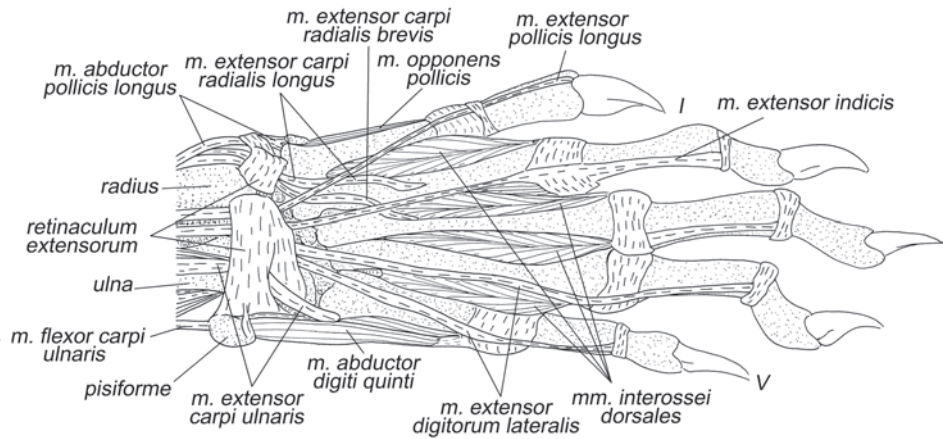


Рис. 1.37. Мускулатура кисти тупайи *T. belangeri*. Вид с дорсальной стороны.

за. Длинные волокна переходят в конечное сухожилие на уровне начала последней трети предплечья. Вместе с сухожилием предыдущей мышцы, оно перекидывается под *retinaculum extensorum* на кисть, где прикрепляется на медиальном крае дорсальной поверхности третьей пястной кости, немного дистальнее ее проксимальной головки.

Как и предыдущий мускул, разгибает кисть, отводит ее медиально и супинирует предплечье. Может участвовать в сгибании локтевого сустава.

***M. extensor digitorum communis*** – общий разгибатель пальцев (рис. 1.35).

Начинается, главным образом, на проксимальной части латерального надмыщелка плеча и, частично, на гребне надмыщелка с помощью глубокого начального апоневроза, обслуживающего общий и латеральный разгибатели пальцев. Мускул оканчивается четырьмя дистальными сухожилиями, которые совместно с сухожилиями латерального разгибателя проходят под латеральной связкой удерживателя разгибателей. На тыльной стороне запястья все четыре сухожилия объединяются в поверхностный тыльный апоневроз (*aponeurosis extensorum superficialis*). Примерно на уровне середины пястных костей сухожилия разгибателя вновь обретают самостоятельность и тянутся по дорсальной стороне II–V пальцев до основания когтевых фаланг. В области пястно-фаланговых и проксимальных межфаланговых суставов сливаются с соответствующими суставными сумками.

Разгибает кисть и II–V пальцы.

***M. extensor digitorum lateralis*** – латеральный разгибатель пальцев (рис. 1.35, 1.37).

Начинается совместно с предыдущей мышцей на латеральной стороне общего с ней апоневроза. Оканчивается двумя дистальными сухожилиями, которые вместе с конечными сухожилиями общего разгибателя проходят под латеральной связкой удерживателя разгибателей. Далее медиальное сухожилие тя-

нется вдоль четвертой метакарпалии и проксимальной фаланги IV пальца и крепится через суставную сумку проксимального межфалангового сустава на латеральной стороне 2-й фаланги. Латеральное сухожилие аналогичным образом крепится ко 2-й фаланге V пальца.

*Разгибает и отводит латерально IV и V пальцы.*

**M. extensor pollicis longus** – длинный разгибатель I пальца (рис. 1.35–1.37).

Начинается на тыльной поверхности локтевой кости сразу за локтевым суставом. Короткое брюшко занимает не более пятой части длины предплечья и переходит в длинное дистальное сухожилие, которое вместе с сухожилием разгибателя II пальца проходит под латеральной связкой удерживателя разгибателей и оканчивается на дорсальной поверхности основания когтевой фаланги I пальца.

*Разгибает первый палец.*

**M. abductor pollicis longus** – длинная отводящая мышца I пальца (рис. 1.35–1.41, 1.45–1.48).

Начинается на проксимальных двух третях тыльной поверхности лучевой и радиальной поверхности локтевой кости. Длинное брюшко мышцы состоит из относительно коротких мышечных волокон, которые оканчиваются на внутреннем апоневрозе. Этот апоневроз в виде сухожилия перекидывается на радиальную сторону предплечья, где притянут к дистальному концу лучевой кости медиальной связкой удерживателя разгибателей. Выйдя из-под связки, он раздваивается и оканчивается на рудименте предпервого пальца и на медиальной стороне проксимального конца первой пястной кости.

*Супинирует предплечье и отводит кисть медиально.*

**M. extensor indicis** – разгибатель II пальца (рис. 1.35–1.37).

Начинается на локтевой кости позади длинного разгибателя I пальца. Брюшко примерно вдвое длиннее, чем у разгибателя I пальца. После удерживателя разгибателей сухожилие тянется вдоль латерального края второй метакарпалии и проксимальной фаланги II пальца, сливается по пути с суставной сумкой основно-фалангового сустава и далее оканчивается на латеральной стороне основания второй фаланги (аналогично креплению латерального разгибателя на IV и V пальцах).

*Разгибает и приводит латерально второй палец.*

**M. extensor carpi ulnaris** – локтевой разгибатель запястья (рис. 1.35, 1.37).

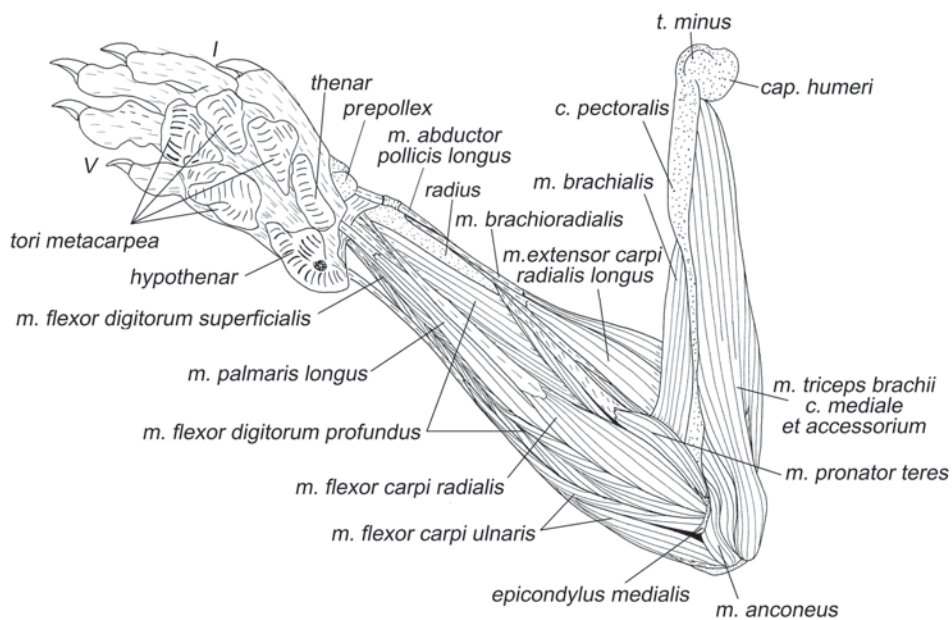
Начинается на латеральном надмыщелке плеча при помощи широкого начального апоневроза, подстилающего мышечное брюшко. Заканчивается посредством широкого апоневроза на внешней стороне брюшка, который, сужаясь, превращается в конечное сухожилие, проходит под удерживателем разгибателей и крепится к латеральному бугру дорсальной поверхности проксимальной головки пятой метакарпалии.

*Разгибает и отводит кисть латерально.*

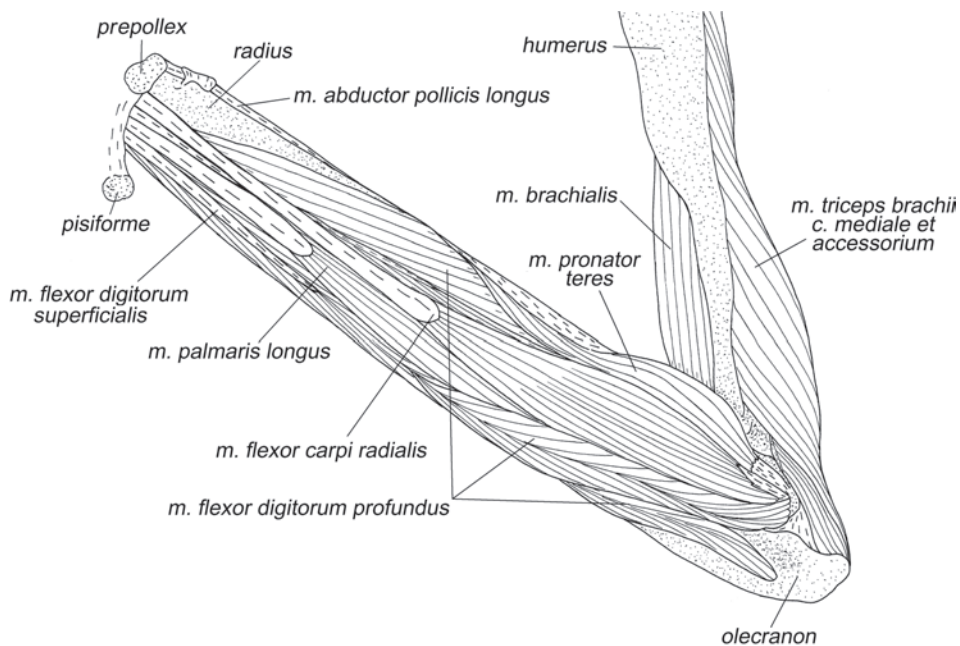
### **Мышцы ладонной поверхности**

**M. pronator teres** – круглый пронатор (рис. 1.38–1.40).

Начинается на медиальном надмыщелке плечевой кости, в том числе, и с



**Рис. 1.38.** Мускулатура свободной конечности тупайи *T. belangeri*. Вид с медиальной стороны, слой I.



**Рис. 1.39.** Мускулатура свободной конечности тупайи *T. belangeri*. Вид с медиальной стороны, слой II.

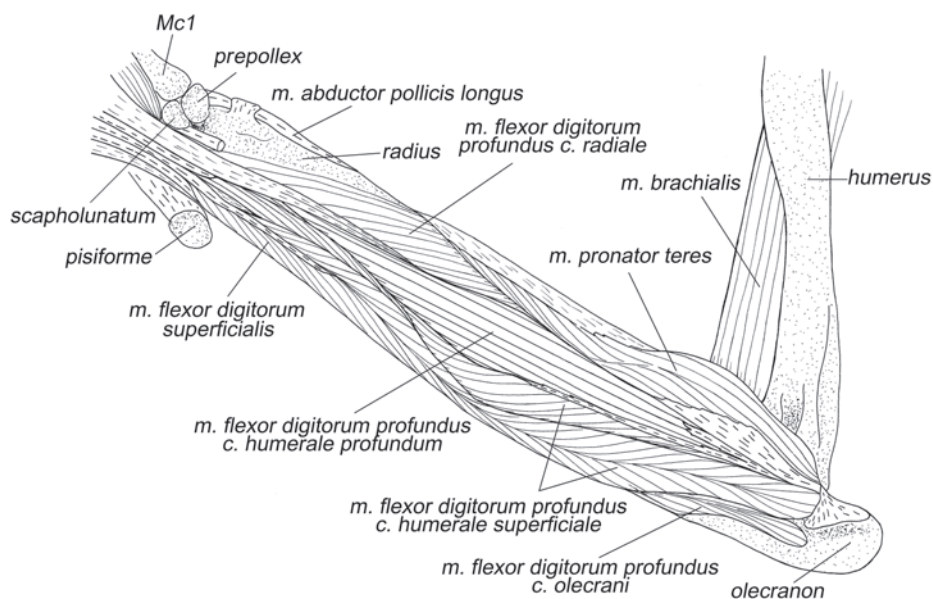


Рис. 1.40. Мускулатура свободной конечности тупайи *T. belangeri*. Вид с медиальной стороны, слой III.

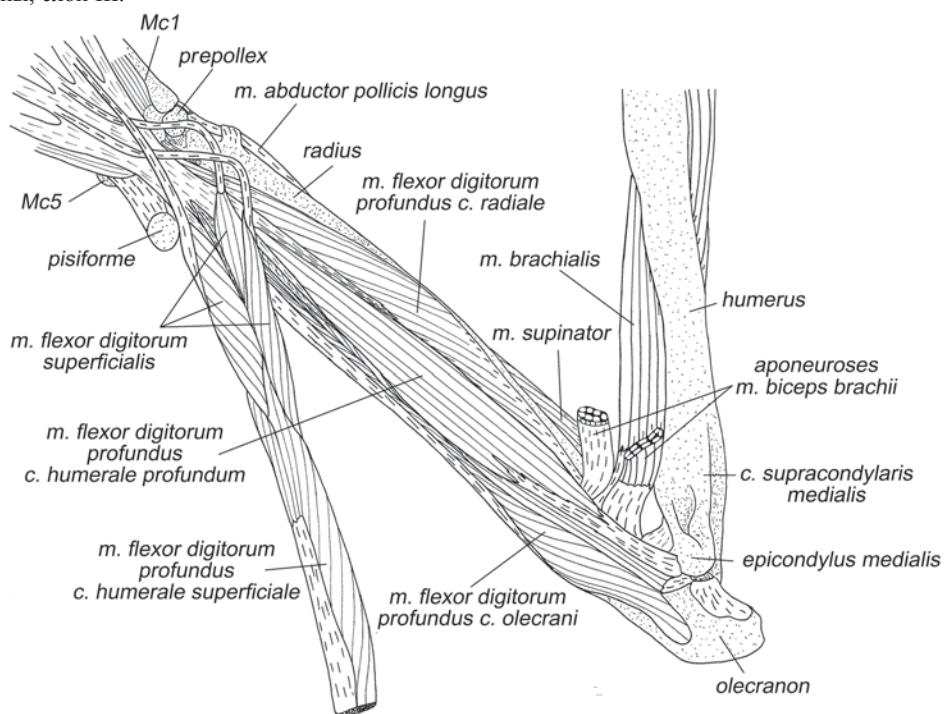
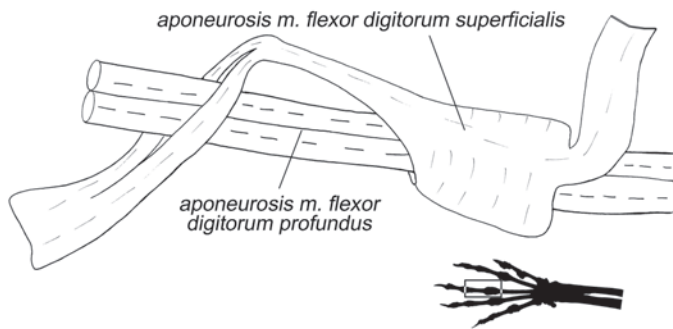
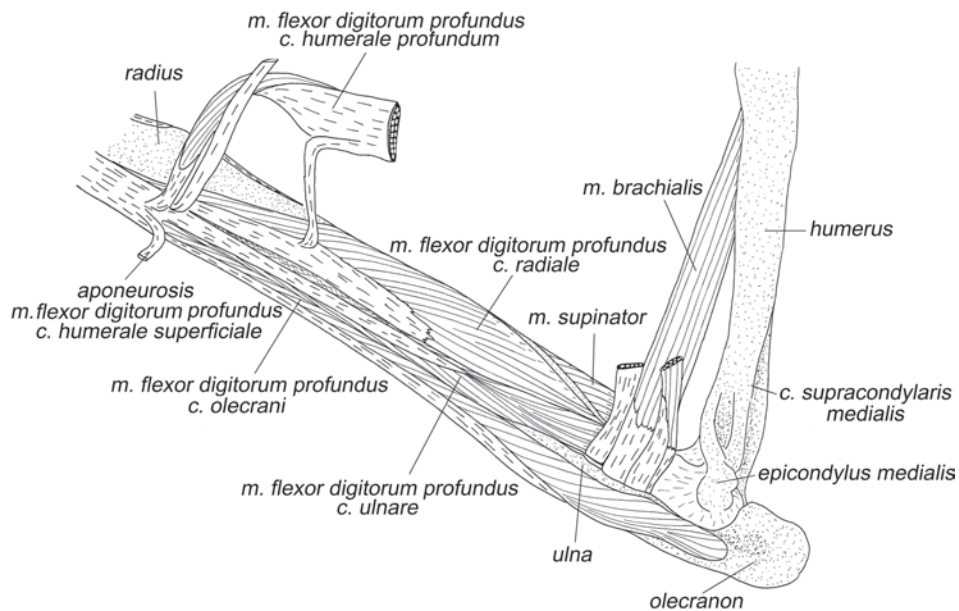


Рис. 1.41. Мускулатура свободной конечности тупайи *T. belangeri*. Вид с медиальной стороны, слой IV.



**Рис. 1.42.** Прободенное сухожилие поверхностного сгибателя пальцев тупайи *T. belangeri*. Вид сбоку.



**Рис. 1.43.** Мускулатура свободной конечности тупайи *T. belangeri*. Вид с медиальной стороны, слой V.

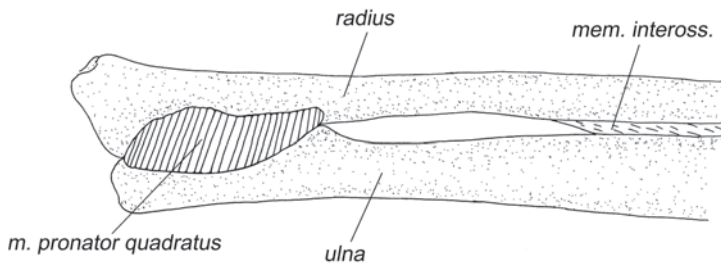


Рис. 1.44. *M. pronator quadratus* тупайи *T. belangeri*. Вид с медиальной стороны.

помощью апоневроза. Волокна оканчиваются с участием широкого апоневроза на радиальной поверхности средней трети лучевой кости.

Пронирует предплечье и участвует в его приведении и сгибании локтевого сустава.

***M. flexor carpi radialis*** – лучевой сгибатель запястья (рис. 1.38, 1.39, 1.48, 1.50–1.52).

Начинается на медиальном надмыщелке плеча при помощи общих с глубоким сгибателем пальцев и длинной ладонной мышцей апоневрозов. Длинное дистальное сухожилие проходит под поверхностным удерживателем сгибателей, на уровне преполлекса ныряет под глубокую ладонную связку<sup>7</sup> и оканчивается на вентральной поверхности проксимальной головки третьей метакарпалии.

*Сгибает запястье.*

***M. palmaris longus*** – длинная ладонная мышца (рис. 1.38, 1.39, 1.45).

Волокна мускула начинаются на последней трети длины общего с плечевыми головками глубокого сгибателя пальцев апоневроза, который крепится к медиальному надмыщелку плеча. Мышца оканчивается длинным, несколько расширенным и уплощенным дистальным сухожилием, которое по пути прирастает к поверхностному удерживателю сгибателей (*retinaculum flexorum superficiale*<sup>8</sup>) и оканчивается в проксимальной радиальной подушечке<sup>9</sup> с ее внутренней стороны.

<sup>7</sup> Глубокая ладонная связка (*ligamentum palmaris profundum*) (рис. 1.50, 1.51) покрывает нижнюю поверхность костей запястья. Она соединяет гороховидную кость, вентральную поверхность дистальных концов локтевой и лучевой костей и предпервого пальца с вентральной поверхностью оснований метакарпаллий.

<sup>8</sup> Поверхностный удерживатель сгибателей (*retinaculum flexorum superficiale*) (рис. 1.45) у тупайи представляет собой сравнительно тонкую поперечную связку, соединяющую предпервый палец с гороховидной костью.

<sup>9</sup> На ладонной поверхности кисти тупайи располагаются 6 подушечек (мозолей) (рис. 1.38). С мускулатурой связана лишь радиальная проксимальная (тенарная) подушечка (*thenar*).

Препятствует дистальному смещению проксимальной радиальной подушечки и опосредовано через поверхностный удерживатель сгибателей сгибает кистевой сустав.

***M. flexor digitorum superficialis*** – поверхностный сгибатель пальцев (рис. 1.36, 1.38–1.42, 1.46–1.48).

По мнению других авторов (Le Gros Clark, 1926, George, 1977) этот мускул начинается вместе с другими сгибателями от медиального надмыщелка плечевой кости. Однако по нашим данным короткие волокна этой мышцы начинаются в дистальной части предплечья на конечном сухожилии поверхностной плечевой головки глубокого сгибателя пальцев. Такое начало этого мускула следует рассматривать как примитивное состояние, поскольку гомолог этого мускула у рептилий и однопроходных млекопитающих является не длинным, а коротким сгибателем кисти. Среди териевых такое дистальное начало сохранилось не только у тупай, но и у некоторых кошачьих (Haines, 1950). У большинства других териевых млекопитающих начало этого мускула сместилось по поверхностной головке глубокого сгибателя непосредственно на медиальный надмыщелок плечевой кости.

Состоит из трех дифференцированных головок, одна из которых начинается на наружной (пальмарной) стороне указанного сухожилия глубокого сгибателя (это головка III пальца), а две другие (к II и IV пальцам) на внутренней (дорсальной). Эти головки имеют самостоятельные конечные сухожилия (так называемые прободенные сухожилия), которые, пройдя под глубоким удерживателем сгибателей (*retinaculum flexorum profundum*<sup>10</sup>), следуют ко II–IV пальцам, где оканчиваются на вентральной поверхности проксимальных головок вторых фаланг. Перед пястно-фаланговыми суставами сухожилия образуют колечки, через которые проходят сухожилия глубокого сгибателя, после чего прободаются этими же сухожилиями (рис. 1.42).

*Сгибает II–IV пальцы: все их суставы, кроме предкогтевых.*

***M. flexor digitorum profundus*** – глубокий сгибатель пальцев (рис. 1.38–1.41, 1.43, 1.45–1.48).

На предплечье это самая крупная мышца из группы сгибателей. Она начинается на медиальном надмыщелке плеча и предплечье пятью отдельными головками. Конечные апоневрозы этих головок на уровне дистальной трети предплечья сливаются с образованием общей толстой сухожильной пластинки (*aponeurosis flexorius communis*<sup>11</sup>), которая проходит под глубоким удерживателем сгибателей и в проксимальной половине пясти делится на пять сухожилий, идущих к пальцам.

<sup>10</sup> Глубокий удерживатель сгибателей (*retinaculum flexorum profundum*) (рис. 1.47) соединяет связку между гороховидной костью и основанием пятой метакарпалии с медиальным краем дистального конца лучевой кости, ладьевидно-полулунной костью (*os scapholunatum*) и дорсальной стороной рудимента предпервого пальца. Образует муфту, через которую проходят сухожилия длинных сгибателей пальцев. На его поверхности начинаются также некоторые короткие мышцы кисти.

<sup>11</sup> Название *aponeurosis flexorius communis* для сухожильной пластинки глубокого сгибателя пальцев вводится нами впервые.



Поверхностная плечевая головка (*caput humerale superficiale*) глубокого сгибателя берет начало на медиальном надмыщелке плечевой кости с участием двух апоневрозов, один из которых является также и начальным апоневрозом глубокой плечевой головки. Оканчивается на общей сухожильной пластинке посредством дистального апоневроза, который одновременно служит началом для поверхностного сгибателя. Глубокая плечевая головка (*caput humerale profundum*) начинается на медиальном надмыщелке под предыдущей, преимущественно при помощи апоневроза. Оканчивается на общей сухожильной пластинке посредством нескольких сухожильных прядей. Головка локтевого отростка (*caput olecrani*) начинается на проксимальных двух третях ульнарной поверхности локтевой кости и оканчивается на общей сухожильной пластинке единственным сухожилием, самым латеральным из всех описанных. Локтевая головка (*caput ulnare*) начинается на средней части ладонной поверхности локтевой кости, на проксимальной части лучевой кости и на поверхностном апоневрозе лучевой головки (на протяжении практически всей дистальной половины предплечья). Лучевая головка (*caput radiale*) – самая медиальная, начинается на проксимальных двух третях ладонной поверхности лучевой кости. Локтевая и лучевая головки имеют по одному дистальному апоневрозу.

Общая сухожильная пластинка, вобрав в себя конечные апоневрозы всех пяти головок, распадается на так называемые прободающие сухожилия глубокого сгибателя. Эти сухожилия проходят через колечки прободенных сгибателей, затем прободают соответствующие сухожилия (рис. 1.42) и далее стелются внутри фиброзных влагалищ пальцев<sup>12</sup>, после чего оканчиваются на основаниях когтевых фаланг I–V пальцев. На значительном протяжении эти сухожилия расщеплены надвое, но их половинки не расходятся.

*Глубокий сгибатель полностью сгибает все пять пальцев.*

***M. flexor carpi ulnaris*** – локтевой сгибатель запястья (рис. 1.35–1.38, 1.45).

Начинается на ладонной поверхности проксимальной части локтевой кости (включая локтевой отросток) и от медиального надмыщелка (преимущественно от наружной поверхности апоневроза, общего с глубоким сгибателем пальцев). Конечное сухожилие крепится к гороховидной кости. Часть пучков сухожилия продолжают дистальнее, вливаясь в толстую гороховидно-пястную связку (*ligamentum pisometacarpeum*).

*Отводит кисть латерально.*

***M. pronator quadratus*** – квадратный пронатор (рис. 1.44, 1.50, 1.51).

Из всех изученных животных этот мускул обнаружен только у тупай. Он расположен в дистальной четверти предплечья, где соединяет смежные поверхности локтевой и лучевой костей поперечными волокнами.

*Пронирует лучевую кость вместе с кистью относительно локтевой кости.*

---

<sup>12</sup> Фиброзные влагалища пальцев (*vaginae fibrosae digitorum*) – кольцевые муфты на вентральной поверхности дистальных концов первых фаланг пальцев, удерживающие сухожилия сгибателей.

### Собственные мышцы кисти

**M. palmaris brevis** – короткая ладонная мышца (рис. 1.45).

К этой мышце, вероятно, можно отнести волокна, которые начинаются в коже в области радиальной проксимальной подушечки и заканчиваются на внутренней стороне очень толстого широкого сухожилия, соединяющего предпервый палец с радиальной проксимальной подушечкой.

*Может участвовать в подстраивании поверхности ладони под неровности субстрата.*

**M. opponens pollicis** – противопоставляющая мышца I пальца (рис. 1.37, 1.45, 1.46).

Начинается на глубоком удерживателе сгибателей и частично на вентральной стороне ладьевидно-полулунной кости и предпервого пальца вдоль их дистального края. Оканчивается на медиальной поверхности дистальной головки первой метакарпалии.

*Отводит медиально первую метакарпалию и участвует в ее сгибании (опускании относительно запястья).*

**M. abductor pollicis brevis** – короткая отводящая мышца I пальца (рис. 1.45).

Самая поверхностная среди мышц, образующих так называемое «возвышение» первого пальца. Начинается на поверхностном удерживателе сгибателей и на внутренней стороне связки между предпервым пальцем и радиальной проксимальной подушечкой. Оканчивается с участием небольшого сухожилия на медиальной поверхности суставной сумки первого пястно-фалангового сустава, а через нее – на медиальной стороне основания 1-й фаланги I пальца.

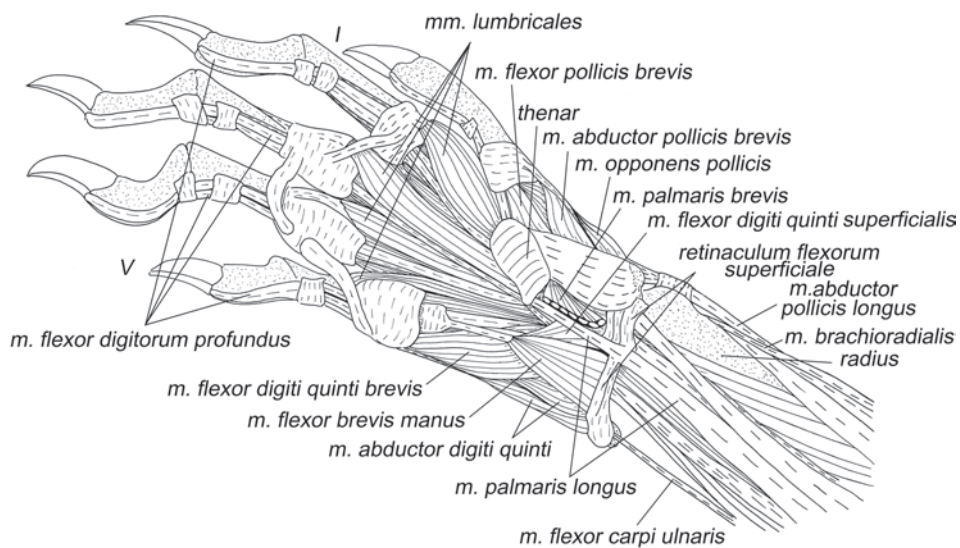


Рис. 1.45. Мускулатура кисти тупайи *T. belangeri*. Вид с вентральной стороны, слой I.

Опускает (сгибает) метакарпалию I пальца и отводит медиально его I-ю фалангу.

**M. flexor pollicis brevis** – короткий сгибатель I пальца (рис. 1.45–1.47).

Начинается на глубоком удерживателе сгибателей на уровне второй метакарпалии. Оканчивается несколько латеральнее мышцы, противопоставляющей большой палец, на медиальном сесамовидном окостенении первого пястно-фалангового сустава.

Участвует в сгибании I пальца и его латеральном приведении (вместе с пястной костью).

**M. flexor pollicis brevis profundus** – короткий глубокий сгибатель I пальца (рис. 1.48, 1.50).

Начинается на глубокой ладонной связке на уровне второй метакарпалии, проксимальнее начала *m. adductor pollicis*. Оканчивается под коротким сгибателем I пальца на медиальной сесамовидной кости суставной сумки первого пястно-фалангового сустава.

Сгибает первый палец и участвует в его латеральном приведении (вместе с пястной костью).

**M. adductor pollicis** – приводящая мышца I пальца (рис. 1.48, 1.50).

Начинается на уровне второй метакарпалии на краю глубокой ладонной связки, дистальнее начала короткого глубокого сгибателя I пальца. Оканчивается на латеральной поверхности суставной сумки пястно-фалангового сустава I пальца.

Приводит латерально первый палец, включая и пястную кость.

**Mm. lumbricales** – червеобразные мышцы (рис. 1.45–1.47, 1.49).

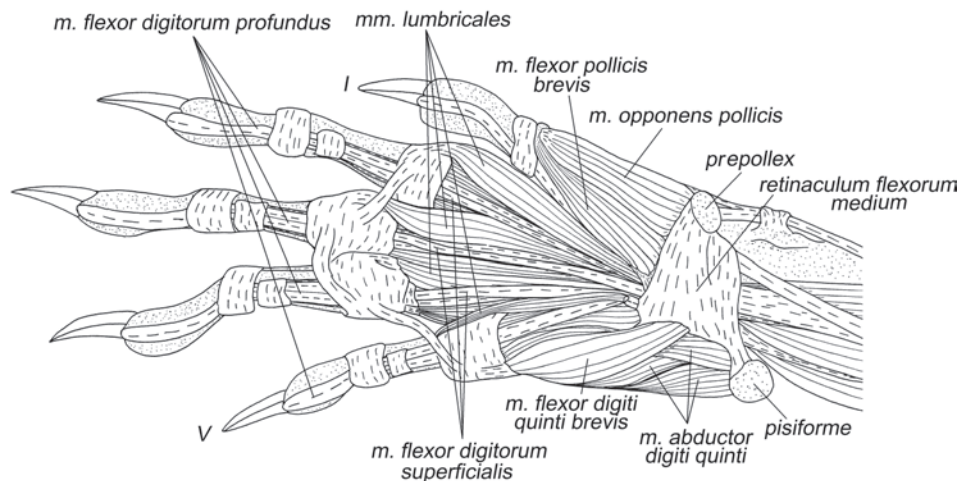


Рис. 1.46. Мускулатура кисти тупайи *T. belangeri*. Вид с вентральной стороны, слой II.

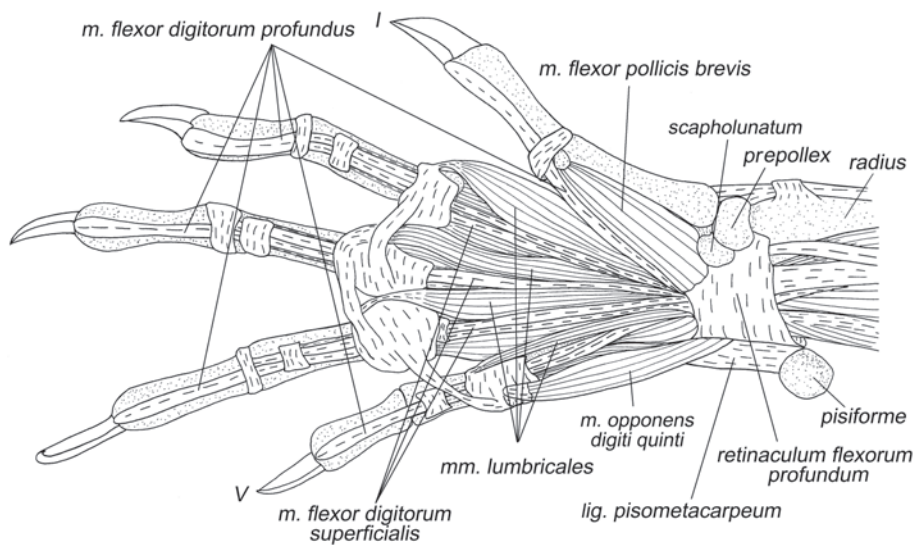


Рис. 1.47. Мускулатура кисти тупайи *T. belangeri*. Вид с вентральной стороны, слой III.

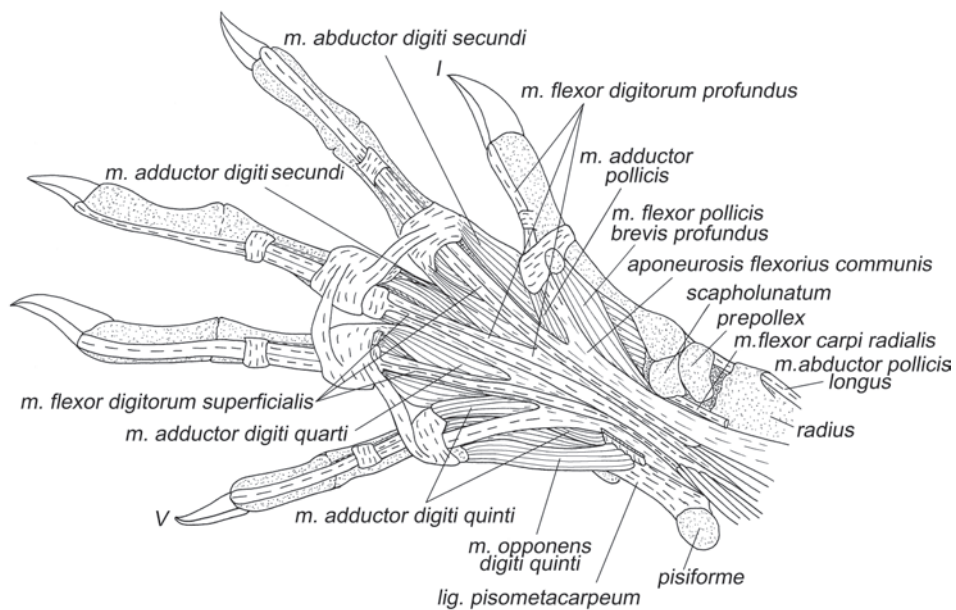


Рис. 1.48. Мускулатура кисти тупайи *T. belangeri*. Вид с вентральной стороны, слой IV.

У тупай обнаружены 4 червеобразные мышцы. Они начинаются на вентральной поверхности сухожильной пластинки глубокого сгибателя пальцев перед ее разделением на прободающие сухожилия. Червеобразная мышца второго пальца лежит между прободающими сухожилиями I и II пальцев, третьего – между вторым и третьим и т.д. Червеобразные мышцы оканчиваются на медиальной поверхности пястно-фаланговых суставных сумок II – V пальцев соответственно.

*Сгибают соответствующие пальцы, пронизируют их и смещают медиально.*

***M. abductor digiti secundi*** – отводящая мышца II пальца (рис. 1.48, 1.50–1.52).

Начинается на дистальном крае глубокой ладонной связки, медиальнее аддуктора того же пальца. Волокна начинаются на длинном сухожилии (составляющем около трети длины мышцы) и оканчиваются вместе с тыльной межкостной мышцей II пальца на медиальной сесамовидной кости пястно-фалангового сустава II пальца.

*Опосредованно через метакарпалию отводит медиально и сгибает II палец.*

***M. adductor digiti secundi*** – приводящая мышца II пальца (рис. 1.48, 1.50, 1.51).

Начинается очень коротким апоневрозом на дистальном крае глубокой ладонной связки на уровне третьей метакарпалии и на проксимальном апоневрозе ладонной межкостной мышцы II пальца. Оканчивается на латеральной поверхности суставной сумки пястно-фалангового сустава II пальца.

*Приводит латерально II палец.*

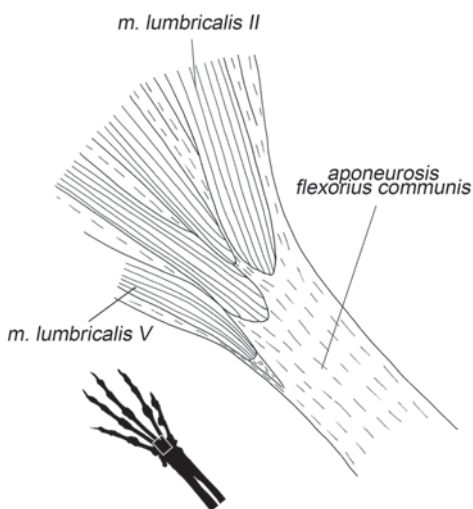
***M. adductor digiti quarti*** – приводящая мышца IV пальца (рис. 1.48, 1.50).

Начинается с участием апоневроза, который крепится к краю глубокой ладонной связки между III и IV пальцами, а также на вентральной поверхности проксимального апоневроза ладонной межкостной мышцы IV пальца. Волокна оканчиваются при помощи очень короткого апоневроза на медиальной стороне суставной сумки пястно-фалангового сустава IV пальца.

*Приводит медиально IV палец.*

***M. adductor digiti quinti*** – приводящая мышца V пальца (рис. 1.48, 1.50)

Начинается на латеральном крае глубокого удерживателя сгибателей там, где он переходит в глубокую ладонную связку, от дистального края этой связки на уровне четвертой метакарпалии и от проксимального апоневроза ладонной межкостной мышцы IV пальца. Оканчивается на медиальной поверхности суставной сумки пястно-фалангового сустава V пальца.



**Рис. 1.49.** Начало *m. lumbricales* тупайи *T. belangeri*. Вид с вентральной стороны.

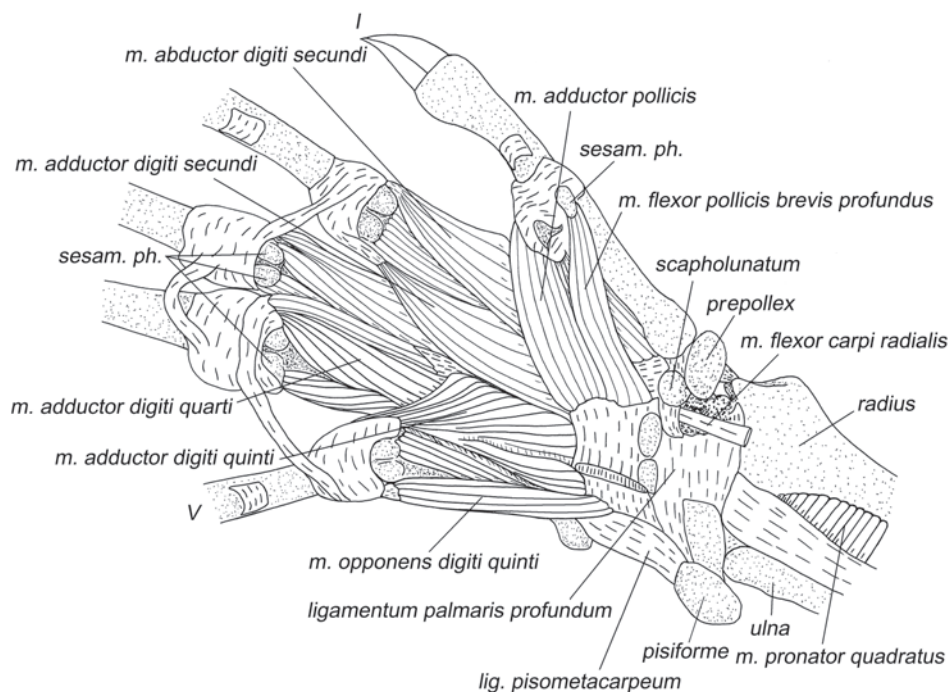


Рис. 1.50. Мускулатура кисти тупайи *T. belangeri*. Вид с вентральной стороны, слой V.

*Приводит медиально V палец.*

***M. flexor brevis manus*** – короткий сгибатель кисти (рис. 1.45).

Эта небольшая треугольная мышца – одна из самых поверхностных мышц ладонной поверхности кисти. Она начинается на ульнарной половине поверхностного удерживателя сгибателей и оканчивается на прободенном сухожилии поверхностного сгибателя V пальца.

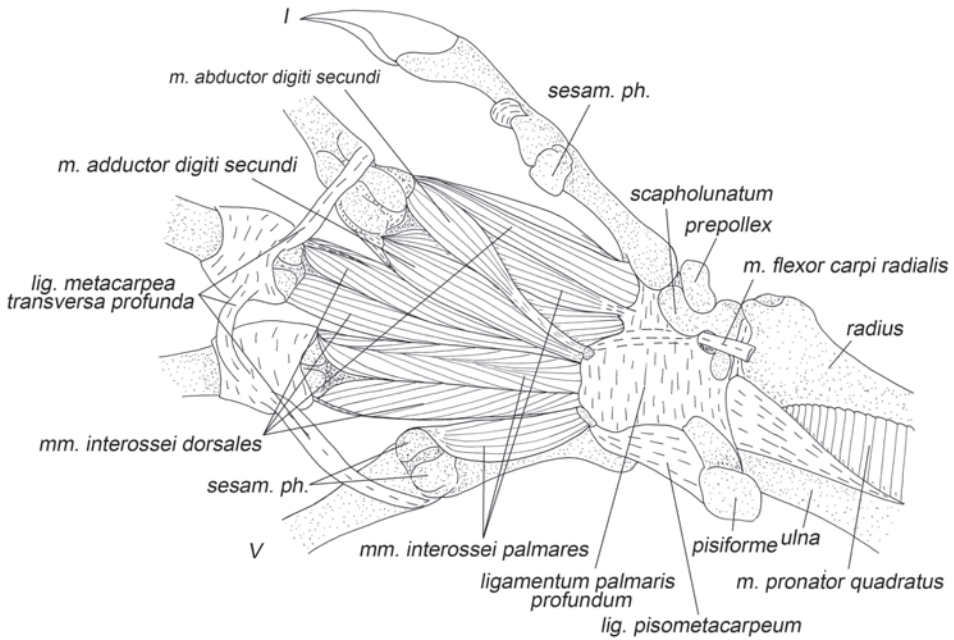
*Сгибает V палец.*

***M. flexor digiti quinti superficialis*** – поверхностный сгибатель V пальца (рис. 1.45).

Начинается широким основанием от средней трети медиального удерживателя сгибателей *retinaculum flexorum medium*<sup>13</sup> и частично от средней части поверхностного удерживателя сгибателей. Оканчивается прободенным сухожилием, которое крепится к вентральной поверхности основания второй фаланги V пальца.

*Вместе с предыдущим мускулом участвует в сгибании V пальца.*

<sup>13</sup> Медиальный удерживатель сгибателей (*retinaculum flexorum medium*) (рис. 1.46) – широкая ладонная связка, начинающаяся от глубокого удерживателя сгибателей примерно в середине ладони и оканчивающаяся на внутреннем крае нижней поверхности предпервого пальца.



**Рис. 1.51.** Мускулатура кисти тупайи *T. belangeri*. Вид с вентральной стороны, слой VI.

Примечание: характерное прободенное сухожилие мускула указывает то, что он представляет собой обособленную головку поверхностного сгибателя пальцев, которая сохранила свое исходное прикрепление на кисти (характерное для рептилий и некоторых млекопитающих).

***M. flexor digiti quinti brevis*** – короткий сгибатель V пальца (рис. 1.45, 1.46).

Начинается на медиальном удерживателе сгибателей на уровне метакарпалии IV пальца. Оканчивается при помощи короткого апоневроза, общего с отводящей мышцей V пальца, на латеральной поверхности суставной сумки пястно-фалангового сустава V пальца, а через нее – на латеральной стороне основания его 1-й фаланги.

*Участвует в сгибании V пальца и его латеральном отведении.*

***M. abductor digiti quinti*** – отводящая мышца V пальца (рис. 1.37, 1.45, 1.46).

Начинается на гороховидной кости и на гороховидно-пястной связке. Оканчивается совместно с его сгибателем на латеральной поверхности суставной сумки пястно-фалангового сустава V пальца, а через нее – на латеральной стороне основания его 1-й фаланги.

*Отводит V палец латерально.*

***M. opponens digiti quinti*** – противопоставляющая мышца V пальца (рис. 1.47, 1.48, 1.50).

Начинается на гороховидно-пястной связке и на глубоком удерживателе сгибателей у его латерального края и, соответственно, заполняет борозду, образующуюся в месте срастания этих связок. Оканчивается на латеральной стороне дистальной головки пятой метакарпалии.

Отводит латерально пятую метакарпалию, и, благодаря межкостным межзапястным связкам, всю кисть, кроме I пальца.

**Mm. interossei palmares** – ладонные межкостные мышцы (рис. 1.51, 1.52).

У тупай обнаружены три ладонные межкостные мышцы – латеральная II пальца и медиальные IV и V пальцев. Мышца II пальца (*M. interosseus palmaris digiti secundi*) начинается с участием апоневроза от дистального края глубокой ладонной связки на уровне основания второй метакарпалии и тянется вдоль ее латеральной стороны. Оканчивается на латеральной боковой связке пястно-фалангового сустава второго пальца, в частности, на латеральной сесамовидной кости. Мышца IV пальца (*M. interosseus palmaris digiti quarti*) начинается без участия апоневроза на краю глубокой ладонной связки. Брюшко тянется вдоль медиальной стороны четвертой метакарпалии. Оканчивается при помощи апоневроза на медиальной боковой связке пястно-фалангового сустава четвертого пальца. *M. interosseus palmaris digiti quinti* начинается от дистальной части латерального края глубокой ладонной связки и от маленькой, лежащей в ней, сесамовидной косточки. Тянется вдоль медиальной стороны пятой метакарпалии.

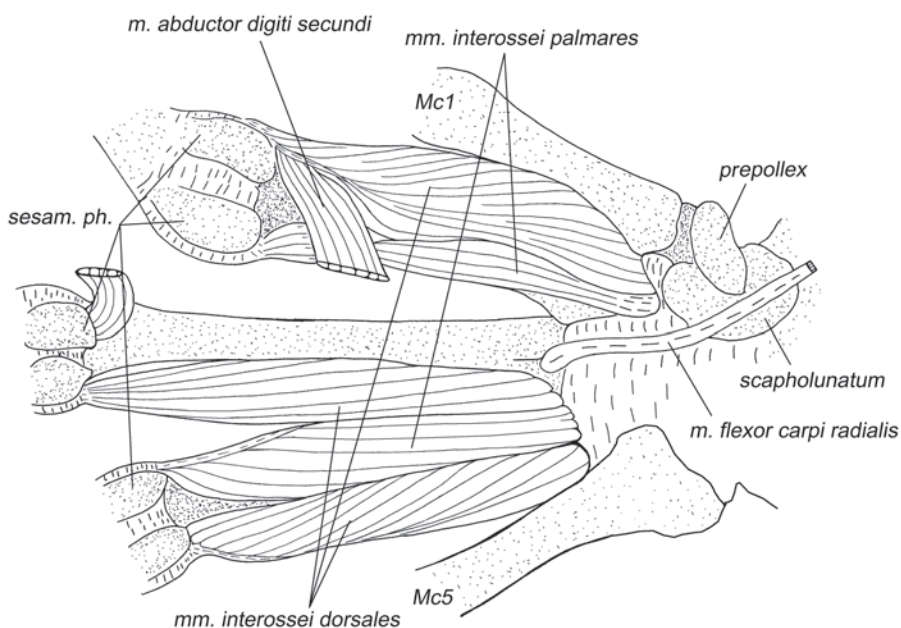


Рис. 1.52. Мускулатура кисти тупай *T. belangeri*. Вид с вентральной стороны, слой VII.



Оканчивается с участием апоневроза на медиальной сесамовидной кости и соответствующей боковой связке пятого пястно-фалангового сустава.

*Ладонные межкостные мышцы приводят II, IV и V пальцы к средней линии кисти.*

***Mm. interossei dorsales*** – тыльные межкостные мышцы (рис. 1.51, 1.52).

Так называемые тыльные межкостные мышцы в действительности тоже относятся к пальмарной (сгибательной) мускулатуре, но отличаются от предыдущих тем, что вклиниваются между пястными костями. У тупай обнаружены все четыре такие мышцы, характерные для большинства млекопитающих: медиальная мышца II пальца, латеральная и медиальная мышцы III пальца и латеральная мышца IV пальца. Мышца II пальца (*M. interosseus dorsalis digiti secundi*) начинается на краю глубокой ладонной связки между I и II пальцами и на обращенных друг к другу поверхностях первой и второй метакарпалий. Оканчивается при помощи апоневроза на медиальной сесамовидной косточке второго пястно-фалангового сустава совместно с абдуктором II пальца. Медиальная мышца III пальца (*M. interosseus dorsalis medialis digiti tertii*) начинается на краю глубокой ладонной связки между II и III пальцами, на латеральной поверхности проксимальной части второй метакарпалии и на вентромедиальной поверхности практически всей третьей метакарпалии. Оканчивается на медиальной боковой связке третьего пястно-фалангового сустава. Латеральная мышца III пальца (*M. interosseus dorsalis lateralis digiti tertii*) расположена симметрично по отношению к предыдущей относительно III пальца. Мышца IV пальца (*M. interosseus dorsalis digiti quarti*) начинается на краю глубокой ладонной связки между IV и V пальцами и от обращенных друг к другу поверхностей четвертой и пятой метакарпалий. Оканчивается на латеральной боковой связке пястно-фалангового сустава четвертого пальца.

*Мышцы обеспечивают отведение II–IV пальцев от продольной оси кисти.*

## Глава 2.

# МОРФОЛОГИЯ ПЕРЕДНИХ КОНЕЧНОСТЕЙ ШЕРСТОКРЫЛОВ

Шерстокрылы становились объектом морфологических исследований значительно реже, чем тупайи. Мышцы задней конечности поверхностно описаны в общем руководстве по зоологии П.П. Грассе (Grasse, 1955), а в работе Р. Диого (Diogo, 2009), который, анализируя челюстной аппарат, упоминается несколько мышц плечевого пояса, начинающихся на голове. Изучение костей запястья выявило ряд сходных черт у шерстокрылов и рукокрылых (Stafford, Thorington, 1988).

Для описания мускулатуры нами отпрепарированы по одному экземпляру обоих видов шерстокрылов (Dermoptera: Synocephalidae: *Synocephalus volans*<sup>1</sup>, *S. variegatus*<sup>2</sup>) из ЗММУ, частичная препаровка мышц и определение естественного положения ключицы выполнены на трех влажных препаратах малайского шерстокрыла (*S. variegatus*<sup>3</sup>) в Музее биоразнообразия им. Раффлза (Raffles Museum of Biodiversity Research, Department of Biological Sciences, Faculty of Science, National University of Singapore). Анализ подвижности суставов выполнен на полученных после анатомирования синдесмологических препаратах и на свежем трупе из Музея биоразнообразия им. Раффлза. Скелет описан по тем же синдесмологическим препаратам и еще одному сухому скелету малайского шерстокрыла<sup>4</sup> из экспозиции ЗММУ.

## Летательная перепонка

Шерстокрылы имеют сравнительно толстую, покрытую густым мехом летательную перепонку. В расправленном виде она имеет форму пятиугольника, вершинами которого являются концы четырех лап и хвоста. Перепонка натянута между головой с шеей и передними конечностями, между передними и задними конечностями, между задними конечностями и хвостом. На голове передний край перепонки доходит почти до углов рта, на конечностях она крепится вплоть до основания когтей, т.е. пальцы находятся внутри перепонки (рис. 2.1 а). Хвост полностью скрыт в перепонке.

В перепонку заходят некоторые скелетные мышцы. Самая крупная из них – коракоидно-кожная (*m. coracocutaneus*). Кроме того, между дорсальным и вентральным слоями кожи в перепонке содержится множество самостоятельных мышечных пучков.

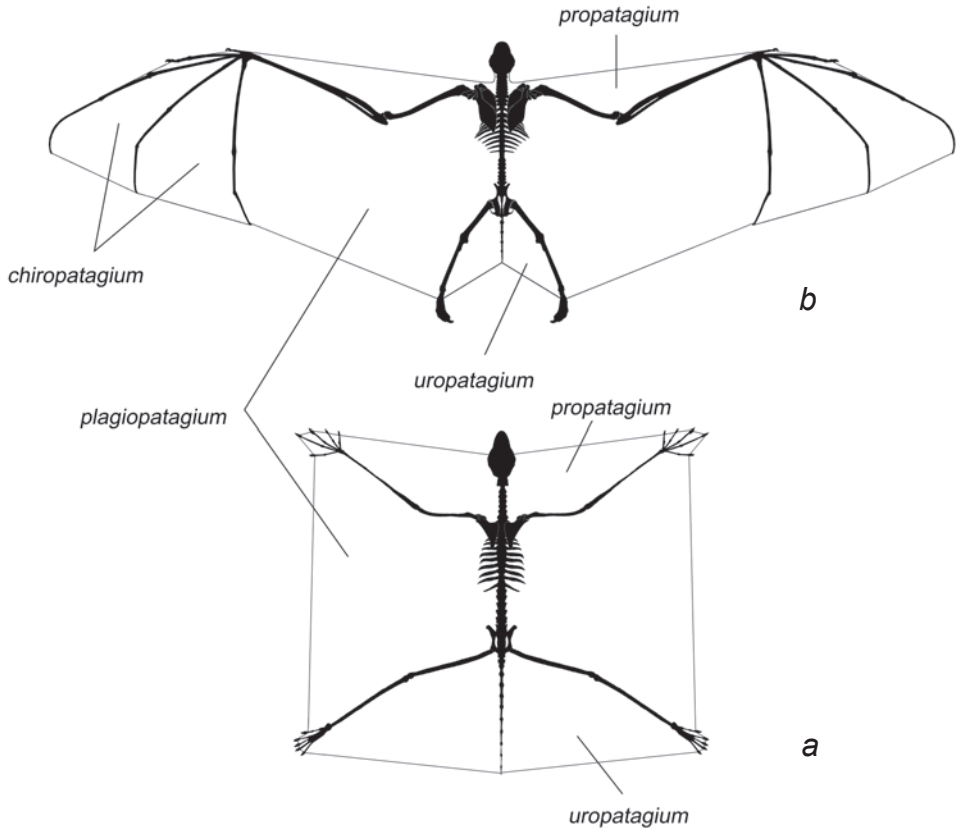
---

<sup>1</sup> s-113598.

<sup>2</sup> s-146228.

<sup>3</sup> б/н.

<sup>4</sup> б/н.



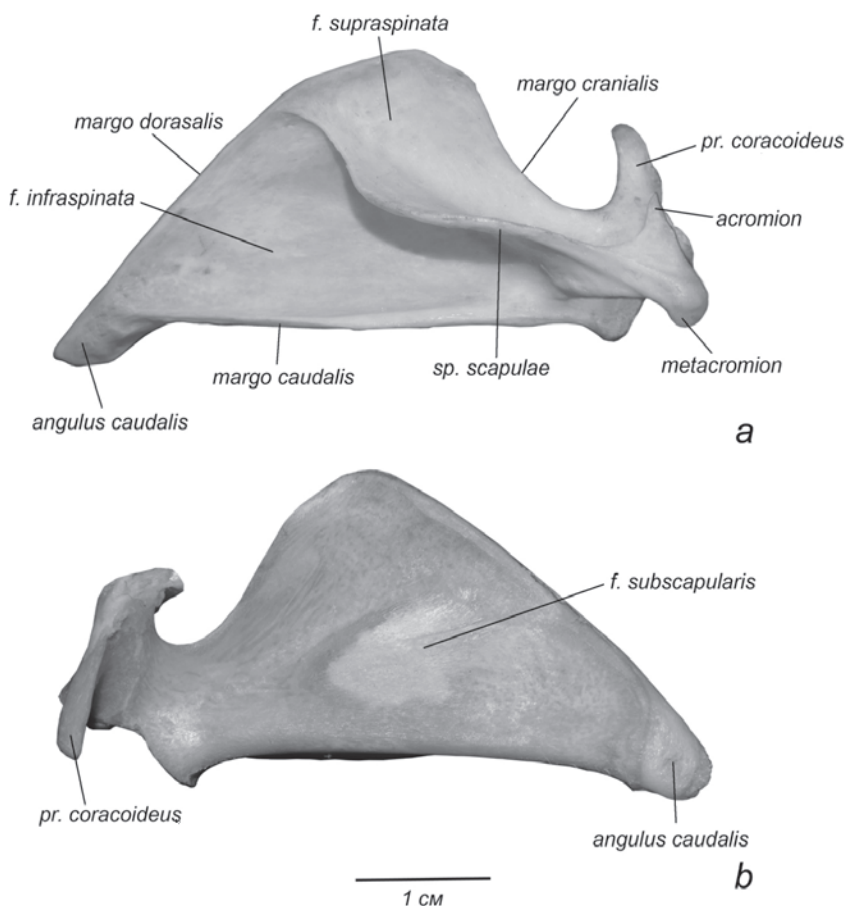
**Рис. 2.1.** Схема конструкции летательной перепонки.  
*a.* Шерстокрылы.  
*b.* Рукокрылые.

Боковая часть перепонки, натянутая между передними и задними лапами, известна как плагипатагиум (*plagiopatagium*), или палатопатагиум (*palatopatagium*) (Grasse, 1955). Самую переднюю часть перепонки, натянутую между передними конечностями и головой, принято называть пропатагиум (*propatagium*), а каудальную часть, натянутую между задними конечностями и хвостом – уропатагиум (*uropatagium*). Межпальцевые перепонки у шерстокрылов тоже присутствуют, но не имеют специальных названий.

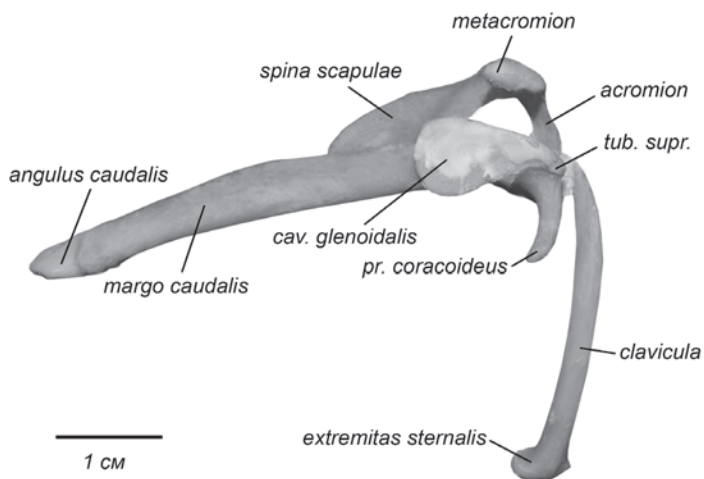
### Скелет

**Лопатка** у шерстокрылов отчетливо треугольной формы (рис. 2.2). Если у тупай дорсальный ее край более чем в два раза короче каудального, то у шерстокрылов их длины соизмеримы. Ость делит дорсальный край на две неравные

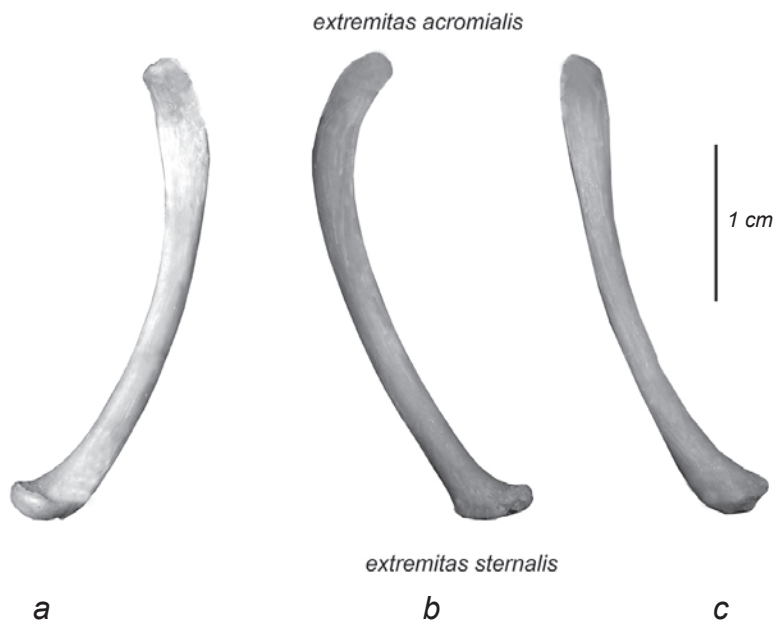
части: задняя (заостренная), почти прямая, составляет примерно две трети, передняя (предостная), слегка закругленная – одну треть. Граница между краниальным и дорсальным краями нечеткая. Краниальный край, в свою очередь, плавно переходит в длинный, крючковидный коракоидный отросток. Его основание соединено с краниальным краем верхней поперечной связкой лопатки (*ligamentum transversum scapulae superius*) (рис. 2.12, 2.13, 2.32–2.37). Каудальный край лопатки самый длинный, абсолютно прямой. Он отогнут наружу, образуя параллельную ости «полочку», сходную с таковой у тупай. Дорсокаудальный угол надстроен дополнительным окостенением – шов, отделяющий его от остальной лопатки, хорошо заметен у молодых животных (рис. 2.2 *b*). Предостная ямка заметно меньше заостренной. Ость очень высокая. Длинный, заостренный спереди акромиальный отросток загнут вперед и внутрь. Метаacroмион хо-



**Рис. 2.2.** Лопатка шерстокрыла. Правая конечность.  
*a.* Латеральная поверхность (взрослая особь, *Syncephalus variegatus*);  
*b.* Медиальная поверхность (молодая особь, *Syncephalus volans*).



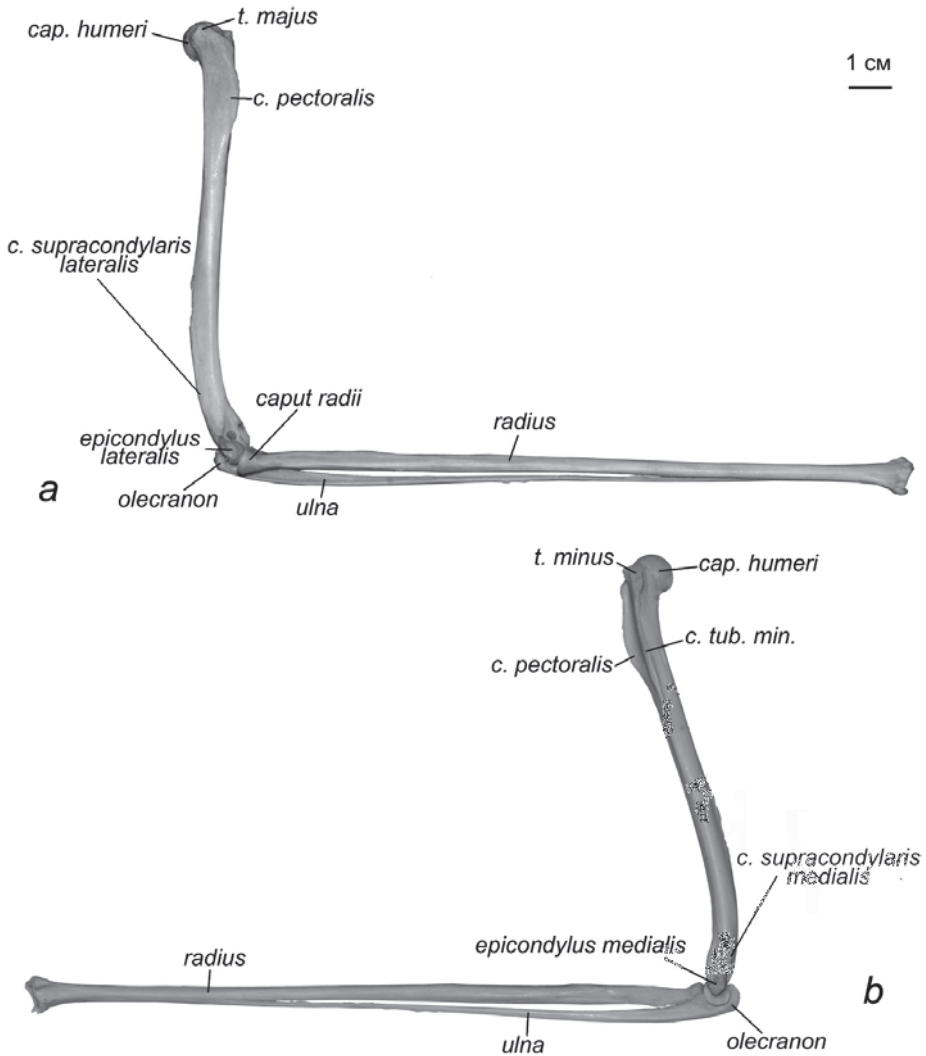
**Рис. 2.3.** Ключица и лопатка шерстокрыла *C. volans*. Правая конечность, молодая особь, вид снизу.



**Рис. 2.4.** Ключица шерстокрыла *C. volans*. Правая конечность.  
*a.* Вид с латеральной стороны.  
*b.* Вид с медиальной стороны.  
*c.* Вид спереди.

рошо выражен и утолщен по сравнению с передней частью акромиона. Гленоидная впадина широкая, с овальными очертаниями, надсуставной бугор хорошо развит (рис. 2.3).

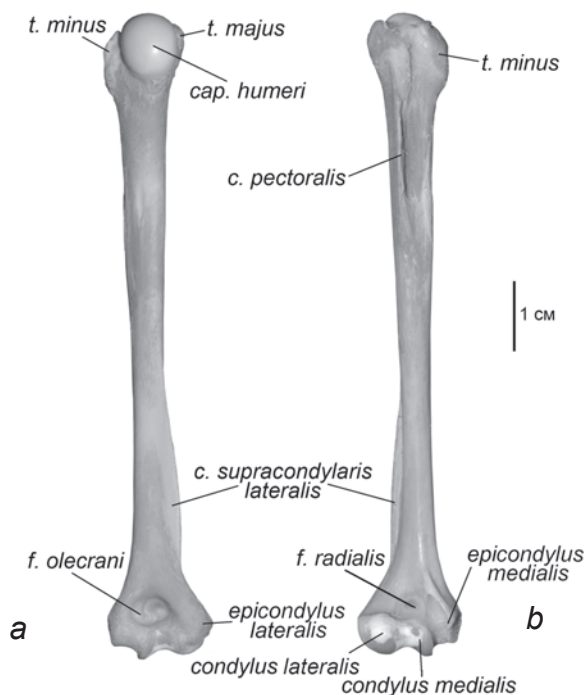
**Ключица** S-образно изогнута и слегка уплощена латеромедиально (рис. 2.4). В области грудного конца ключица расширяется, образуя округлую сочленовную поверхность. Акромиальный конец отогнут назад. На нем, равно как и на акромиальном отростке лопатки, сочленовная поверхность не выражена.



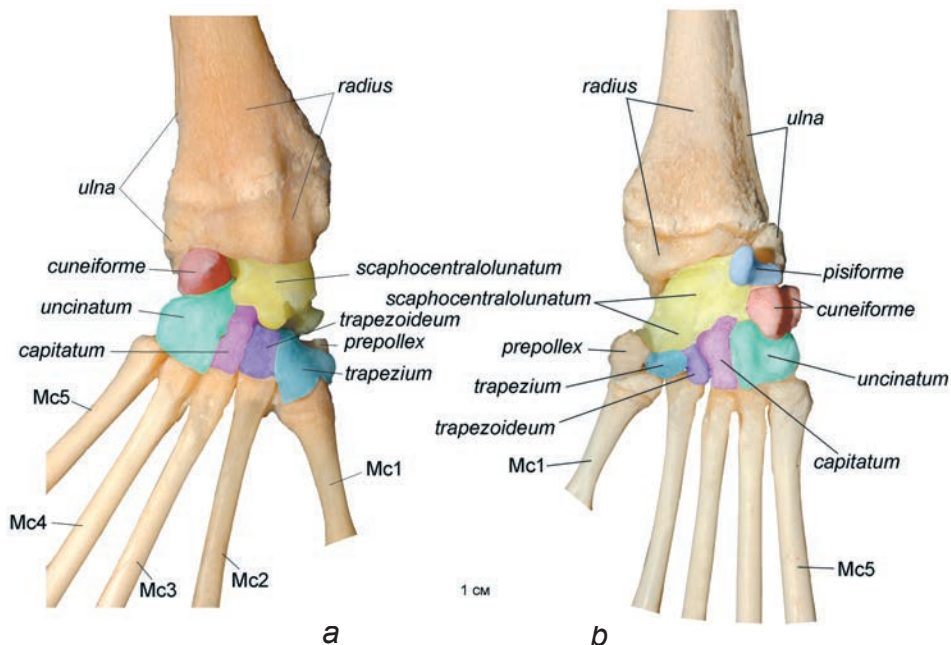
**Рис. 2.5.** Плечо и предплечье шерстокрыла *C. volans*. Правая конечность.  
*a.* Вид с латеральной стороны.  
*b.* Вид с медиальной стороны.

**Плечевая кость** относительно тела длиннее, чем у тупай (рис. 2.5, 2.6). На ее проксимальном конце присутствуют хорошо развитые большой и малый бугры, при этом малый крупнее. Пекторальный гребень высокий, его длина составляет примерно треть общей длины плеча. Дистальный конец плечевой кости снабжен развитыми надмыщелками; латеральный надмыщелок заметно меньше медиального. Гребень, идущий к латеральному надмыщелку, высокий и занимает почти половину длины плеча. Медиальный надмыщелок широкий, однако, идущий к нему гребень невелик. Блок дистального эпифиза вытянут латеромедиально. Собственно сочленовная поверхность распределена по нему неравномерно. На крупном латеральном мыщелке она ориентирована только вперед и имеет сферическую форму. Блоковидная суставная поверхность меньшего по размеру медиального мыщелка сплошь покрывает его переднюю, дистальную и заднюю стороны, доходя непосредственно до ямки локтевого отростка. Лучевая ямка практически незаметна, а ямка локтевого отростка, напротив, настолько глубока, что ее отделяет от лучевой ямки лишь тонкая костная пленка.

**Предплечье** у шерстокрылов относительно плеча длиннее, чем у тупай (его длина почти в 2 раза превышает длину плеча, в то время как у тупай плечо и предплечье примерно одинаковы). **Лучевая кость** развита значительно лучше



**Рис. 2.6.** Плечо шерстокрыла *C. volans*. Правая конечность.  
*a.* Вид сзади.  
*b.* Вид спереди.



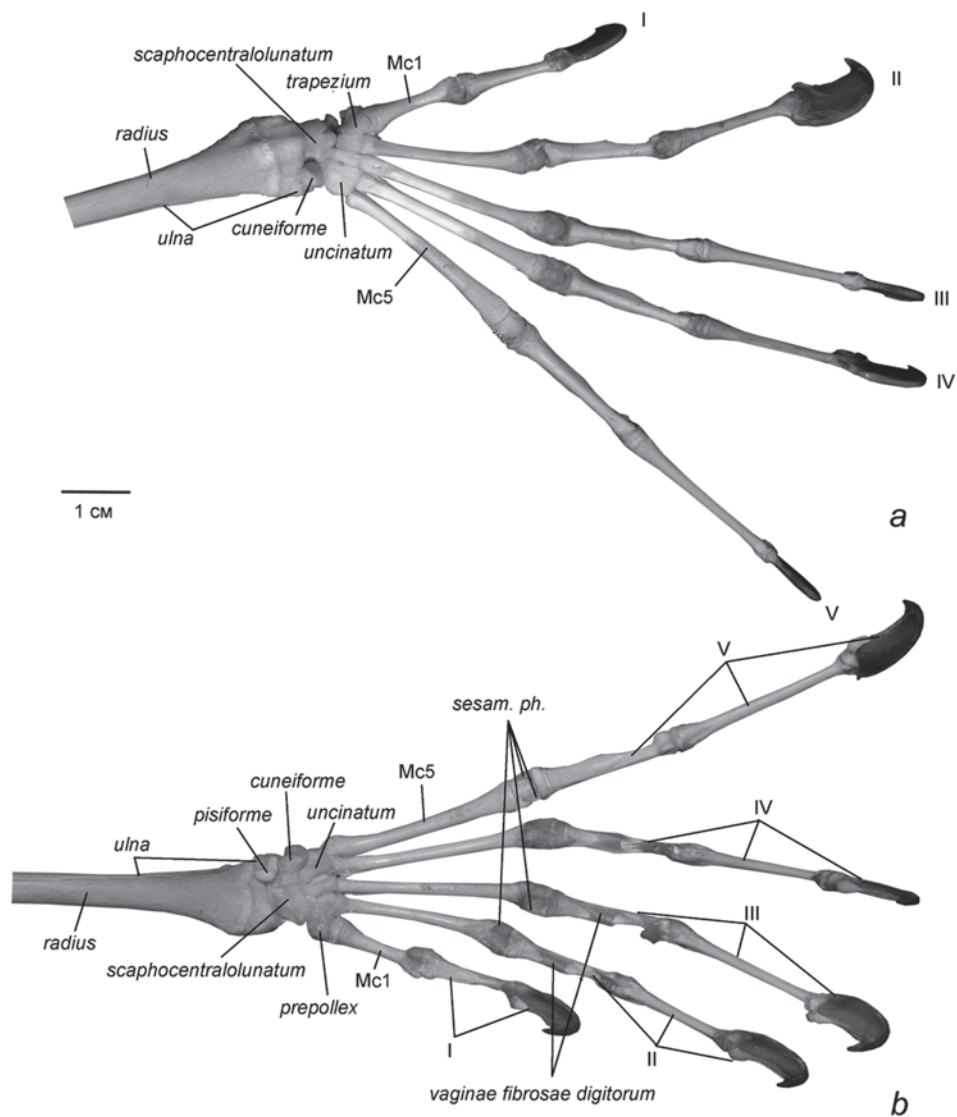
**Рис. 2.7.** Запястье шерстокрыла *C. volans*. Правая конечность, молодая особь.  
*a.* Дорсальная поверхность.  
*b.* Вентральная поверхность.

локтевой (рис. 2.5). Крючковидный локтевой отросток очень короткий. Дистальная треть локтевой кости истончается и прирастает к лучевой, практически сходя на нет. Процесс уменьшения толщины локтевой кости в сравнении с лучевой хорошо заметен на последовательных стадиях эмбрионального развития (Stafford, Thorington, 1998). Сопоставляя этот процесс с картиной, которую демонстрирует имеющийся в нашем распоряжении сравнительно молодой (судя по состоянию костей) экземпляр, можно заключить, что локтевая кость сохраняет свое присутствие в предплечно-запястном суставе посредством небольшого округлого фрагмента ее дистального конца, который у более зрелых животных полностью прирастает к лучевой кости (рис. 2.7 *a*).

**Кисть** у шерстокрылов составляет значительно большую долю длины передней конечности, чем у туай. Основной вклад в ее длину вносят метакarpалии и дистальные фаланги.

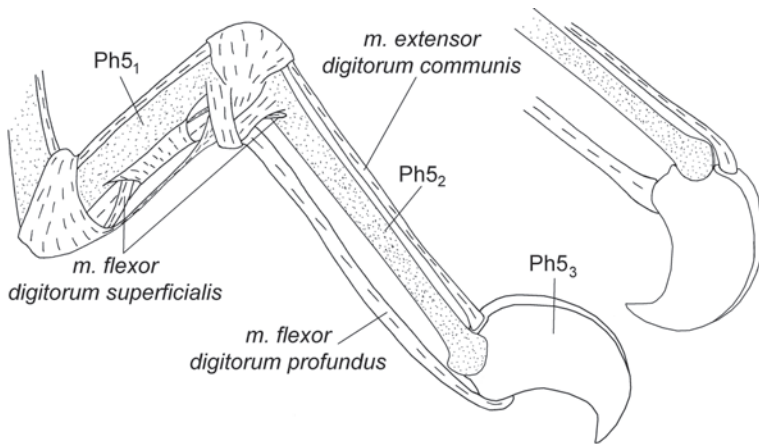
Во взрослом состоянии **запястье** сформировано семью самостоятельными костями (рис. 2.7, табл. 2). Кости располагаются в два ряда: ладьевидно-центрально-полулунная (*scaphocentralolunatum*: образовалась в результате срастания *radiale*, *intermedium* и *centrale*), клиновидная и гороховидная образуют проксимальный ряд, остальные четыре кости (*trapezium*, *trapezoideum*, *capitatum*, *uncinatum*) – дистальный.





**Рис. 2.8.** Кисть шерстокрыла *C. volans*. Правая конечность.  
*a.* Дорсальная поверхность.  
*b.* Вентральная поверхность.

**Предпервый палец** у шерстокрылов относительно запястья меньше, чем у тупай. Он располагается на медиальном крае запястья, на уровне дистального ряда костей.



**Рис. 2.9.** Пятый палец шерстокрыла *C. volans*. Согнутая и переразогнутая когтевая фаланга, вид сбоку.

**III–V пальцы** самые длинные. Второй палец немного короче, а первый почти вдвое уступает по длине остальным.

**Фаланговая формула** самая обычная и не отличается от таковой у тупай (рис. 2.8, табл. 2). На ладонной стороне проксимальных фаланг развиты высокие гребни, образующие желоб, в котором лежат сухожилия сгибателей пальцев. Длинные, сплюсненные с боков **когти** с острыми загнутыми концами развиты одинаково хорошо на всех пальцах. Они имеют необычайно высокое основание, образующее эффективные рычаги для сгибателей и разгибателей пальцев (рис. 2.9).

### Суставы

**В грудино-ключичном сочленении** грудинный конец ключицы погружен в неглубокую, гладкую, ориентированную вперед выемку, в образовании которой принимают участие как рукоятка грудины (*manubrium sterni*), так и грудинный конец первого ребра (рис. 2.10). Подвижность в грудино-ключичном сочленении ограничивается двумя широкими связками (рис. 2.11). Наружная (*ligamentum sternoclaviculare externum*) начинается на дорсолатеральной поверхности основания специфического для шерстокрылов краниального отростка рукоятки грудины (*processus cranialis*), входит спереди в суставную щель и оканчивается на сочленовной поверхности грудинного конца ключицы. Другая, внутренняя (*ligamentum sternoclaviculare internum*), соединяет внутренний край переднего торца рукоятки грудины с внутренней стороной грудинного конца ключицы. Вместе эти связки препятствуют удалению проксимального конца ключицы от грудины, но позволяют ключице двигаться, в пределах конуса с вершиной в области грудино-ключичного сочленения.

**В акромиально-ключичном сочленении** отсутствуют гладкие поверхности скольжения между соприкасающимися заостренной вершиной акромиально-отростка и латеральной поверхностью акромиального конца ключицы (рис.

2.12). Подвижность в акромиально-ключичном сочленении шерстокрылов ограничена помимо акромиально-ключичной связки (*ligamentum acromioclaviculare*), которая у них очень коротка, и такой же короткой коракоидно-ключичной связки (*ligamentum coracoclaviculare*), которая соединяет акромиальный конец ключицы с основанием коракоидного отростка, еще и третьей связкой (рис. 2.13). Эта ключично-лопаточная связка (*ligamentum clavoscapulare*) обна-

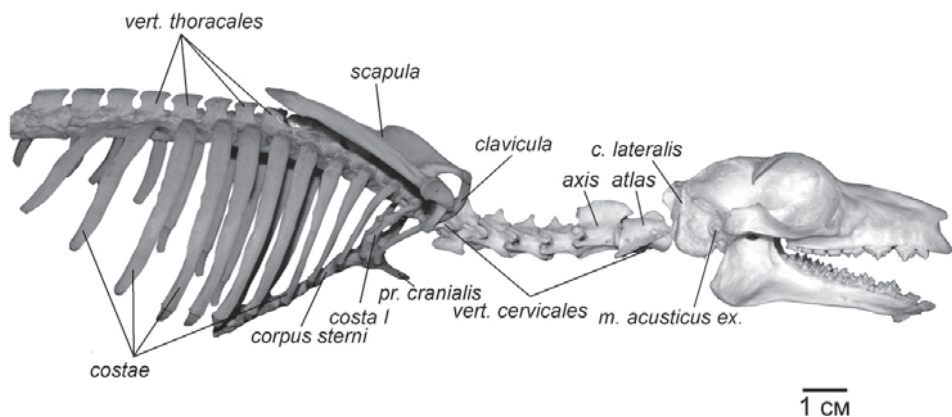


Рис. 2.10. Осевой скелет шерстокрыла *C. variegatus* с плечевым поясом, вид сбоку.

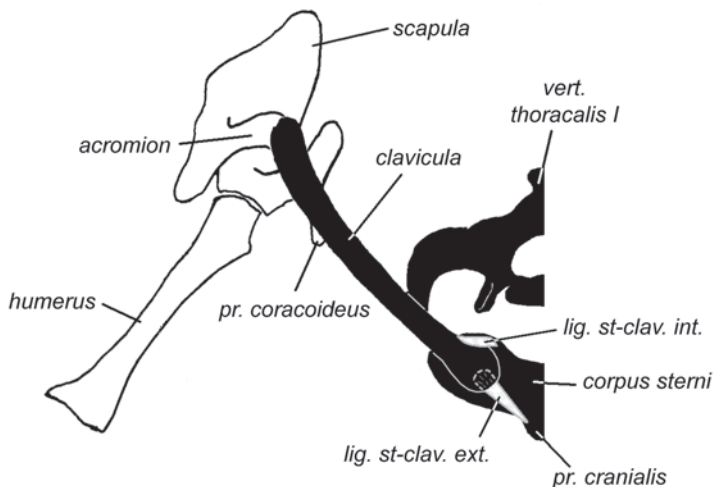
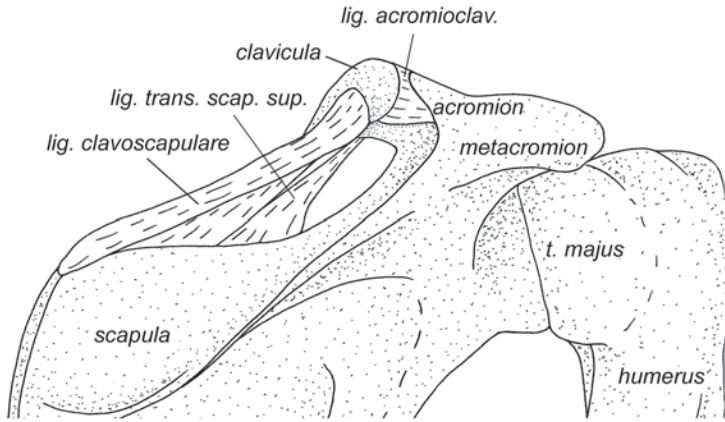
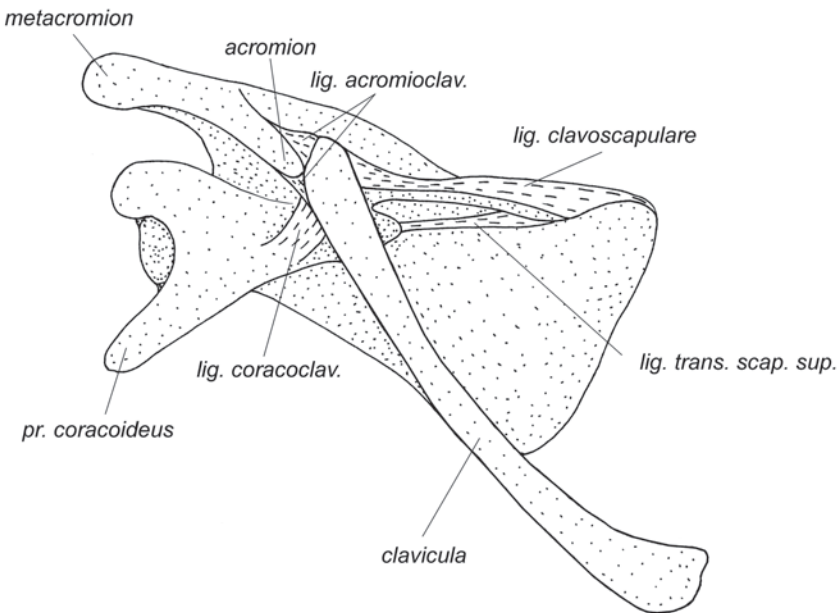


Рис. 2.11. Схема грудино-ключичного сочленения шерстокрыла *C. volans*. Правая конечность, вид спереди.

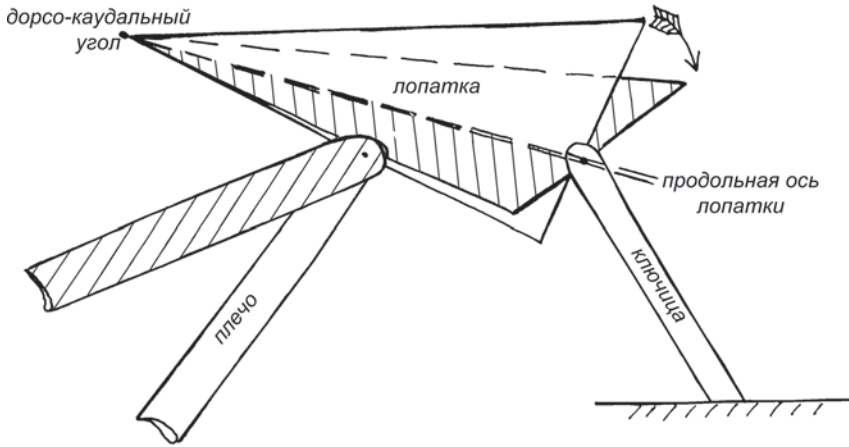


**Рис. 2.12.** Акромиально-ключичное сочленение шерстокрыла *C. volans*. Правая конечность, вид с дорсальной стороны.

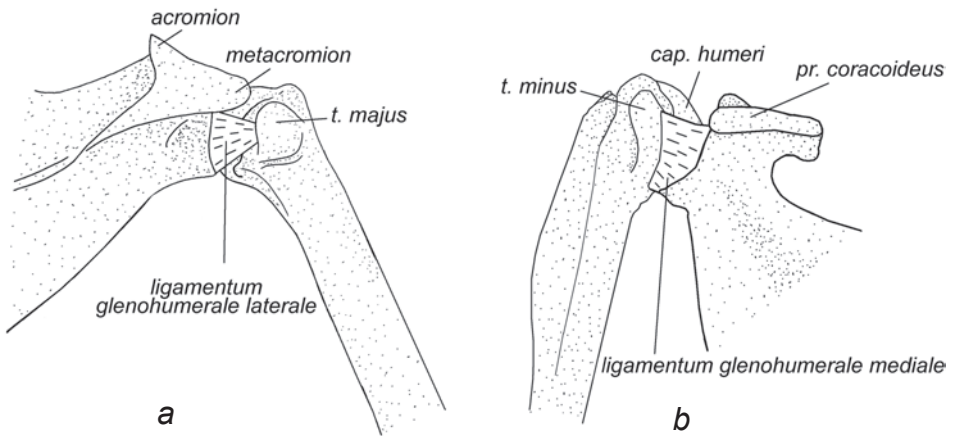


**Рис. 2.13.** Акромиально-ключичное сочленение шерстокрыла *C. volans*. Правая конечность, вид спереди.

ружена нами только у шерстокрылов. Она соединяет краниальный край лопатки с медиальной поверхностью акромиального конца ключицы, образуя дополнительную стенку предостной ямки для крепления предостной мышцы (*m. supraspinatus*). Эти три связки допускают лишь повороты лопатки по отноше-



**Рис. 2.14.** Схема поворота лопатки относительно ключицы у шерстокрыла. Стрелкой указано направление возможного поворота лопатки, штриховкой указано конечное положение лопатки и плеча.



**Рис. 2.15.** Плечевой сустав шерстокрыла *C. volans*. Правая конечность.  
*a.* Вид с дорсальной стороны.  
*b.* Вид с вентральной стороны.

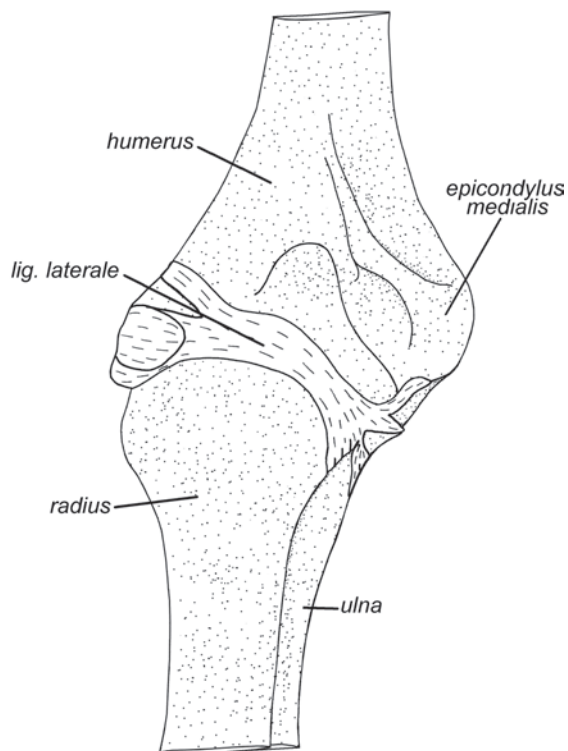
нию к ключице вокруг оси, проходящей через акромиально-ключичное сочленение и вершину ее дорсокаудального угла (рис. 2.14).

В формировании суставной сумки **плечевого сустава**, как и у тупай, участвуют дистальные сухожилия предостной, заостной и подлопаточной мышц, однако, суставно-плечевые связки (*ligamenta glenohumeralia*) развиты не-

сколько лучше, чем у тупай. Латеральная связка (*ligamentum glenohumerale laterale*) начинается на латеральном крае гленоидной впадины и оканчивается в желобке между головкой плеча и большим бугром (рис. 2.15 *a*). Медиальная связка (*ligamentum glenohumerale mediale*) соединяет медиальный край гленоидной впадины с основанием малого бугра. Медиальная связка шире и толще латеральной (рис. 2.15 *b*). Подвижность в плечевом суставе высокая, как и у тупай.

**Локтевой сустав** образован, как обычно, тремя костями: плечевой, локтевой и лучевой. Четко очерченной ямке на головке лучевой кости соответствует сферический латеральный мыщелок плечевой кости. Блоковидный медиальный мыщелок контактирует передней стороной с проксимальной головкой лучевой кости, а с остальных сторон охвачен глубокой выемкой локтевой кости. Таким образом, лучевая кость «вытесняет» локтевую с передней части суставной поверхности.

От латерального надмыщелка плечевой кости к внутренней стороне проксимальной головки лучевой тянется почти поперек костей широкая латеральная связка (*ligamentum laterale*) (рис. 2.16). Эта связка ограничивает пронацию в локтевом суставе, однако, допускает супинацию. Супинация предплечья осуществляется только за счет поворота лучевой кости. Прокручиваясь вокруг своей



**Рис. 2.16.** Локтевой сустав шерстокрыла *C. volans*. Правая конечность, вид спереди.

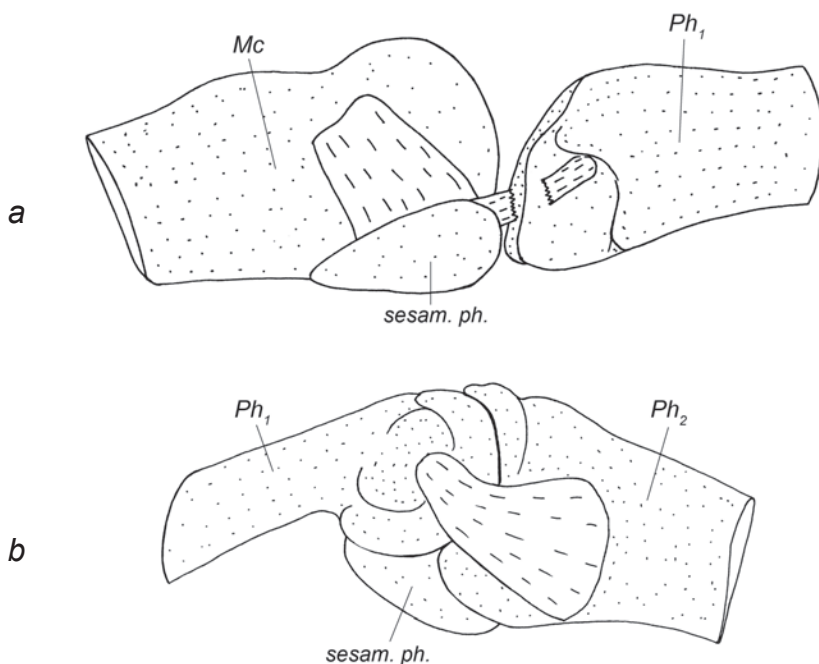
продольной оси, она как бы наматывает на себя тонкую локтевую кость, которая с определенного момента начинает упруго тормозить супинацию.

Как было отмечено выше, у тупай при полностью разогнутом локтевом суставе локтевой отросток упирается в заднюю поверхность эпифиза плечевой кости. У шерстокрылов крючковидный локтевой отросток имеет возможность беспрепятственно полностью погружаться в специфически глубокую *fossa olecrani*; таким образом, предел разгибания наступает при более выпрямленном локте.

При максимальном сгибании передний край проксимальной головки лучевой кости входит в неглубокую лучевую ямку плеча.

**Предплечно-запястный сустав** формируют дистальная головка лучевой кости с приросшим к ее латеральному краю рудиментом дистального конца локтевой кости, а со стороны запястья *scaphocentrolunatum* и *cuneiforme* (рис. 2.7). Сочленовная поверхность ладьевидно-центрально-полулунной кости округлая, она свободно вращается в лунке, образованной дистальным эпифизом лучевой кости. Благодаря этому сгибание и разгибание кисти, а также ее аддукция и абдукция осуществляются преимущественно за счет этого сустава.

**I запястно-пястный сустав** образован многоугольной костью и проксимальной головкой первой метакарпалии (рис. 2.7 а). Благодаря тому, что сочленовные поверхности этих костей имеют небольшую сферическую кривизну, сустав



**Рис. 2.17.** Суставы кисти шерстокрыла *C. volans*.

*a.* Пястно-фаланговый сустав (боковая связка разрезана).

*b.* Межфаланговый сустав.

допускает некоторое сгибание-разгибание, а также приведение и отведение первой метакарпалии в большем диапазоне, чем у остальных метакарпаллий.

Подвижность во **II–V запястно-пястных суставах** (рис. 2.7) сильно ограничена связками и рельефом суставных поверхностей. Сочленовные поверхности дистальных костей запястья и проксимальных головок метакарпаллий плоские и имеют прямоугольные очертания. Благодаря этому связки на тыльной и ладонной сторонах не допускают, соответственно, сгибания и разгибания этих суставов. В пределах небольшого люфта возможна лишь аддукция и абдукция метакарпаллий.

**Пястно-фаланговые суставы** шерстокрылов образованы яйцевидным мыщелком на дистальном конце метакарпалии, которому соответствует выемка на проксимальном конце фаланги (рис. 2.17 *a*). На ладонной стороне мыщелка расположены два параллельных продольных закругленных гребня, создающих на боковых поверхностях мыщелка выемки, в которых лежат треугольные сесамовидные кости. В дистальную поверхность этих костей упираются соответствующие выступы на ладонной стороне проксимальной головки фаланги, что, как и у тупай, ограничивает сгибание сустава.

Ложбина между вышеописанными гребнями дистального метакарпального мыщелка переходит в характерный для шерстокрылов продольный желоб на ладонной поверхности проксимальной фаланги.

В отличие от тупай, у шерстокрыла выражена лишь одна глубокая поперечная пястная связка, соединяющая III и IV пястно-фаланговые суставы (рис. 2.51).

**Межфаланговые суставы**, как и у тупай, блоковидные (рис. 2.17 *b*), подвижность в них строго ограничена сгибанием-разгибанием. В ладонной части суставной сумки проксимальных суставов находится по одной слаборазвитой сесамовидной косточке. В отличие от проксимальных межфаланговых суставов, где сочленовная поверхность блока ориентирована в дистально-пальмарном направлении, в дистальных суставах шерстокрылов блок симметричен относительно продольной оси фаланги (суставная поверхность заходит не только на ладонную сторону, но и на тыльную), т.е. коготь в одинаковой степени может сгибаться и переразгибаться.

## Мускулатура

Набор мышц передних конечностей шерстокрылов несколько отличается от такового у тупай. У шерстокрылов отсутствуют ромбовидные мышцы головы и шеи, дорсальный подниматель лопатки, лопаточно-подъязычная мышца, подкожная мышца туловища, длинная ладонная мышца, квадратный пронатор, короткая ладонная мышца, противопоставляющая мышца I пальца, отводящая мышца II пальца, приводящая мышца IV пальца, короткий сгибатель кисти, поверхностный сгибатель V пальца. Однако, в связи с развитием летательной перепонки и специфическими особенностями локомоторного аппарата, они приобрели несколько новых мышц: добавочный сгибатель пальцев, коракоидно-кожную мышцу, натяжитель пропатагиума.



## Мускулатура плечевого пояса

***M. sternocleidomastoideus*** – грудино-ключично-сосцевидная мышца.

В связи с поврежденностью препаратов нам не удалось отпрепарировать данную мышцу у шерстокрыла. Однако на краниальном крае рукоятки грудины и на основании ключицы мы обнаружили остатки волокон, которые, по всей видимости, являются фрагментами дистального конца *m. sternocleidomastoideus*.

Диого (Diogo, 2009) в статье, посвященной мышцам головы и шеи филиппинского шерстокрыла (*C. volans*), упоминает *m. sternomastoideus* и *m. cleidomastoideus* как отдельные мышцы. Согласно его работе, обе они начинаются совместно на латеральном гребне черепа и сосцевидном отростке. Оканчиваются они на груди, при этом грудино-сосцевидная порция крепится медиальнее и тесно связана с контралатеральной мышцей; крепление ключично-сосцевидной порции на основании ключицы не отмечено.

*По-видимому, обе мышцы, как и у тупай, участвуют в обеспечении боковых движений шеи и головы.*

**Трапецевидная мышца**, как и у тупай, состоит только из двух частей – *m. acromiotrapezius* и *m. spinotrapezius*; ее третья типичная часть – *m. clavotrapezius* – отсутствует.

***M. acromiotrapezius*** – акромио-трапецевидная мышца (рис. 2.18).

Эта плоская, очень хорошо развитая мышца начинается на остистых отростках, межостистых связках и шейной фасции от 6-го шейного до 5-го грудного позвонка. Оканчивается на акромионе и ближайших к нему двух третях ости лопатки при помощи общего с остисто-трапецевидной мышцей апоневроза. Передний край дистального конца мышцы практически сливается с поднимателем лопатки.

*Тянет лопатку медиально и совместно с *m. serratus ventralis* образует пару сил для пронации лопатки, т.е. ее поворота дорсальным краем вниз вокруг продольной оси, проходящей через акромиально-ключичное сочленение и дорсокаудальный угол, эффективно используя при этом как рычаг высокую ось.*

***M. spinotrapezius*** – остисто-трапецевидная мышца (рис. 2.18).

Начинается следом за акромио-трапецевидной мышцей на межостистых связках и остистых отростках 6–7-го грудных позвонков. Оканчивается на ости лопатки при помощи общего с *m. acromiotrapezius* апоневроза.

*Тянет лопатку каудомедиально за середину ости. Так же как и предыдущий мускул, участвует в пронации лопатки и притягивает ее к средней линии.*

***M. rhomboideus dorsi*** – ромбовидная мышца спины (рис. 2.18, 2.20, 2.21).

Из трех ромбовидных мышц, встречающихся у млекопитающих, у шерстокрылов присутствует только эта – самая задняя. Она начинается на межостистых связках и остистых отростках 2–6-го грудных позвонков. Оканчивается вдоль дорсального края лопатки от ее ости до дорсокаудального угла. Более краниальные волокна крепятся к поверхностному апоневрозу заостной мышцы.

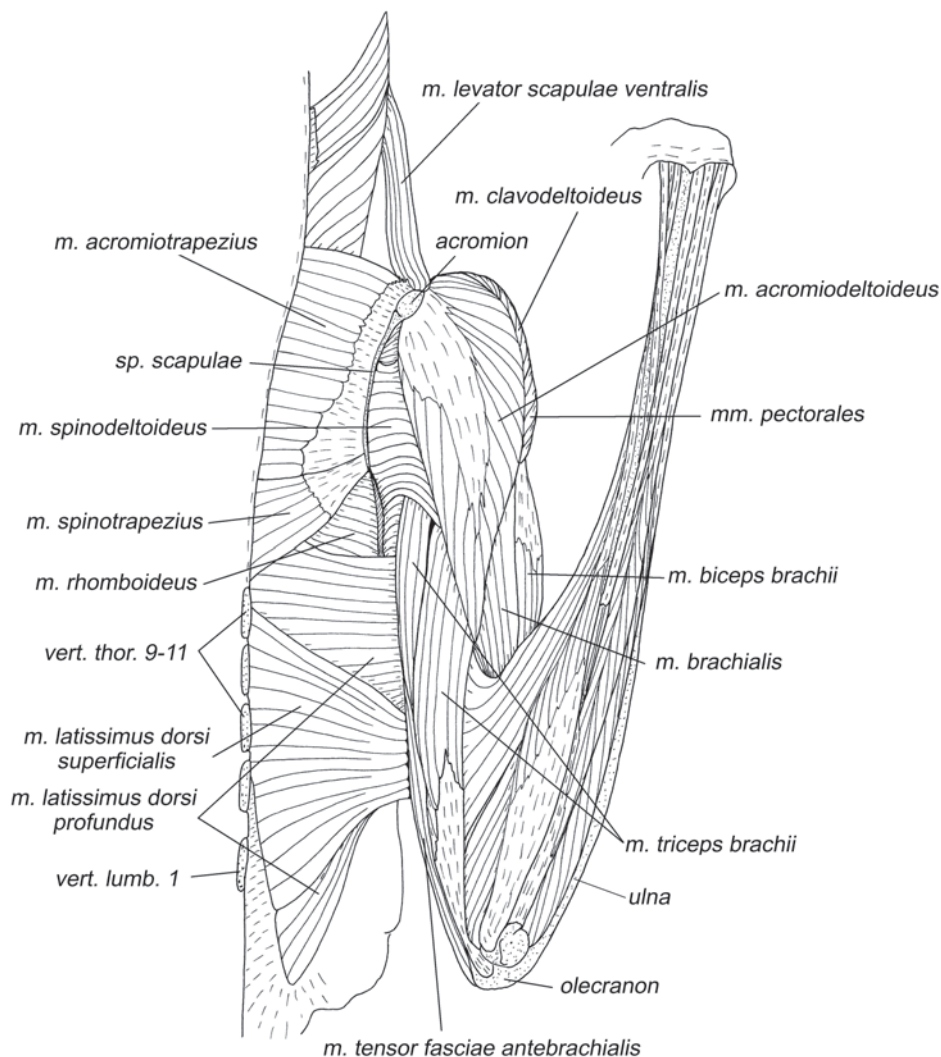
*Ромбовидная мышца тянет лопатку медиально и несколько краниально.*

***M. levator scapulae ventralis*** – вентральный подниматель лопатки (рис. 2.18, 2.19, 2.23).

Шерстокрыл имеет только один, вентральный, подниматель лопатки. Этот лентовидный мускул начинается от заднего угла крыла атланта. Оканчивается на метаакромиальном отростке лопатки.

Тянет акромиальную область лопатки краниомедиально. При удержании лопатки на месте другими мышцами обеспечивает отведение шеи вбок.

**M. serratus ventralis** – вентральная зубчатая мышца (рис. 2.20, 2.21, 2.23, 2.25).

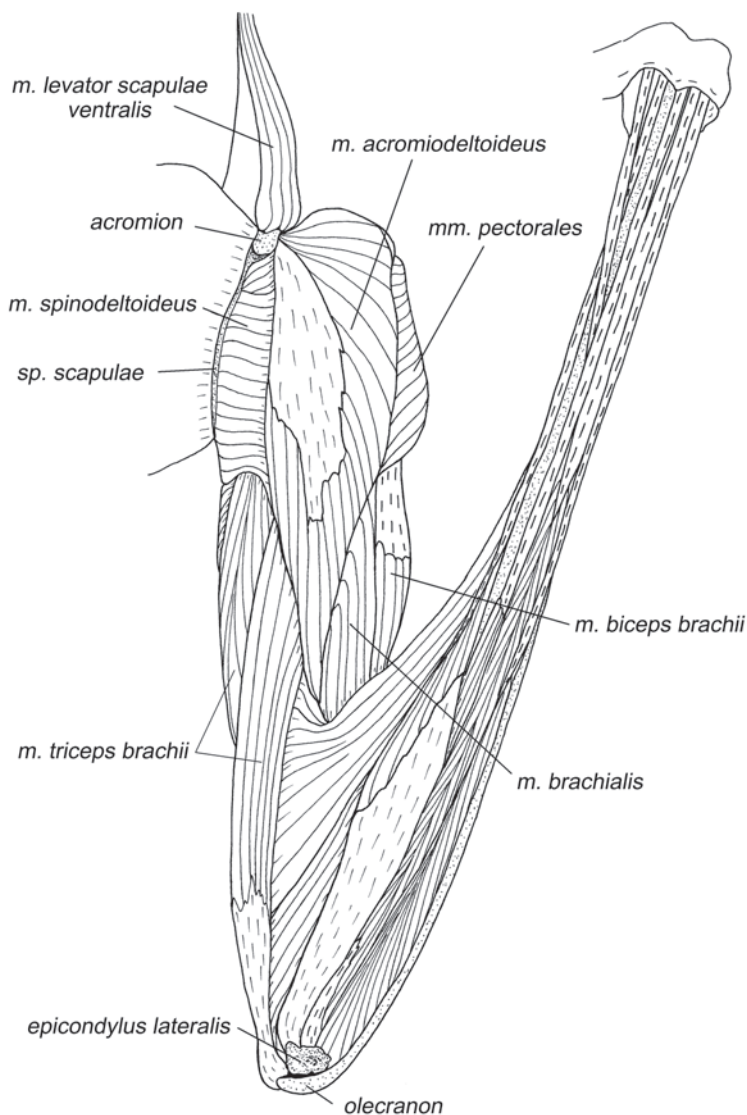


**Рис. 2.18.** Мускулатура плечевого пояса и свободной конечности шерстокрыла *C. volans*. Вид с дорсальной стороны, слой I.

Вентральная зубчатая мышца начинается 13-ю зубцами на шейных позвонках и ребрах.

*M. serratus ventralis cervicis* – шейная порция вентральной зубчатой мышцы.

Образует 4 зубца, которые начинаются на поперечнореберных отростках 3–6-го шейных позвонков. От поперечного отростка седьмого позвонка идет тонкая прядь волокон к четвертому зубцу, вероятно, это рудимент пятого шейного зубца.



**Рис. 2.19.** Мускулатура плечевого пояса и свободной конечности шерстокрыла *C. volans*. Вид с дорсальной стороны, слой II.

*M. serratus ventralis pars thoracis* – грудная порция вентральной зубчатой мышцы.

Представлена 9-ю зубцами. Узкие 1–3-й зубцы начинаются на 1–3-м ребрах, волокна крепятся непосредственно на кости или через короткие апоневрозы. Широкие 4–9-й зубцы начинаются на поверхности 4–8-го ребер и межреберных мышц: из них 4–5-й начинаются непосредственно от грудинных концов ребер, 6–7-й немного отступя от конца, а 8-й и 9-й – от средней части 8-го ребра (в районе соединения двух сегментов). Все шейные и 1–6-й грудные зубцы оканчиваются преимущественно при помощи апоневрозов на медиальной поверхности дорсального края лопатки, 7-й – на дорсокаудальном угле, 8–9-й зубцы оканчиваются на латеральной поверхности каудального края лопатки у самого дорсокаудального угла. Интересно, что окончание грудной порции вентральной зубчатой мышцы у шерстокрыла распространяется на значительную часть дорсального края, оттесняя тем самым окончание шейной порции.

*Образуя широкий веер, мышца контролирует подвижность лопатки в нескольких направлениях. Если она напрягается целиком, то тянет лопатку латерально, к боковой поверхности грудной клетки, но самый каудальный зубец, напряженный отдельно, – наоборот, тянет лопатку несколько медиально; каудальные зубцы тянут ее, вдобавок, назад, а краниальные – вперед, к шее (или, наоборот, шею – назад, к лопатке). Средние зубцы участвуют в пронации лопатки вокруг ее продольной оси, если действуют совместно с двумя трапециевидными мышцами, как описано выше.*

***M. subclavius*** – подключичная мышца (рис. 2.20–2.25, 2.30, 2.31).

Начинается на передней поверхности грудинного конца первого ребра. Оканчивается на задней поверхности дистальных двух третей ключицы. Небольшой пучок волокон крепится на медиальной стороне основания коракоидного отростка.

*Тянет ключицу к первому ребру.*

## Мускулатура плечевого сустава

### *Мускулатура, идущая от туловища*

**Широчайшая мышца спины** состоит из двух частей – основной *m. latissimus dorsi profundus*, характерной для большинства млекопитающих, и добавочной *m. latissimus dorsi superficialis*.

***M. latissimus dorsi profundus*** – глубокая широчайшая мышца спины (рис. 2.18, 2.20, 2.21, 2.23–2.27, 2.31, 2.35).

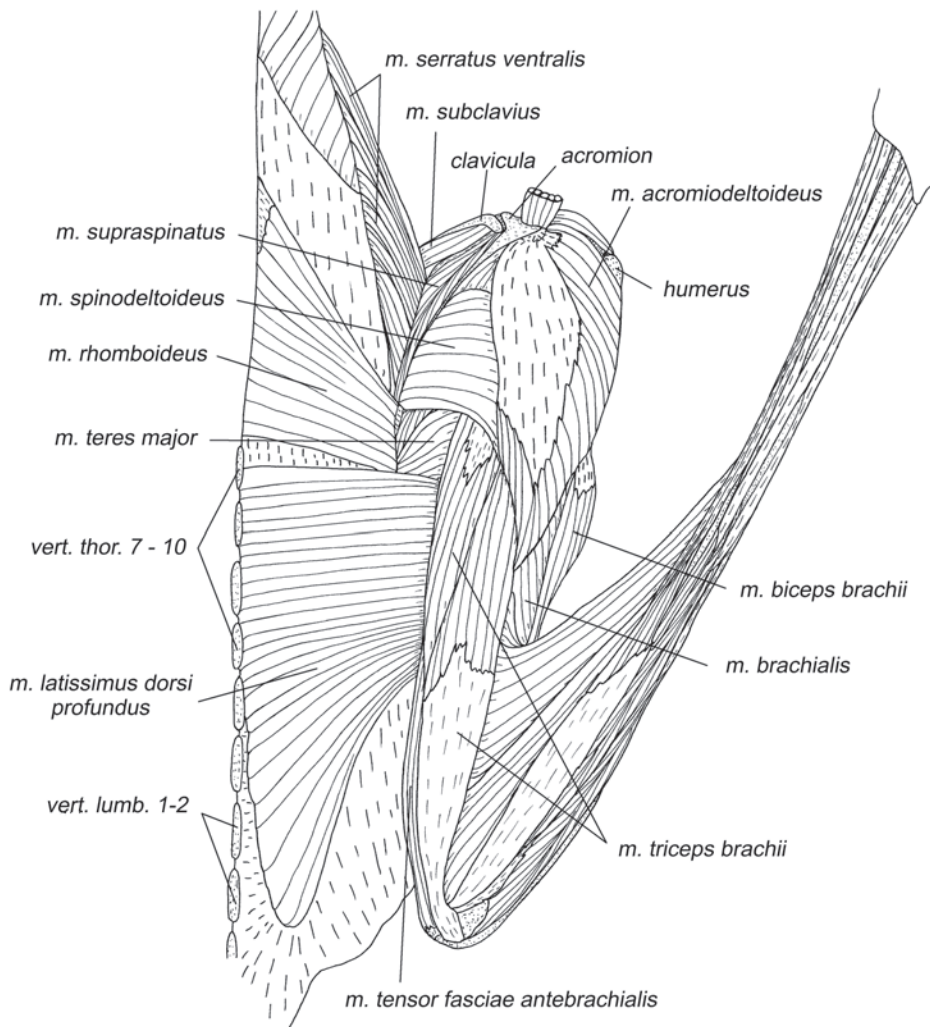
Эта сравнительно толстая широкая мышца очень похожа на единственную широчайшую мышцу большинства млекопитающих. Она начинается на межостистых связках и остистых отростках от 7-го до 11-го грудного позвонков включительно, а далее посредством спинной фасции до уровня 2-го поясничного позвонка. Мышечные волокна крепятся на конечном апоневрозе, который вытянут почти поперек волокон. Краниальный конец этого апоневроза компактно крепится на медиальной поверхности плеча вдоль основания пекторального гребня.

*Ротрагирует плечо и лопатку в плоскости Z-образного изгиба конечности. Участвует в пронации плеча.*

*M. latissimus dorsi superficialis* – поверхностная широчайшая мышца спины (рис. 2.18, 2.21, 2.25–2.27).

Выглядит как добавочное, специфичное для шерстокрылов новообразование. Начинается на межкостных связках и остистых отростках 9–12-го грудных позвонков, а также, посредством спинной фасции, на уровне 1-го поясничного позвонка. Волокна мускула оканчиваются на том же апоневрозе, что и волокна глубокой порции, но в самой его каудальной части.

Как и глубокая широчайшая мышца спины, поверхностная участвует в ретракции плеча и лопатки в плоскости Z-образного изгиба конечности.



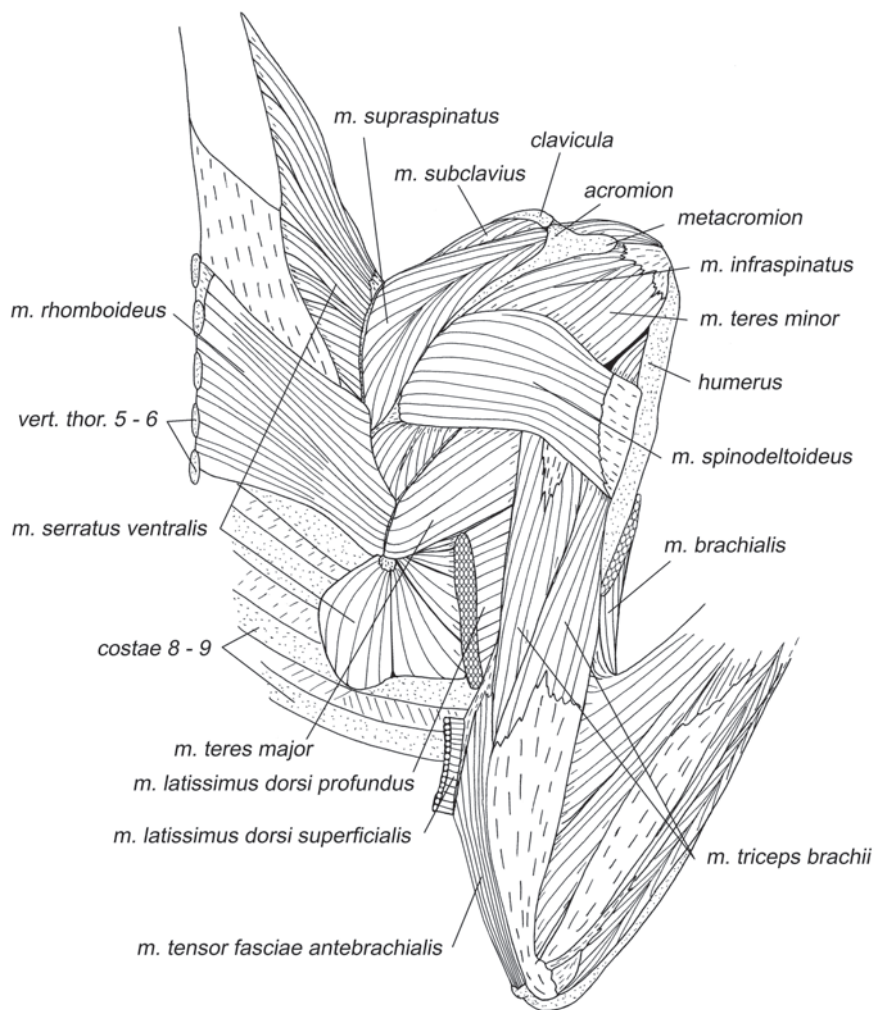
**Рис. 2.20.** Мускулатура плечевого пояса и свободной конечности шерстокрыла *C. volans*. Вид с дорсальной стороны, слой III.

**Грудная мышца** шерстокрыла состоит из трех характерных частей – *m. pectoralis superficialis*, *m. pectoralis profundus* и *m. pectoralis abdominalis*.

***M. pectoralis superficialis*** – поверхностная грудная мышца (рис. 2.18, 2.19, 2.22–2.24).

Начинается на рукоятке и краниальной части тела грудины, а также на грудных концах второго – третьего ребер. Тонкий пучок волокон берет начало на вентральной (внешней) поверхности грудинного конца ключицы. Оканчивается на пекторальном гребне плечевой кости с участием апоневроза.

Пронирует плечо и приводит его вместе с лопаткой из фронтальной плоскости в парасагитальную.



**Рис. 2.21.** Мускулатура плечевого пояса и свободной конечности шерстокрыла *C. volans*. Вид с дорсальной стороны, слой IV.

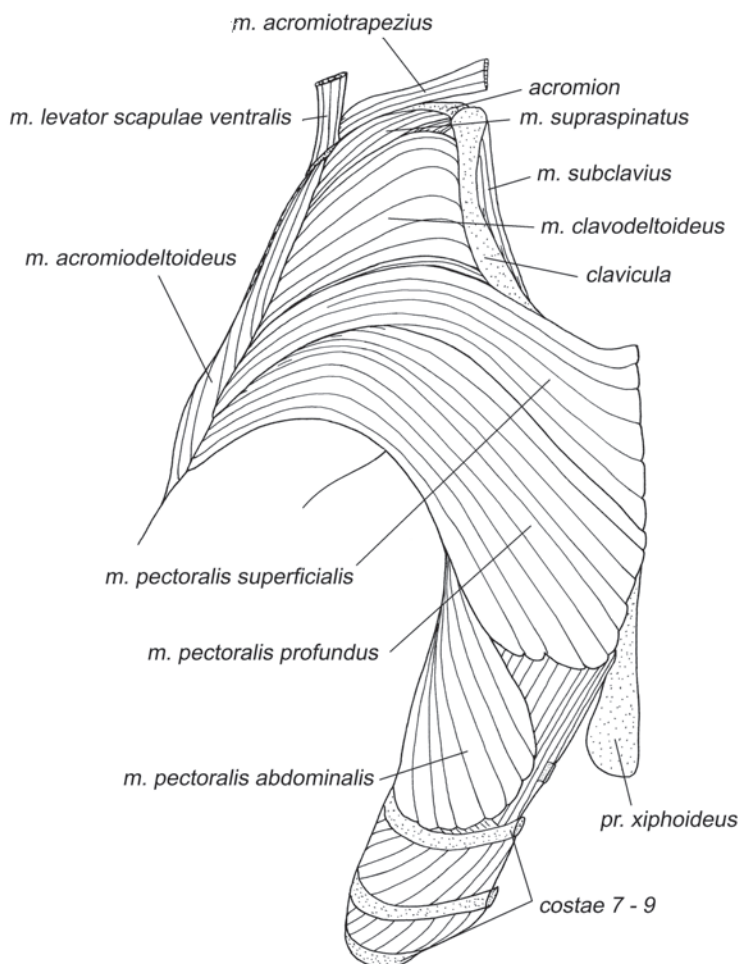
***M. pectoralis profundus*** – глубокая грудная мышца (рис. 2.18, 2.19, 2.22–2.25).

Начинается от грудинных сегментов второго – седьмого ребер и частично от тела грудины, каудальнее поверхностной мышцы и под ней. Оканчивается при помощи широкого апоневроза на медиальной поверхности плечевой кости вдоль основания пекторального гребня под поверхностной грудной мышцей.

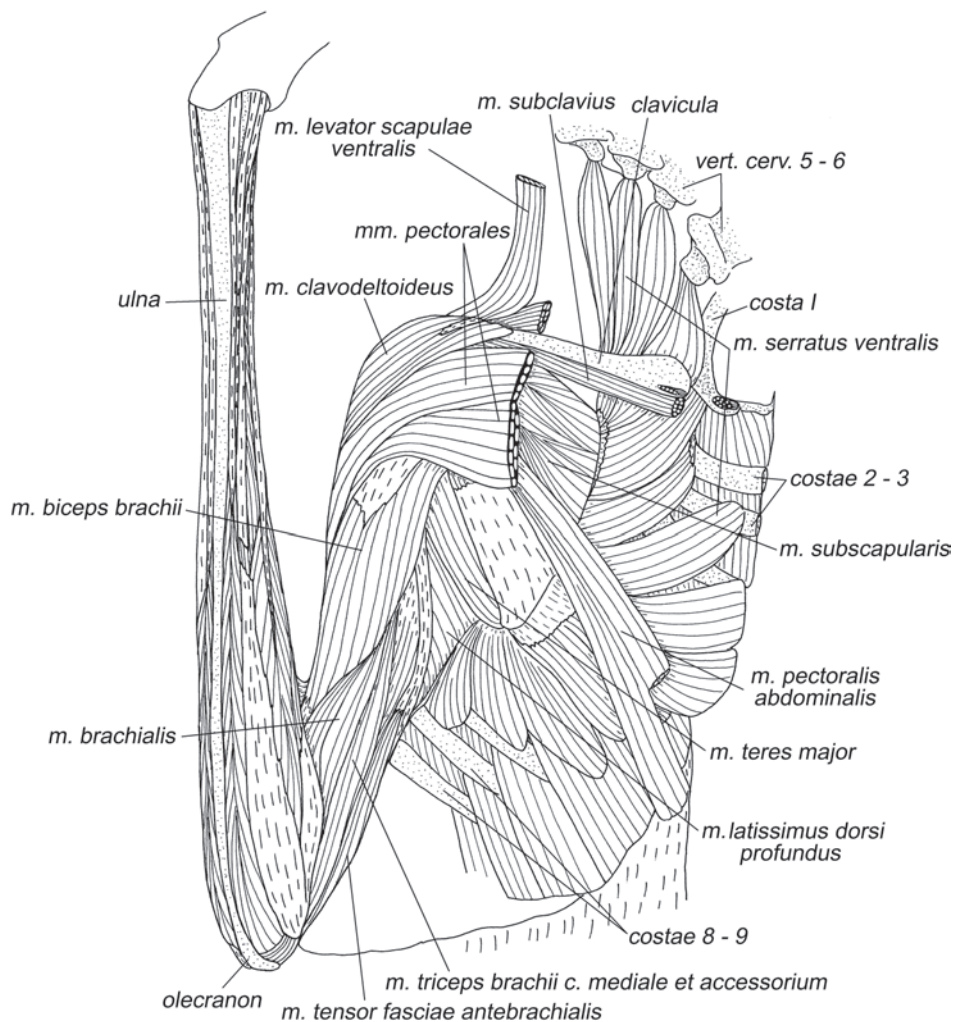
*В меньшей степени, чем поверхностная грудная, приводит и пронцирует плечо, в большей – ретрагирует плечо и лопатку.*

***M. pectoralis abdominalis*** – грудная мышца живота (рис. 2.22–2.25, 2.30).

Начинается на грудинных сегментах 6–7-го ребер и на близлежащей поверхности наружных межреберных мышц. Оканчивается не на плечевой кости, как



**Рис. 2.22.** Мускулатура плечевого пояса и свободной конечности шерстокрыла *C. variegatus*. Вид с вентральной стороны, слой I.



**Рис. 2.23.** Мускулатура плечевого пояса и свободной конечности шерстокрыла *C. volans*. Вид с вентральной стороны, слой II.

это обычно бывает, а на конце кораконидного отростка лопатки при помощи длинного, тонкого, круглого в сечении сухожилия.

*Функция данной мышцы похожа на таковую глубокой грудной, с той разницей, что ее действие приложено к лопатке, а не к плечу.*



### Собственная мускулатура плечевого сустава

**Дельтовидная мышца** состоит из трех характерных частей – *m. clavodeltoideus*, *m. acromiodeltoideus* и *m. spinodeltoideus*.

***M. clavodeltoideus*** – ключично-дельтовидная мышца (рис. 2.18, 2.22–2.24).

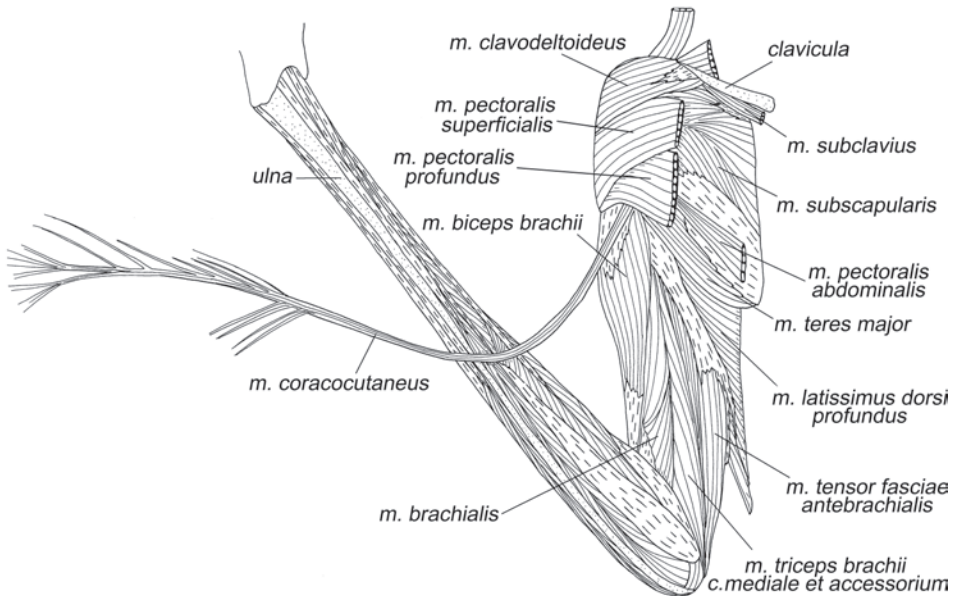
Начинается на латеральной стороне дистальной трети ключицы, вплоть до акромиально-ключичного сочленения. Оканчивается на проксимальной половине пекторального гребня.

*Пронирует плечо и протрагирует его. Опосредовано через плечевой сустав контролирует положение лопатки относительно ключицы.*

***M. acromiodeltoideus*** – акромио-дельтовидная мышца (рис. 2.18–2.20).

Эта треугольная мышца у шерстокрылов начинается посредством очень широкого поверхностного апоневроза от метаacroмиального отростка лопатки. Волокна оканчиваются на латеральной поверхности проксимальной половины плечевой кости, включая весь пекторальный гребень (его латеральную поверхность). Часть волокон крепится к конечному апоневрозу остисто-дельтовидной мышцы.

*Супинирует плечо и отводит его от плоскости Z-образного изгиба конечности.*



**Рис. 2.24.** Мускулатура плечевого пояса и свободной конечности шерстокрыла *C. volans*. Вид с вентральной стороны, слой III.

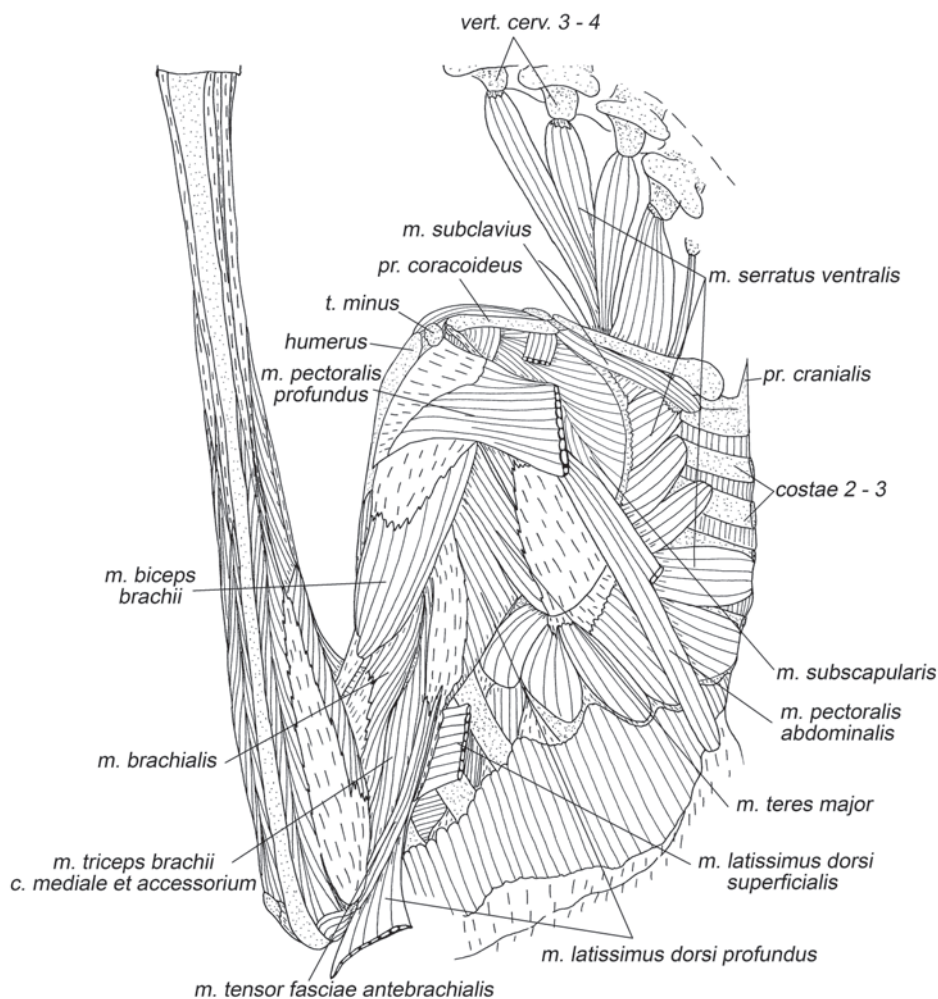
*M. spinodeltoideus* – остисто-дельтовидная мышца (рис. 2.18–2.21).

Начинается вдоль всей ости лопатки, за исключением ее акромиальной области. Оканчивается при помощи широкого апоневроза на латеральной поверхности проксимальной части плеча.

*Ротрагирует и супинирует плечо.*

*M. teres minor* – малая круглая мышца (рис. 2.21, 2.26).

У шерстокрылов эта мышца неплохо развита, в сравнении с другими изученными видами, однако граница между ее краниальным краем и заострой мышцей практически неразличима. Крепится вдоль каудального края лопатки от его середины до начала длинной головки трехглавой мышцы плеча. Оканчивается на большом бугре плеча при помощи апоневроза, общего с заострой мышцей.

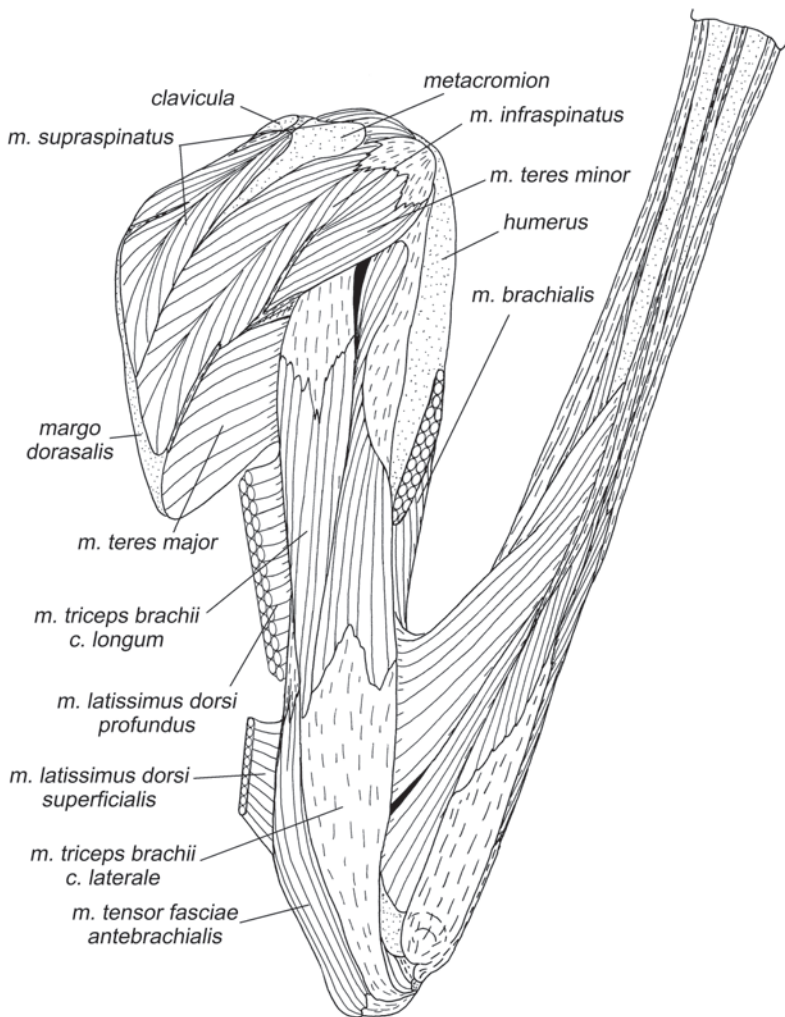


**Рис. 2.25.** Мускулатура плечевого пояса и свободной конечности шерстокрыла *C. volans*. Вид с вентральной стороны, слой IV.

Эта мышца участвует в ретракции и супинации плеча. Она развита сильнее чем обычно в связи с повышенной нагруженностью ретракции плеча при беге вверх по стволам.

**M. teres major** – большая круглая мышца (рис. 2.20, 2.21, 2.23–2.36).

Начинается на каудальном крае лопатки и латеральной поверхности ее дорсокаудального угла. Волокна начинаются как непосредственно на кости, так и с участием апоневрозов, общих с заострой и подлопаточной мышцами. Оканчивается при помощи очень широкого апоневроза на медиальной поверхности плечевой кости дистальнее окончания глубокой коракоидно-плечевой мышцы и проксимальнее начала плечевой мышцы.



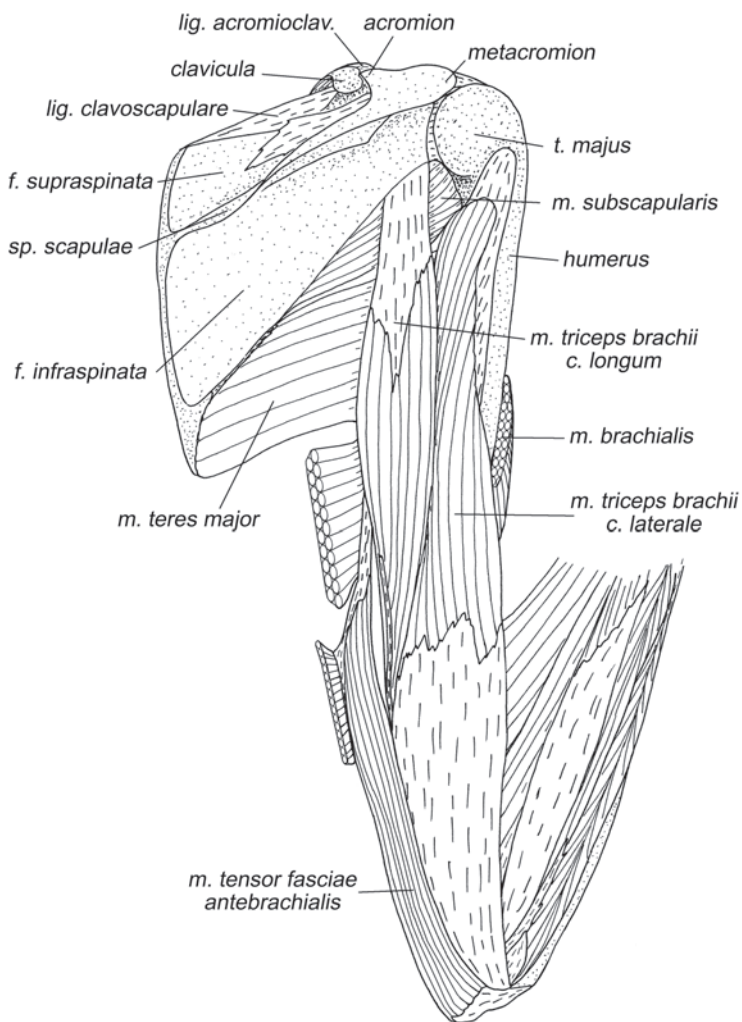
**Рис. 2.26.** Мускулатура плечевого пояса и свободной конечности шерстокрыла *C. volans*. Вид с дорсальной стороны, слой V.

*Ретрагирует и пронирует плечо.*

***M. subscapularis*** – подлопаточная мышца (рис. 2.23–2.25, 2.30–2.37).

Начало этой крупной, сложноперистой мышцы занимает всю медиальную поверхность лопатки. На поверхности подлопаточной ямки волокна крепятся непосредственно на кости, а на краниальном, дорсальном и каудальном краях – при помощи нескольких апоневрозов. Оканчивается вдоль малого бугра плечевой кости и его гребня при помощи широкого апоневроза.

Начальные и конечные апоневрозы создают сложноперистую структуру этой мышцы. Она лучше заметна в передней части мышцы, поскольку здесь встречные (начальные входят в брюшко навстречу конечным) апоневрозы перпенди-



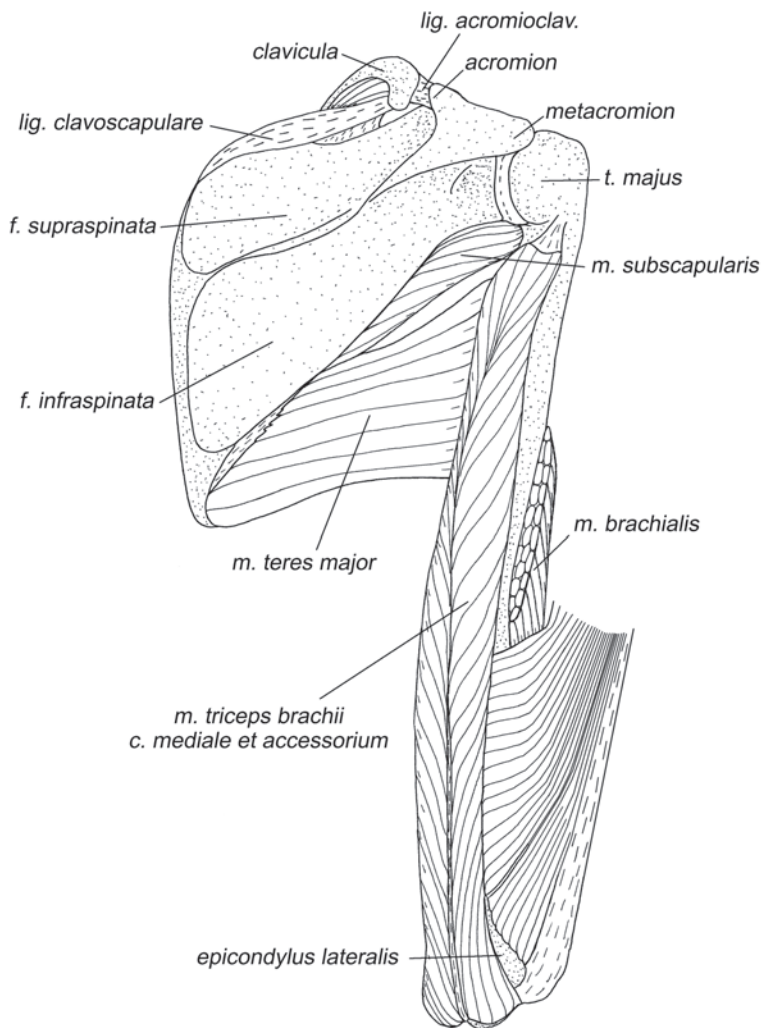
**Рис. 2.27.** Мускулатура плечевого пояса и свободной конечности шерстокрыла *C. volans*. Вид с дорсальной стороны, слой VI.

кулярны поверхности лопатки. Апоневрозы задней части параллельны поверхности лопатки, поэтому перистая структура видна лишь на срезе мышцы.

*Подлопаточная мышца является основным пронатором плечевой кости.*

***M. supraspinatus*** – предостная мышца (рис. 2.20, 2.21, 2.26, 2.31).

У шерстокрыла эта мышца очень хорошо развита. Характерным для млекопитающих образом она заполняет всю предостную ямку. Волокна начинаются на всей поверхности ямки, а также на передней поверхности ости, на ключично-лопаточной связке и даже на внутренней стороне акромиального отростка. Оканчивается при помощи очень развитой системы апоневрозов в борозде между головкой и большим бугром плечевой кости.



**Рис. 2.28.** Мускулатура плечевого пояса и свободной конечности шерстокрыла *C. volans*. Вид с дорсальной стороны, слой VII.

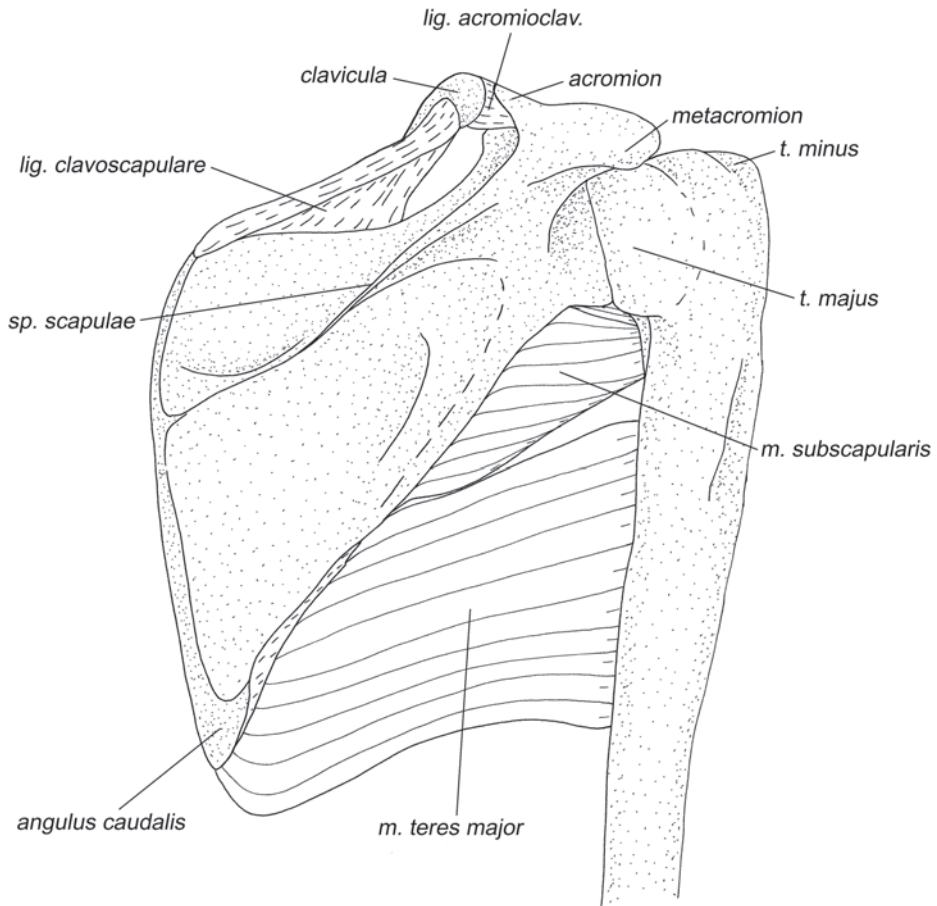
Как и у всех других изученных животных, эта мышца протрагирует плечо.

***M. infraspinatus*** – заостная мышца (рис. 2.21, 2.26).

У шерстокрыла, как и у других териевых млекопитающих, эта мышца лежит в заостной ямке. Однако начинается она не на дне ямки, а по ее краям: на задней поверхности ости, на дорсальном и каудальном краях лопатки. К каудальному краю волокна крепятся с участием нескольких небольших апоневрозов, один из которых – общий с большой круглой мышцей. Оканчивается на большом бугре плечевой кости при помощи очень сильно развитого конечного апоневроза.

*Супинирует плечо.*

У шерстокрылов помимо двух типичных для млекопитающих **коракоидно-плечевых мышц** (*m. coracobrachialis brevis* и *m. coracobrachialis longus*) имеется также третья – глубокая (*m. coracobrachialis profundus*).



**Рис. 2.29.** Мускулатура плечевого пояса и свободной конечности шерстокрыла *C. volans*. Вид с дорсальной стороны, слой VIII.

*M. coracobrachialis brevis* – короткая коракоидно-плечевая мышца (рис. 2.33, 2.34).

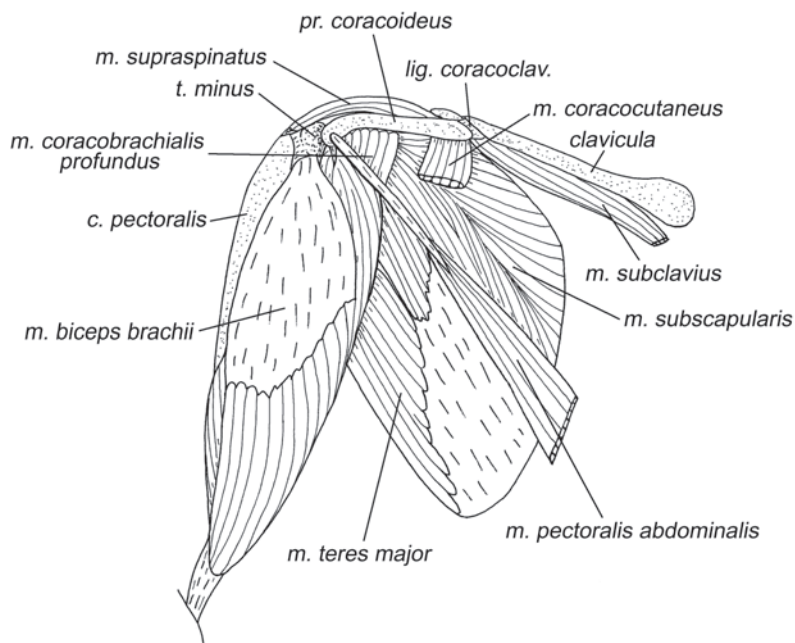
Начинается на вершине коракоидного отростка лопатки с участием апоневроза. Ее очень короткие волокна оканчиваются на медиальной поверхности плеча вдоль гребня малого бугра.

*M. coracobrachialis longus* – длинная коракоидно-плечевая мышца (рис. 2.33, 2.34).

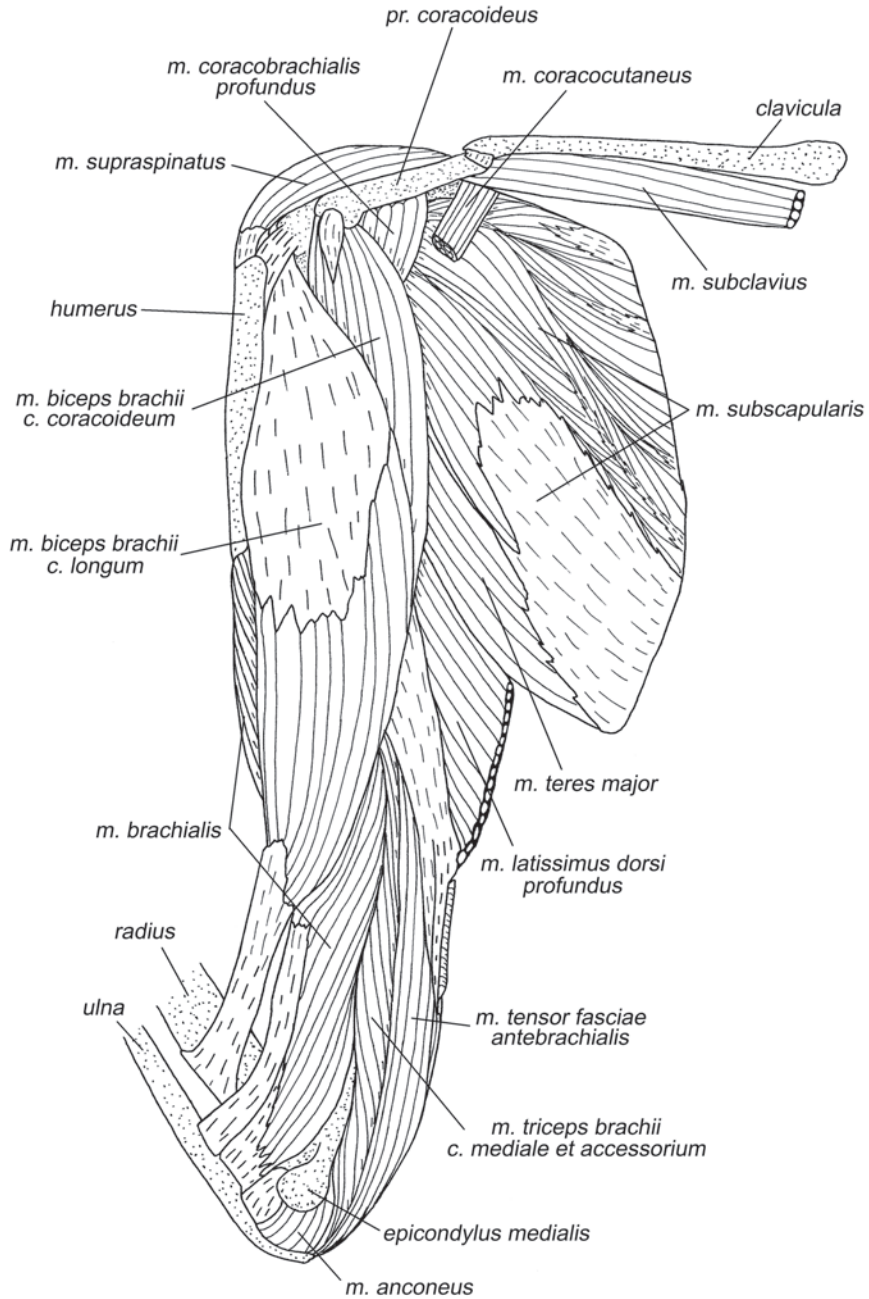
Начинается сравнительно широким апоневрозом на вершине коракоидного отростка под *m. coracobrachialis brevis*, а оканчивается непосредственно мышечными волокнами на медиальной поверхности средней части плеча.

*M. coracobrachialis profundus* – глубокая коракоидно-плечевая мышца (рис. 2.30–2.36).

Обнаружена только у шерстокрыла. Такая мышца отмечена у однопроходных (Howell, 1937). По-видимому, у шерстокрылов она представляет собой реликтовое образование. Ее волокна начинаются с участием апоневроза, закрепленного на вершине коракоидного отростка лопатки, и непосредственно от его вентрального края. Оканчиваются они на медиальной поверхности плеча дорсальнее большой круглой мышцы, а также при помощи сухожилия на медиальной поверхности конечного апоневроза подлопаточной мышцы. Состоит из трех слоев, волокна в которых несколько отличаются по направлению. Самый глубо-

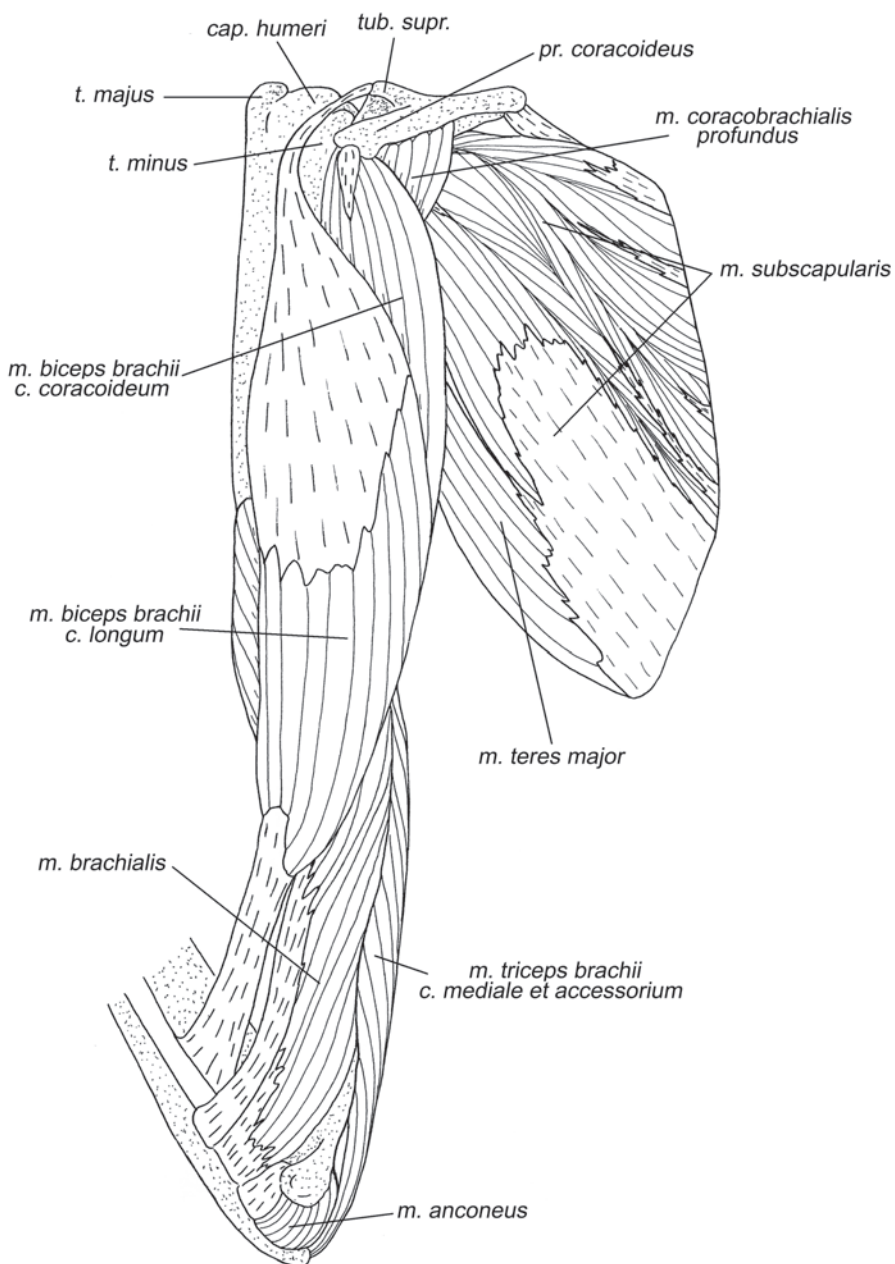


**Рис. 2.30.** Мускулатура плечевого пояса и свободной конечности шерстокрыла *C. volans*. Вид с вентральной стороны, слой V.

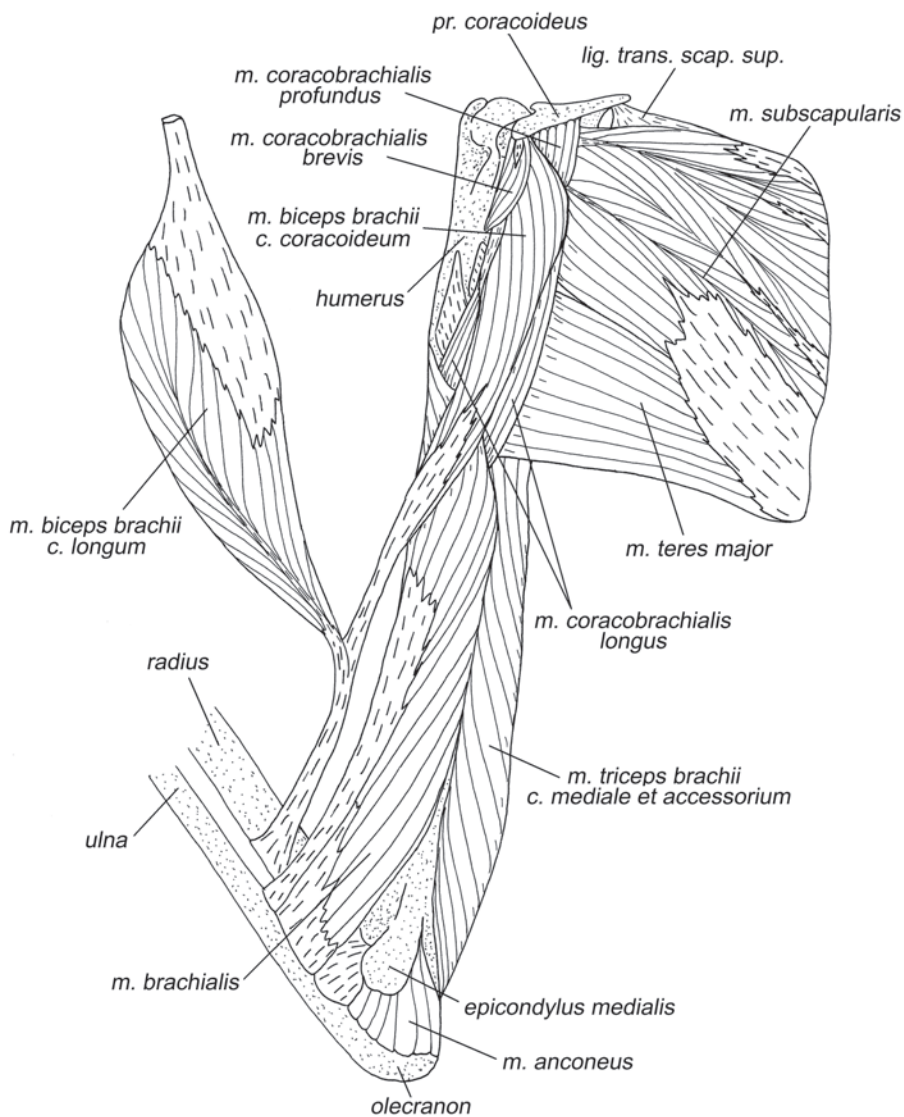


**Рис. 2.31.** Мускулатура плечевого пояса и свободной конечности шерстокрыла *C. volans*. Вид с вентральной стороны, слой VI.



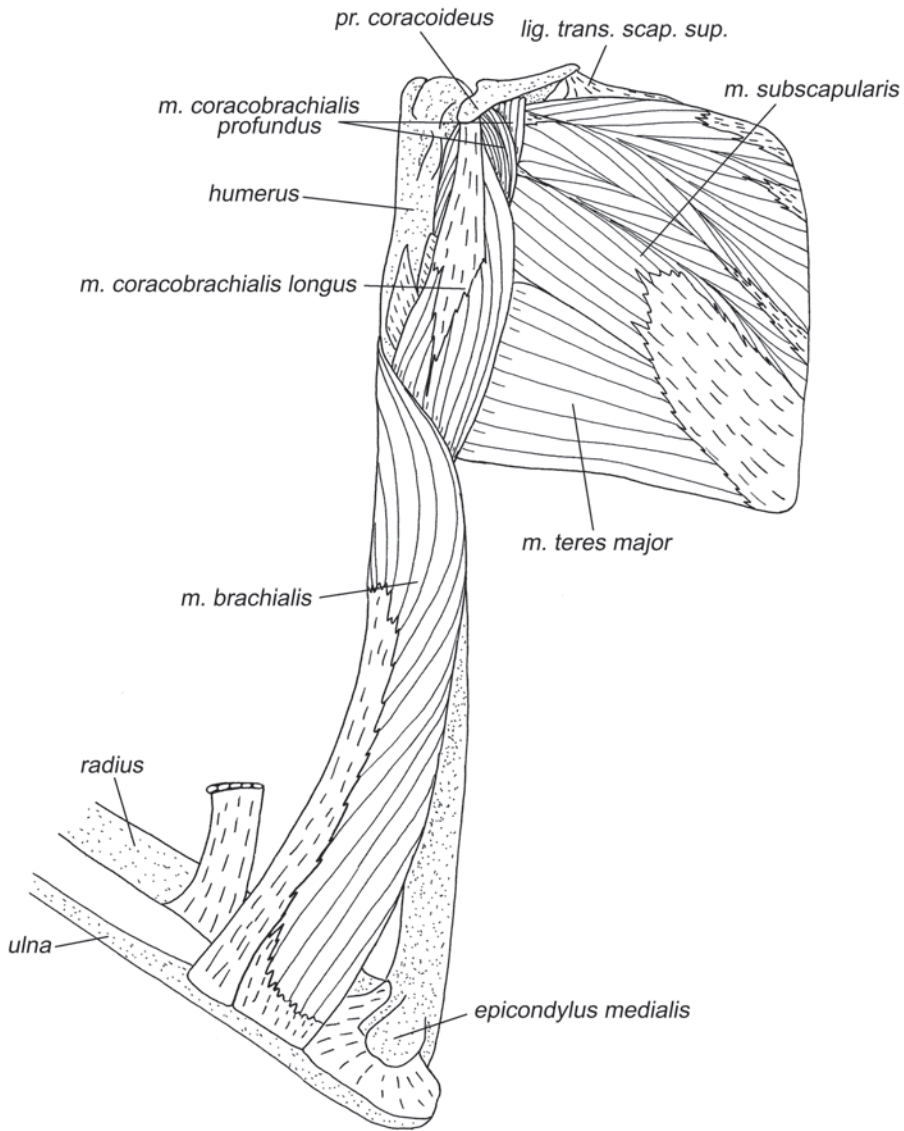


**Рис. 2.32.** Мускулатура плечевого пояса и свободной конечности шерстокрыла *C. volans*. Вид с вентральной стороны, слой VII.



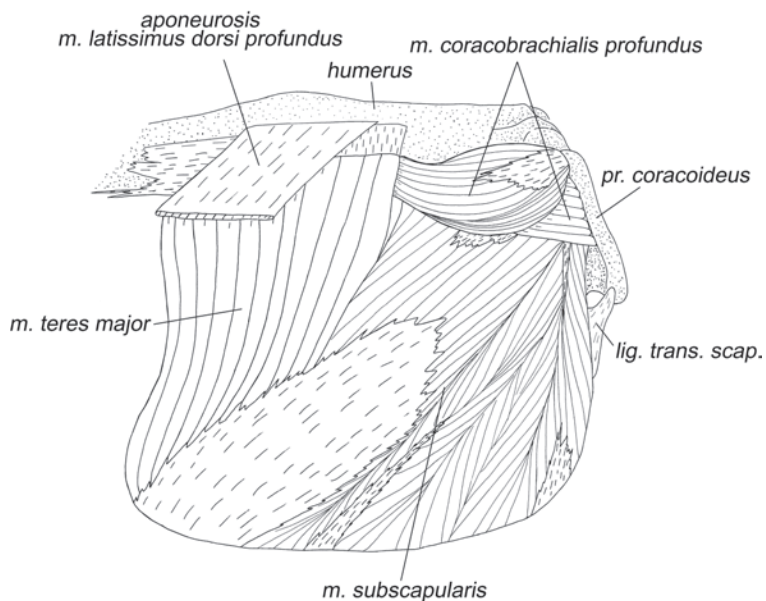
**Рис. 2.33.** Мускулатура плечевого пояса и свободной конечности шерстокрыла *C. volans*. Вид с вентральной стороны, слой VIII.

кий при препаровке с медиальной стороны слой распространяется своим началом дальше от плечевого сустава (проксимальнее), чем все остальные части коракондально-плечевых мышц.

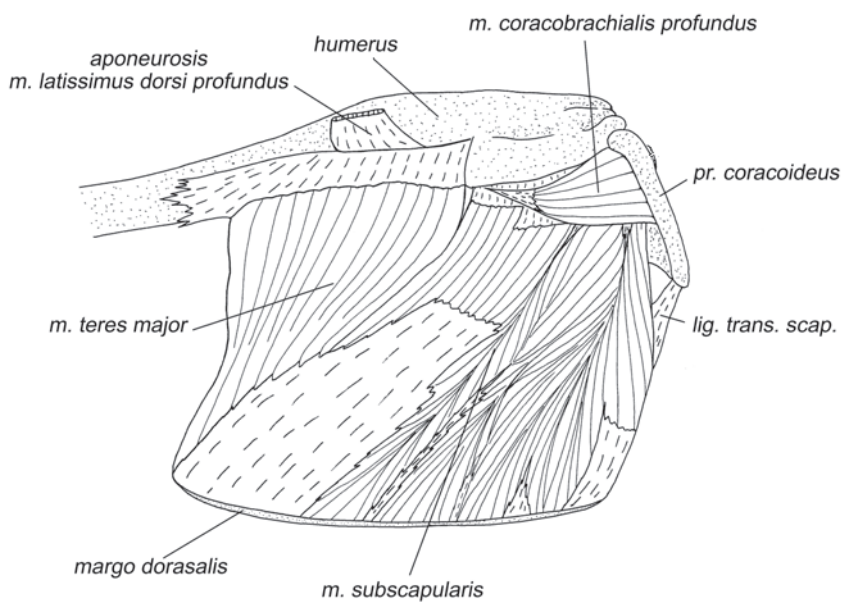


**Рис. 2.34.** Мускулатура плечевого пояса и свободной конечности шерстокрыла *C. volans*. Вид с вентральной стороны, слой IX.

*Все три коракоидно-плечевые мышцы приводят плечо медиально (при расправленной перепонке – вентрально), ретрагируют и пронцируют его. У глубокой коракоидно-плечевой мышцы сильнее ретракторный эффект, а у длинной – аддукционный.*



**Рис. 2.35.** Мускулатура плечевого пояса и свободной конечности шерстокрыла *C. volans*. Вид с вентральной стороны, слой X.



**Рис. 2.36.** Мускулатура плечевого пояса и свободной конечности шерстокрыла *C. volans*. Вид с вентральной стороны, слой XI.

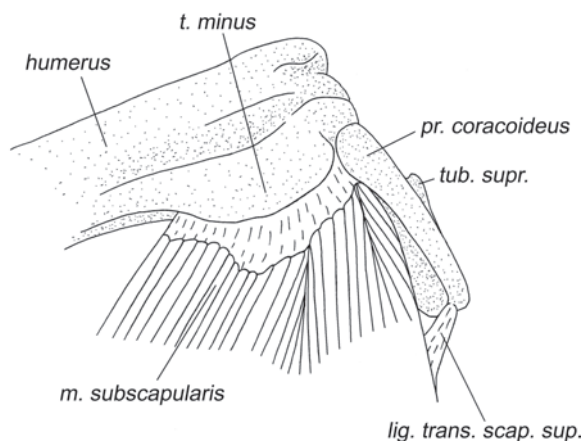


Рис. 2.37. Окончание *m. subscapularis* шерстокрыла *C. volans*. Вид с вентральной стороны.

## Мускулатура свободной конечности

### Мускулатура плеча

#### Задняя группа мышц

***M. tensor fasciae antebrachialis*** – напрягатель фасции предплечья (рис. 2.18, 2.20, 2.21, 2.23–2.27, 2.31).

Начинается на каудальной части дистального апоневроза широчайшей мышцы спины, напротив окончания волокон ее поверхностной порции и самых задних волокон глубокой. Широкой лентой охватывает заднюю поверхность плеча и оканчивается на самой вершине локтевого отростка, поверх трехглавой мышцы.

*Участвует в разгибании локтевого сустава.*

***M. triceps brachii*** – трехглавая мышца плеча (рис. 2.18–2.21, 2.24–2.28, 2.31–2.33, 2.38).

В трехглавой мышце шерстокрылов обнаружены следующие головки: длинная (*caput longum*), латеральная (*caput laterale*) и медиальная, объединенная с добавочной (*caput mediale et caput accessorium*). Длинная головка трехглавой мышцы плеча начинается широким сухожилием на заднем крае лопатки около гленоидной впадины. Длина брюшка составляет около половины длины плеча. Конечный апоневроз сливается с аналогичным апоневрозом латеральной головки в общее сухожилие, которое крепится к локтевому отростку локтевой кости. Латеральная головка начинается на латеральной поверхности проксимальной трети плеча. Оканчивается совместно с предыдущей головкой. Объединенные медиальная и добавочная головки занимают всю заднюю и значительную часть медиальной поверхности плечевой кости. Короткие волокна оканчиваются на длинном конечном сухожилии, которое тянется внутри брюшка мышцы и прикрепляется на локтевом отростке локтевой кости, вливаясь в вышеуказанный дистальный апоневроз двух других головок.

Трехглавая мышца разгибает локтевой сустав, а длинная головка также участвует в ретракции плеча.

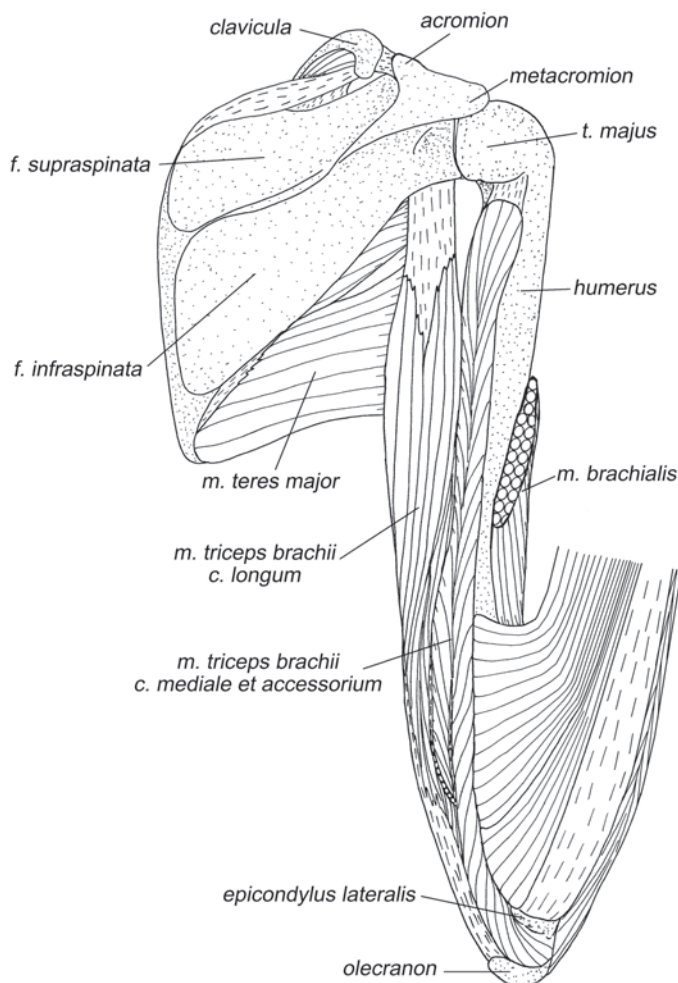
***M. anconeus*** – локтевая мышца (рис. 2.31–2.33).

Короткие волокна этой мышцы начинаются на задней стороне гребня медиального надмыщелка плеча и оканчиваются на задней и медиальной поверхностях локтевого отростка.

Участвует в удержании локтевой кости при пронации предплечья.

### Передняя группа мышц

***M. biceps brachii*** – двуглавая мышца плеча (рис. 2.18–2.20, 2.23–2.25, 2.30–2.33).



**Рис. 2.38.** Мускулатура плечевого пояса и свободной конечности шерстокрыла *C. volans*. Вид с дорсальной стороны, слой IX.

Имеет две неравновеликие головки. Коракоидная головка (*c. coracoideum*) значительно уступает по размеру длинной. Ее волокна начинается на значительном отрезке начального апоневроза длинной коракоидно-плечевой мышцы, иначе говоря – этот начальный апоневроз у них общий. Заканчивается собственным апоневрозом, который вливается в дистальный апоневроз длинной головки бицепса на уровне середины плеча и в итоге крепится на ульнарной поверхности лучевой кости несколько дистальнее локтевого сустава. Длинная головка двуглавой мышцы плеча (*c. longum*) начинается от надсуставного бугра лопатки при помощи длинного толстого сухожилия, которое проходит в межбугорковой борозде (между малым бугром и головкой плечевой кости), после чего расщепляется на два широких апоневротических листка, на встречных поверхностях которых крепятся мускульные волокна. Конечное сухожилие проходит в сердцевине брюшка, а затем объединяется с сухожилием коракоидной головки, вместе с которым крепится на ульнарной поверхности лучевой кости несколько дистальнее локтевого сустава.

*Двуглавая мышца сгибает локтевой сустав и супинирует предплечье. Длинная головка также участвует в протракции плеча.*

**M. brachialis** – плечевая мышца (рис. 2.18–2.21, 2.23–2.28, 2.31–2.34, 2.39–2.41, 2.45, 2.46, 2.50).

Плечевая мышца у шерстокрылов очень хорошо развита. Ее начало занимает всю переднюю и медиальную поверхности дистальной половины плеча. Оканчивается широким апоневрозом на радиальной стороне ладонной поверхности локтевой кости непосредственно в сгибе локтевого сустава.

*Сгибает локтевой сустав.*

### **Мускулатура предплечья**

#### **Мышцы тыльной поверхности**

**M. supinator** – супинатор (рис. 2.40, 2.41).

Начинается при помощи широкого апоневроза на краниальной части латерального надмыщелка (снаружи мускул прикрыт коротким лучевым разгибателем запястья). Волокна короткие, оканчиваются на радиальной поверхности проксимальной части лучевой кости. Мышца обладает крайне малой амплитудой сокращения и сравнительно невелика.

*По-видимому, служит для укрепления локтевого сустава.*

**M. brachioradialis** – плечелучевая мышца (рис. 2.39, 2.40).

Эта широкая лентовидная мышца у шерстокрылов развита очень хорошо. Она начинается на проксимальных двух третях латерального надмыщелка плеча над длинным лучевым разгибателем запястья с участием апоневроза. Оканчивается на радиальной поверхности проксимальной половины лучевой кости, немного отступя от локтевого сустава.

*Сгибает локтевой сустав.*

**M. extensor carpi radialis longus** – длинный лучевой разгибатель запястья (рис. 2.39, 2.43).

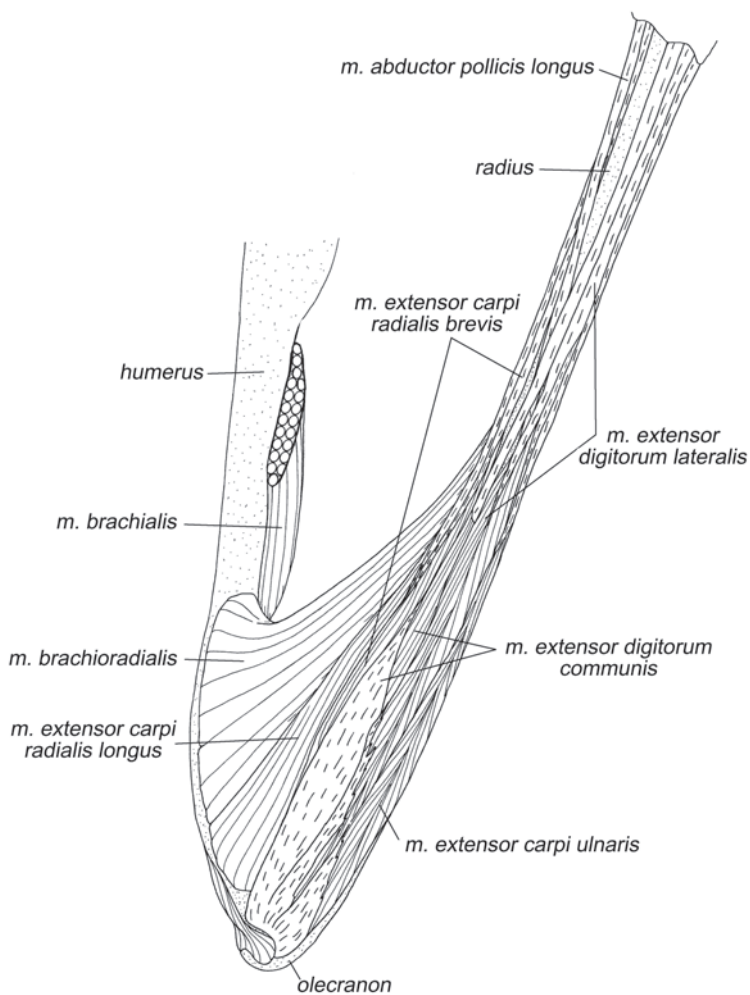
Этот разгибатель начинается на дистальной трети гребня латерального надмыщелка плеча дистальнее плечелучевой мышцей. Заканчивается он длинным

апоневрозом, который тянется по радиальной поверхности предплечья, подныривает под удерживатель разгибателей и, перейдя на кисть, прикрепляется на латеральном бугре дорсальной поверхности проксимальной головки первой пястной кости.

Действует как разгибатель кистевого сустава, когда тот согнут, а также удерживает кисть от латерального отведения.

***M. extensor carpi radialis brevis*** – короткий лучевой разгибатель запястья (рис. 2.39, 2.43).

Этот мускул имеет сравнительно небольшое брюшко. Он начинается на краниальной стороне латерального надмыщелка с помощью общего с *m. extensor digitorum communis* апоневроза. Волокна отходят от внутренней поверхности



**Рис. 2.39.** Мускулатура свободной конечности шерстокрыла *C. volans*. Вид с латеральной стороны, слой I.

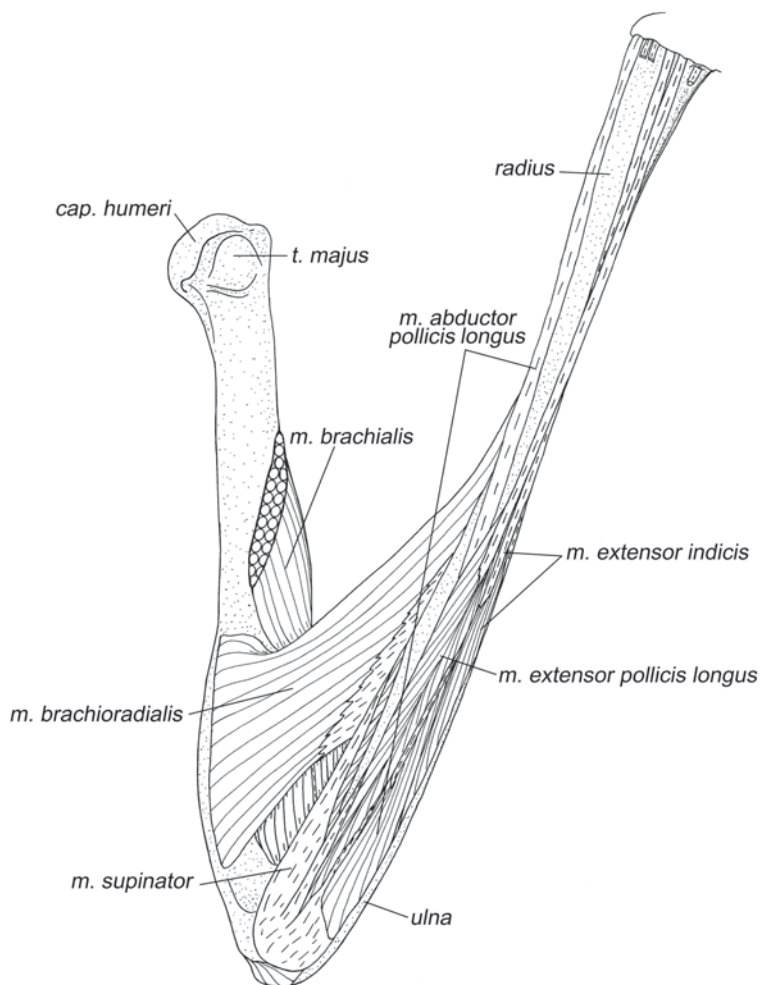


этого апоневроза вдоль его кромки. Оканчивается короткий лучевой разгибатель запястья при помощи длинного дистального сухожилия, которое стелется по предплечью совместно с сухожилием длинного лучевого разгибателя запястья и прикрепляется на медиальной поверхности третьей метакarpалии, чуть дистальнее ее проксимальной головки.

*Действует как длинный лучевой разгибатель запястья, но в большей степени способен препятствовать латеральному отведению кисти.*

***M. extensor digitorum communis*** – общий разгибатель пальцев (рис. 2.39, 2.42, 2.57).

Начинается на латеральном надмышелке плеча с участием широкого поверхностного апоневроза и погруженных в толщу мышцы апоневротических греб-

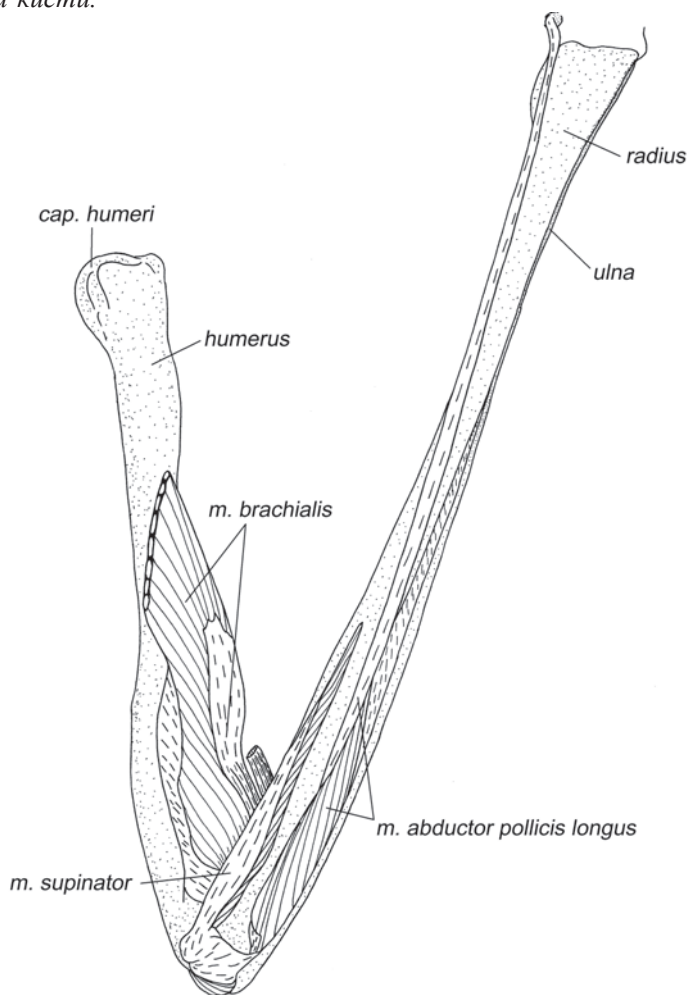


**Рис. 2.40.** Мускулатура свободной конечности шерстокрыла *C. volans*. Вид с латеральной стороны, слой II.

ней, вытянутых вдоль тыльной поверхности предплечья. Длинное конечное сухожилие переходит на кисть под удерживателем разгибателей, после чего расширяется и на уровне середины пясти делится на четыре самостоятельных сухожилия. Эти сухожилия идут вдоль дорсальной поверхности второго – пятого пальцев, проходят через суставные сумки и оканчиваются на основаниях соответствующих когтей.

В области межфаланговых суставов с нижней стороны к сухожилиям прикрепляются тонкие конечные сухожилия червеобразных мышц (с латеральной и с медиальной стороны на втором – четвертом пальцах, и только с медиальной – на пятом).

*Разгибает все суставы второго – пятого пальцев, а также участвует в разгибании кисти.*



**Рис. 2.41.** Мускулатура свободной конечности шерстокрыла *C. volans*. Вид с латеральной стороны, слой III.

***M. extensor digitorum lateralis*** – латеральный разгибатель пальцев (рис. 2.39, 2.42, 2.43).

Волокна этого разгибателя начинаются на тыльной поверхности проксимальной половины лучевой кости и на апоневрозах от латерального надмышелка плечевой кости. Длинный конечный апоневроз проходит под удерживателем разгибателей, на дорсальной поверхности запястья расширяется и на уровне основания пясти делится на 3 сухожилия. Эти сухожилия следуют к III–V пальцам. Они проходят под сухожилия общего разгибателя и тянутся вдоль медиальных краев дорсальной поверхности третьего и четвертого пальцев и вдоль латерального края пятого пальца. В области межфаланговых суставов сухожилия III и IV пальцев сливаются с сухожилиями длинного разгибателя II пальца, идущими вдоль латеральной стороны дорсальной поверхности этих пальцев. Сухожилие же пятого пальца сливается с сухожилием межкостной мышцы V пальца, идущим вдоль его медиальной стороны.

Примерно на уровне середины пясти к сухожилию IV пальца латерального разгибателя подходит с латеральной стороны перемычка от сухожилия IV пальца *m. extensor indicis*. Кроме того, к сухожилиям III и IV пальцев немного дистальнее пястно-фаланговых суставов подходят с медиальной стороны небольшие перемычки от сухожилий червеобразных мышц соответствующих пальцев.

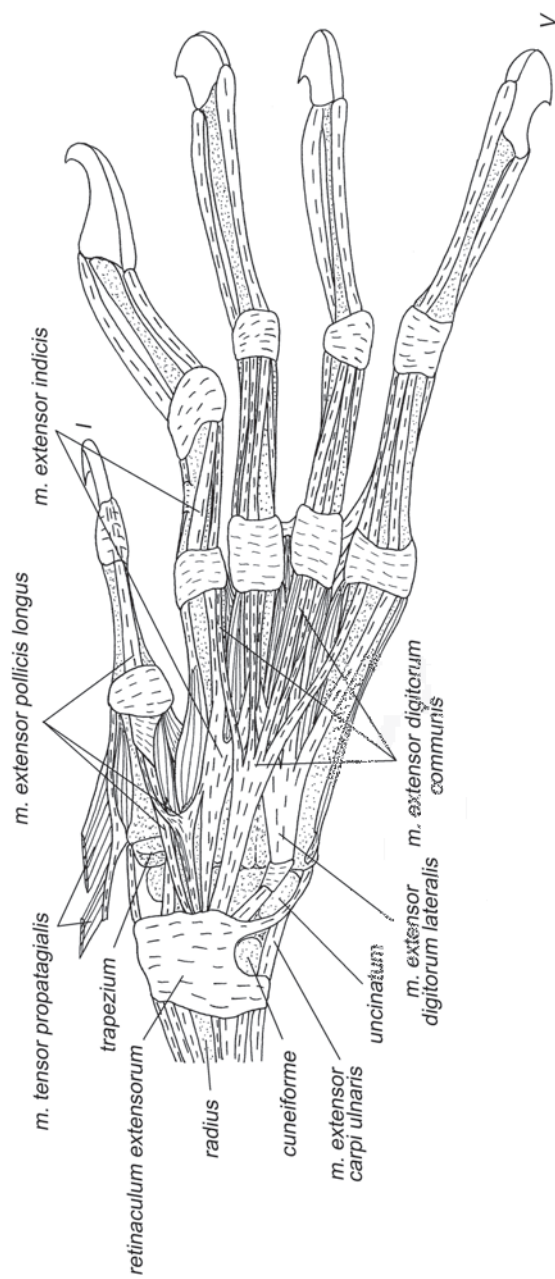
Отличительной особенностью всех сухожилий этого разгибателя, а также сухожилий длинного разгибателя II пальца, описанного ниже, является их связь с суставными сумками пястно-фаланговых суставов. Сухожилия настолько врастают в суставные сумки, что их почти невозможно отделить.

*Из-за того, что сухожилия разгибателя сростаются с суставными сумками, которые имеют очень небольшую степень продольной подвижности, вышеуказанная мышца может разгибать пястно-фаланговые и межфаланговые суставы лишь из согнутого состояния. К тому же, поскольку сухожилия расположены медиальнее (на III и IV) и латеральнее (на V) продольных осей пальцев, эта мышца отводит латерально пятый, и приводит медиально третий и четвертый пальцы. Мускул также участвует в разгибании кисти.*

*На наш взгляд, эта очевидная интерпретация функциональных возможностей латерального разгибателя пальцев не полностью раскрывает роль мускула в системе управления многозвенной кистью (см. обсуждение в Гл. 6).*

***M. extensor pollicis longus*** – длинный разгибатель I пальца (рис. 2.40, 2.42, 2.43).

Начинается в проксимальной половине предплечья. Волокна короткие, крепятся совместно с разгибателем II пальца на тыльной поверхности локтевой и на ульнарной поверхности лучевой кости. Дистальное сухожилие стелется по тыльной поверхности предплечья, примерно в середине делится на два неравных тяжа, которые переходят на кисть под удерживателем разгибателей. Более толстое, медиальное, сухожилие тянется к когтевой фаланге первого пальца и оканчивается на основании когтя. Более тонкое, латеральное, на уровне проксимальной части пясти образует перемычку с общей сухожильной пластинкой разгибателя второго пальца и затем оканчивается на медиальной стороне суставной сумки первого пястно-фалангового сустава. Оба сухожилия притянуты к



**Рис. 2.42.** Мускулатура кисти шерстокрыла *C. volans*. Вид с дорсальной стороны, слой I.

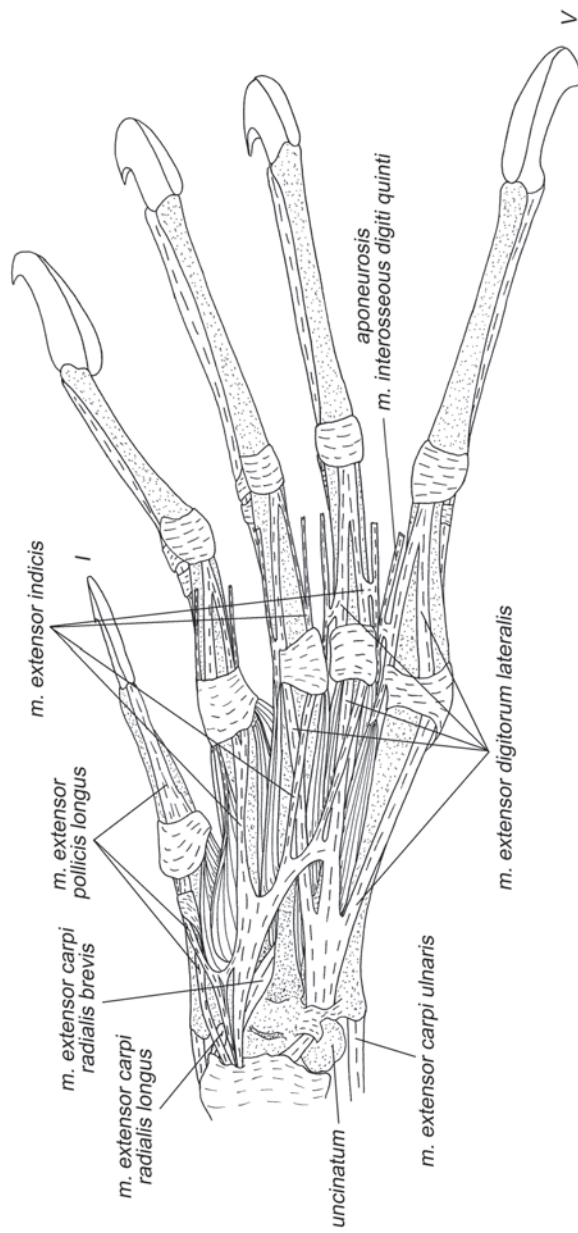


Рис. 2.43. Мускулатура кисти шерстокрыла *C. volans*. Вид с дорсальной стороны, слой II.

дорсальной поверхности первой метакарпалии фиброзным колечком, расположенным несколько проксимальнее пястно-фалангового сустава.

*Посредством более толстого, медиального, сухожилия разгибает все суставы первого пальца, а также кисть. Посредством латерального сухожилия отводит I палец.*

***M. abductor pollicis longus*** – длинная отводящая мышца I пальца (рис. 2.40, 2.41, 2.44, 2.53–2.56).

Начинается на тыльной поверхности проксимальной трети локтевой кости и на межкостной перепонке предплечья. Небольшой пучок волокон начинается посредством апоневроза от проксимальной головки лучевой кости. В конце проксимальной трети предплечья брюшко мускула переходит в конечное сухожилие, которое в середине предплечья перекидывается с его тыльной стороны на радиальную. В области запястья сухожилие раздваивается: одна его ветвь оканчивается на преполлексе и хрящевой пластинке радиальной проксимальной мозоли<sup>5</sup>, а другая – на медиальной поверхности проксимальной головки первой метакарпалии.

*Отводит медиально первую метакарпалию и кисть.*

***M. extensor indicis*** – разгибатель II пальца (рис. 2.40, 2.42, 2.43).

Начинается совместно с длинным разгибателем I пальца на тыльной стороне локтевой кости. Конечное сухожилие переходит на кисть под удерживателем разгибателей совместно с сухожилиями длинного разгибателя I пальца. На уровне проксимальной части пясти образует расширенную пластинку, от которой последовательно отделяются сухожилия II–IV пальцев. Все они прочно связаны с суставными сумками пястно-фаланговых суставов соответствующих пальцев. В отличие от двух других, сухожилие второго пальца перед пястно-фаланговым суставом делится на два тяжа, которые тянутся вдоль противоположных краев дорсальной поверхности первой фаланги. Перед проксимальным межфаланговым суставом эти тяжи снова объединяются и оканчиваются в суставной сумке. Сухожилия третьего и четвертого пальцев тянутся по латеральному краю дорсальной поверхности соответствующих пальцев. Перед проксимальными межфаланговыми суставами они объединяются с тянущимися по медиальному краю тех же пальцев сухожилиями латерального разгибателя пальцев и оканчиваются в суставных сумках.

Все сухожилия разгибателя II пальца, как и сухожилия латерального разгибателя пальцев, соединены небольшими перемычками с конечными сухожилиями червеобразных мышц соответствующих пальцев.

*Как и латеральный разгибатель пальцев, данная мышца может разгибать пястно-фаланговые и проксимальные межфаланговые суставы лишь из согнутого состояния. Поскольку сухожилия третьего и четвертого пальцев соединены с латеральной стороной соответствующих суставных сумок, они натягивают их ассиметрично, в результате чего происходит незначительное лате-*

---

<sup>5</sup> Ладонная поверхность запястья и пясти шерстопкрыла покрыта плотной кожистой подушкой, лишенной волос. На ней можно выделить несколько уплотнений (мозолей); мускулатура к ним не крепится. Под радиальной проксимальной мозолью имеется хрящевая пластинка, связанная с преполлексом.

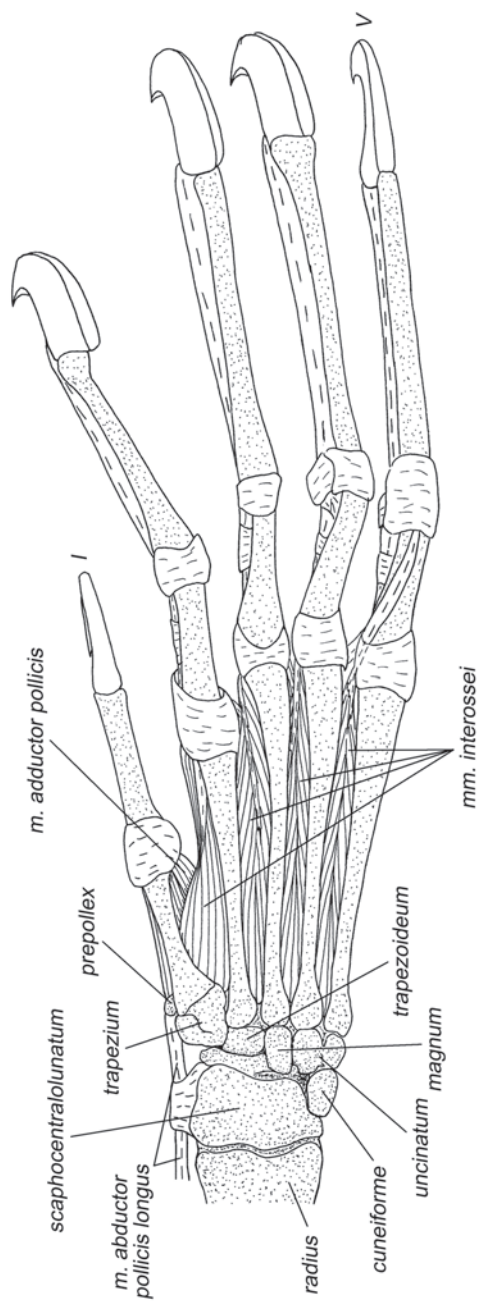


Рис. 2.44. Мускулатура кисти шерстокрыла *C. volans*. Вид с дорсальной стороны, слой III.

ральное отведение III и IV пальцев. Участвует в разгибании кисти и предплечно-запястного сустава.

***M. extensor carpi ulnaris*** – локтевой разгибатель запястья (рис. 2.39).

Начинается на тыльной поверхности проксимальной части локтевой кости, при помощи апоневроза – от головки лучевой кости, а также общим с латеральным разгибателем пальцев апоневрозом – от латерального надмыщелка плеча. Длинное тонкое дистальное сухожилие переходит на кисть под латеральной частью удерживателя разгибателей и оканчивается на латеральной стороне проксимальной головки пятой метакарпалии.

*Отводит кисть латерально.*

### **Мышцы ладонной поверхности**

***M. pronator teres*** – круглый пронатор (рис. 2.50).

У шерстокрылов развит лучше, чем супинатор. Начинается широким апоневрозом на медиальном надмыщелке плечевой кости. Мускул имеет короткие волокна, которые крепятся на радиальной поверхности проксимальной четверти лучевой кости, дистальнее окончания двуглавой мышцы плеча.

*Участвует в сгибании локтевого сустава. Может пронировать предплечье из супинированного положения.*

***M. flexor carpi radialis*** – лучевой сгибатель запястья (рис. 2.45, 2.46, 2.48, 2.50, 2.56).

Это наиболее радиально расположенная мышца ладонной поверхности. Ее короткие волокна начинаются от поверхностного апоневроза круглого пронатора. Дистальное сухожилие переходит на кисть под глубоким удерживателем сгибателей в отдельном канале и оканчивается на ладонной поверхности медиальной половины основания второй метакарпалии, послав перед этим небольшое ответвление к вентральной поверхности многоугольной кости.

*Сгибает кисть в предплечно-запястном суставе.*

***M. flexor digitorum superficialis*** – поверхностный сгибатель пальцев (рис. 2.45, 2.51, 2.57).

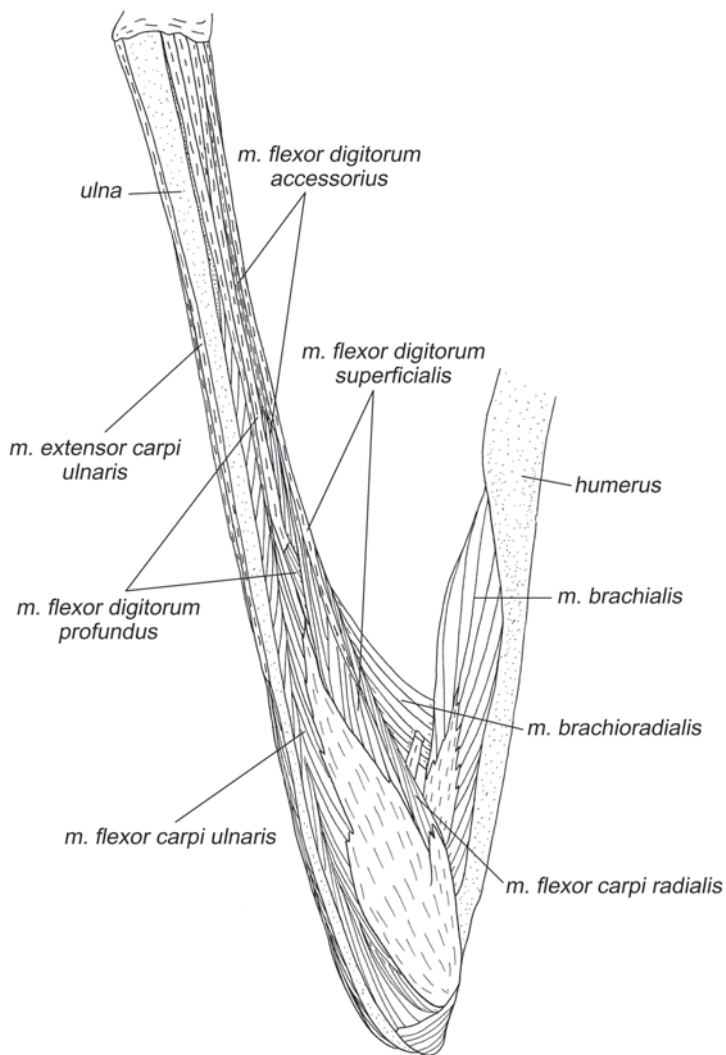
Брюшко мышцы лежит на ладонной стороне проксимальной части предплечья, его волокна начинаются на поверхностных начальных апоневрозах подлежащих мышц, главным образом, глубокого сгибателя пальцев. Дистальное сухожилие тянется вдоль радиальной поверхности предплечья и переходит на кисть под медиальным удерживателем сгибателей<sup>6</sup>. На ладонной поверхности кисти сухожилие расширяется, превращаясь в широкую пластинку, которая соединена связкой с глубоким удерживателем сгибателей<sup>7</sup>. В средней части пясти сухожильная

<sup>6</sup> Медиальный удерживатель сгибателей (*retinaculum flexorum medium*) (рис. 2.52) представляет собой широкую связку, которая соединяет ульнарную сторону дистального конца лучевой кости и крючковидной кости с радиальной стороной дистального конца лучевой кости и хрящевой пластинкой радиальной проксимальной мозоли.

<sup>7</sup> Глубокий удерживатель сгибателей (*retinaculum flexorum profundum*) шерстокрыла (рис. 2.53) перебрасывается с ульнарного края дистального конца лучевой кости, ладьевидно-центрально-полулунной кости и основания пятой метакарпалии на радиальный край дистального конца лучевой кости и предпервый палец.



пластинка распадается на прободенные сухожилия, идущие ко второму – пятому пальцам. Перед пястно-фаланговыми суставами от них отходят дополнительные короткие боковые ответвления, которые крепятся к ладонной поверхности дистальных головок соответствующих метакарпалей. Далее в суставных сумках пястно-фаланговых суставов сухожилия образуют колечки, через которые проходят сухожилия глубокого сгибателя. После суставных сумок прободенные сухожилия тут же раздваиваются, огибают с боков соответствующие прободающие сухожилия и стелятся под ними до проксимальных головок вторых фаланг, где прикрепляются по бокам от прободающих сухожилий глубокого сгибателя.

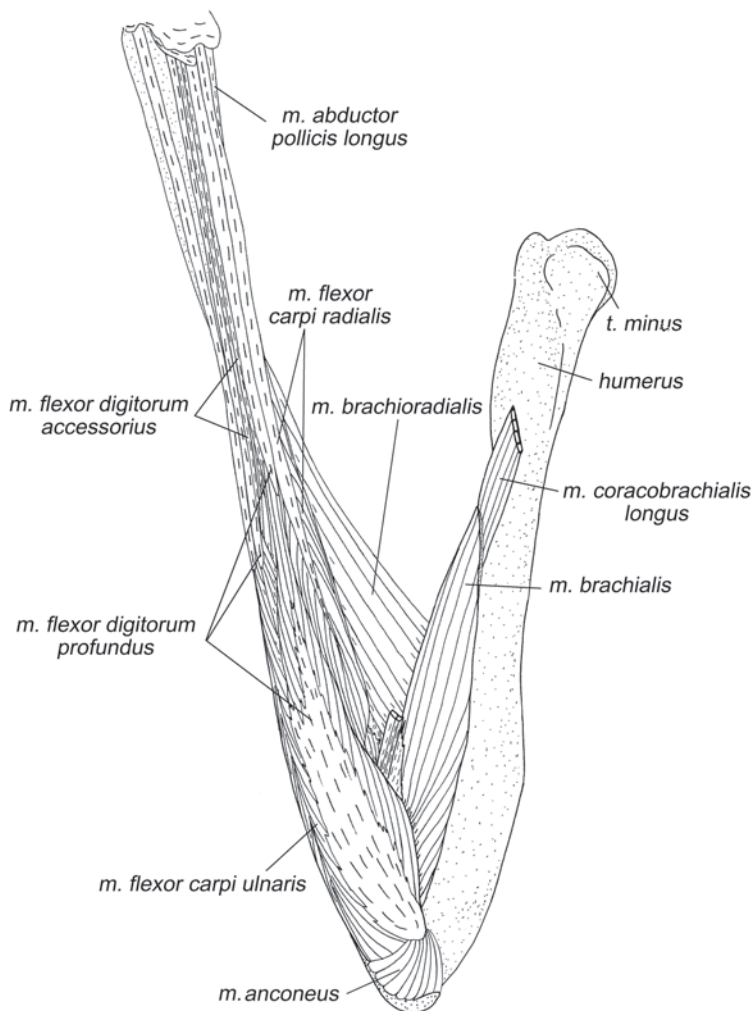


**Рис. 2.45.** Мускулатура свободной конечности шерстокрыла *C. volans*. Вид с медиальной стороны, слой I.

В прободенные сухожилия третьего – пятого пальцев несколько дистальнее пястно-фаланговых суставов вливаются сухожилия добавочного сгибателя пальцев (*m. flexor digitorum accessorius*) (см. ниже).

Поверхностный сгибатель пальцев сгибает кисть, вторую – пятую метакарпалии в запястно-пястных суставах и второй – пятый пальцы, кроме их дистальных (предкогтевых) суставов. Дополнительную специфическую роль поверхностного сгибателя пальцев мы обсудим ниже (Гл. 6).

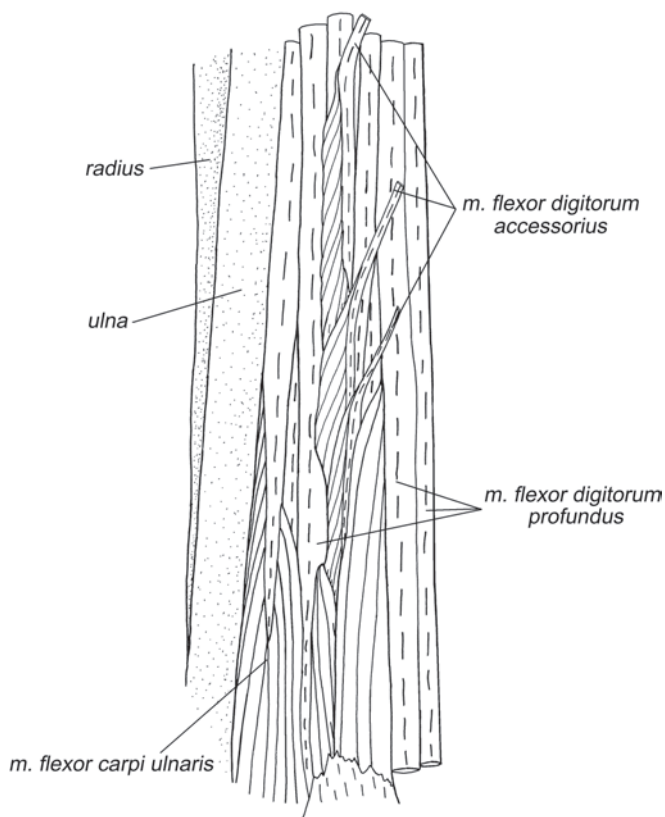
***M. flexor digitorum accessorius*** – добавочный сгибатель пальцев (рис. 2.45–2.47, 2.52).



**Рис. 2.46.** Мускулатура свободной конечности шерстокрыла *C. volans*. Вид с медиальной стороны, слой II.

Данное название вводится нами впервые. Подобной мышцы мы не обнаружили не только у исследованных нами животных, но и в литературе, посвященной другим группам млекопитающих. Топографически она может трактоваться как порция поверхностного сгибателя, начинающаяся не на проксимальном (как сам поверхностный сгибатель), а на дистальном апоневрозе глубокого сгибателя (аналогично началу поверхностного сгибателя тупайи). Возможно также, что эта мышца представляет собой след расщепления первичного общего сгибателя пальцев предка млекопитающих на поверхностный и глубокий.

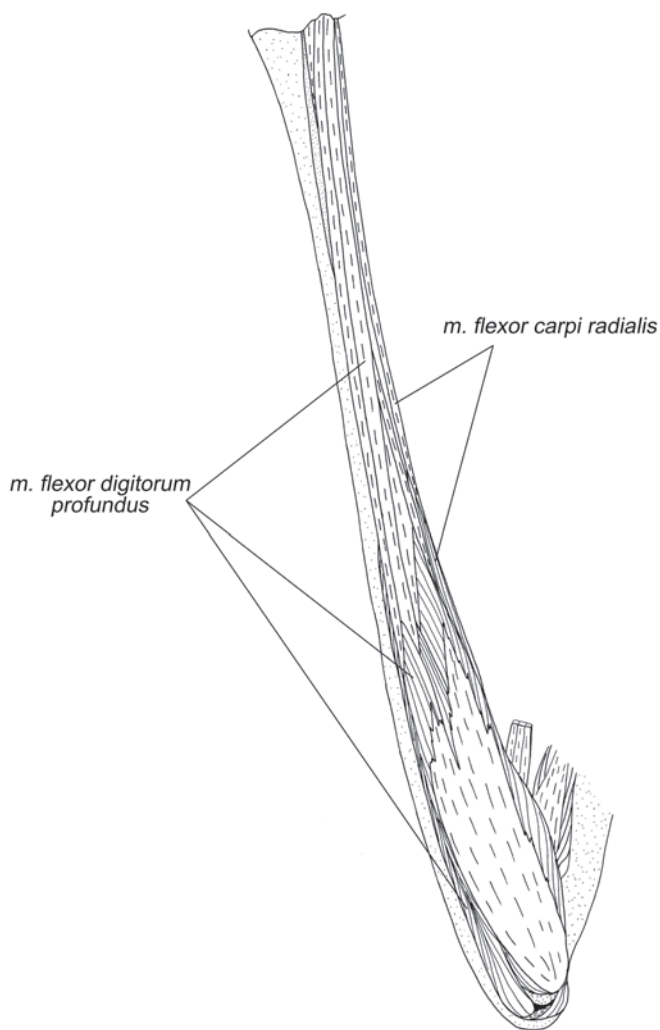
Короткие волокна этой мышцы берут свое начало в средней части предплечья на внешней (ладонной) поверхности конечного сухожилия V пальца глубокого сгибателя пальцев. Волокна оканчиваются на трех отдельных тоненьких сухожилиях, которые подныривают под глубокий удерживатель сгибателей и идут к третьему – пятому пальцам. Несколько дистальнее пястно-фаланговых суставов эти сухожилия вливаются в конечные сухожилия поверхностного сгибателя пальцев с их ладонной стороны.



**Рис. 2.47.** Начало *m. flexor digitorum accessorius* на сухожилии пятого пальца глубокого сгибателя пальцев шерстокрыла *C. volans*. Вид с вентральной стороны.

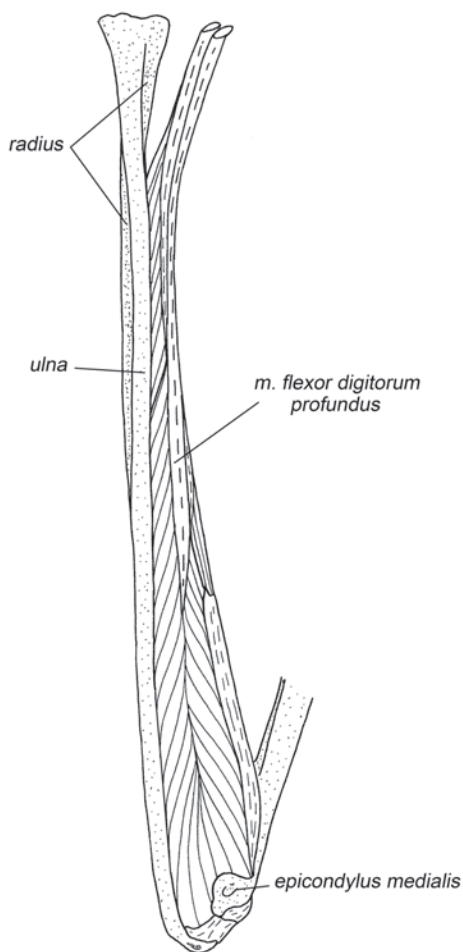
По сравнению с другими длинными сгибателями эта мышца очень слаба. Можно предположить, что этот мускул служит измерителем. Его длина напрямую зависит от продольного сдвига V конечного сухожилия глубокого сгибателя по отношению к V, а также IV и III ветвям конечного сухожилия поверхностного сгибателя. Таким образом, головка V пальца действует в качестве индикатора положения его когтя по отношению к более проксимальным фалангам. Головки же III и IV пальцев способны измерять положение этих пальцев по отношению к пятому.

**M. flexor digitorum profundus** – глубокий сгибатель пальцев (рис. 2.45–2.49, 2.5–2.54, 2.57).



**Рис. 2.48.** Мускулатура свободной конечности шерстокрыла *C. volans*. Вид с медиальной стороны, слой III.

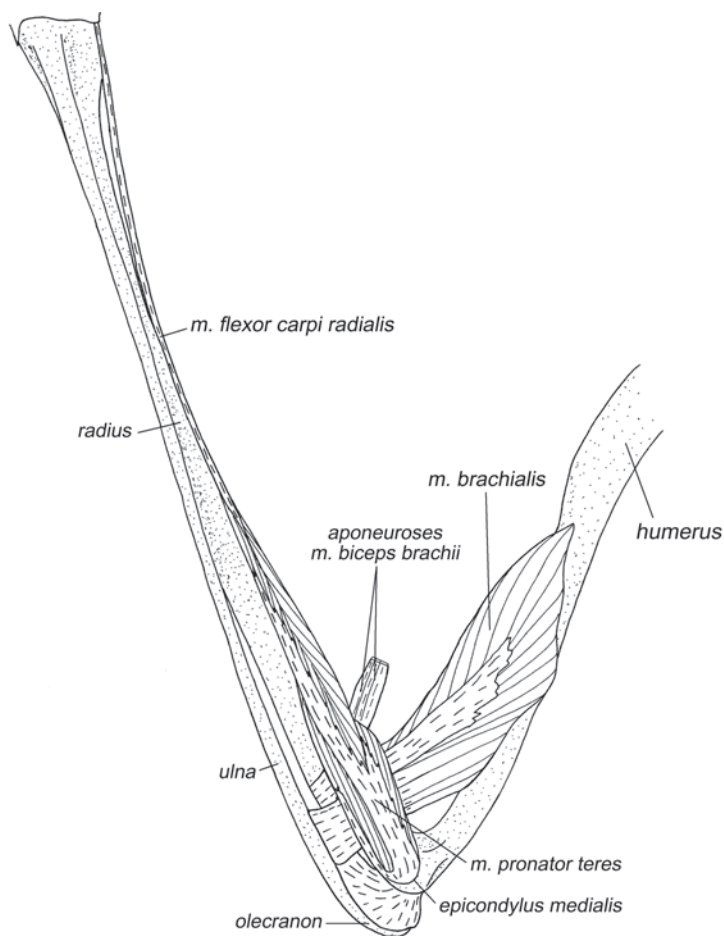
Строение глубокого сгибателя пальцев шерстокрыла уникально не только для млекопитающих, но и для всех тетрапод. Он начинается на всей ладонной поверхности предплечья (от локтевой и лучевой костей, от межкостной перепонки) и при помощи широкого апоневроза на медиальном надмышелке плеча. Плоские двоякоперистые головки упакованы параллельно друг другу и перпендикулярно поверхности предплечья. Можно выделить две головки. Одна, наиболее массивная, занимающая большую часть поверхности предплечья и надмышелка плеча, вероятно, является результатом слияния поверхностной плечевой и лучевой головок (глубокая плечевая головка, по-видимому, полностью утрачена). Волокна оканчиваются на трех независимых сухожилиях, идущих к



**Рис. 2.49.** Мускулатура свободной конечности шерстокрыла *C. volans*. Вид с медиальной стороны, слой IV.

III и IV пальцам, а одно (расположенное наиболее радиально) подразделяется на уровне поперечной связки на ветви к I и II пальцам. Вторая головка заметно меньше, ее волокна начинаются от всей доступной глубокому сгибателю поверхности локтевой кости и от апоневроза, который крепится к дистальной части надмыщелка плеча. Вероятно, по происхождению она включает в себя головку локтевого отростка, локтевую и часть поверхностной плечевой. Ее единственное дистальное сухожилие следует к V пальцу.

В области лучезапястного сустава толстые дистальные сухожилия все же связаны между собой поперечной перемычкой (рис. 2.54), которая, по-видимому, представляет собой рудимент дистальной части общей сухожильной пластины глубокого сгибателя. Поперечная связка облегает сухожилия только с дорсальной стороны и не стягивает их тесно между собой, оставляя им возможность взаимного продольного скольжения.



**Рис. 2.50.** Мускулатура свободной конечности шерстокрыла *C. volans*. Вид с медиальной стороны, слой V.

Затем каждое сухожилие направляется к соответствующему пальцу и, проследовав через колечки прободенных сухожилий и фиброзные влагалища пальцев<sup>8</sup>, оканчивается на ладонной поверхности основания когтевой фаланги.

*Мышкул управляет сгибанием всех пальцев, включая когтевые фаланги. Уникальная среди тетрапод особенность – полная раздельность сухожилий, идущих к разным пальцам (кроме пары из I и II) – позволяет шерстокрылу относительно свободно распределять мышечные усилия между когтями, в частности, «подавать» наибольшую силу не только на самый разогнутый палец, как неизбежно бывает при срощенных в своем начале дистальных сухожилиях.*

*Особую роль у шерстокрыла, по-видимому, имеет точный контроль V пальца: обслуживающее его сухожилие имеет отдельное брюшко, и только с этим сухожилием глубокого сгибателя связан добавочный сгибатель (см. выше). Вероятно, такой контроль движений особенно важен при планировании, во время которого угол сгиба пятого пальца определяет контур боковой части перепонки.*

***M. flexor carpi ulnaris*** – локтевой сгибатель запястья (рис. 2.45, 2.46, 2.51–2.56).

Начинается на ладонной и ульнарной поверхностях проксимальной половины локтевой кости и общим с глубоким сгибателем пальцев апоневрозом от медиального надмыщелка плеча. Длинное тонкое дистальное сухожилие оканчивается на основании пятой метакарпалии, прикрепляясь на своем пути к гороховидной кости.

*Сгибает предплечно-запястный сустав и участвует в супинации кисти, а также удерживает ее от медиального приведения.*

### ***Собственные мышцы кисти***

***M. abductor pollicis brevis*** – короткая отводящая мышца I пальца (рис. 2.51).

Начинается на преполлексе и хрящевой пластинке радиальной проксимальной мозоли. Оканчивается при помощи апоневроза на медиальной поверхности суставной сумки первого пястно-фалангового сустава и на конечном апоневрозе короткого сгибателя I пальца.

*Отводит медиально первый палец вместе с метакарпалией.*

***M. flexor pollicis brevis*** – короткий сгибатель I пальца (рис. 2.51, 2.52).

Начинается в основании второй и третьей метакарпалий на медиальном и поверхностном<sup>9</sup> удерживателях сгибателей, а также на преполлексе. Оканчивается при помощи апоневроза на венстромедиальной поверхности суставной сумки первого пястно-фалангового сустава.

*Сгибает первый запястно-пястный и пястно-фаланговый суставы.*

<sup>8</sup> У шерстокрыла на I пальце присутствует лишь одно фиброзное влагалище, на середине проксимальной фаланги, а на II – V пальцах по три, причем все они – тоже на проксимальной фаланге. Первое располагается практически сразу за пястно-фаланговым суставом, второе и третье – перед проксимальным межфаланговым суставом. Второе влагалище связано с сумкой пястно-фалангового сустава тонкой сухожильной перемычкой (см. рис. 2.51).

<sup>9</sup> Поверхностный удерживатель сгибателей (*r. f. superficiale*), как и у тупайи, представляет собой тонкую связку между гороховидной костью и преполлексом.

***M. flexor pollicis brevis profundus*** – глубокий короткий сгибатель I пальца (рис. 2.53–2.55).

Начинается с участием апоневроза на многоугольной кости и частично на проксимальной части медиальной межкостной мышцы второго пальца. Оканчивается на латеральной сесамовидной кости первого пястно-фалангового сустава.

*Участствует в латеральном приведении I пальца и его сгибании относительно пясти.*

***M. adductor pollicis*** – приводящая мышца I пальца (рис. 2.51–2.55).

Начинается широким веером на глубоком ладонном апоневрозе<sup>10</sup> в проксимальной половине пясти. Оканчивается при помощи апоневроза на латеральной стороне суставной сумки первого пястно-фалангового сустава.

*Приводит первый палец латерально.*

***Mm. lumbricales*** – червеобразные мышцы (рис. 2.51–2.53).

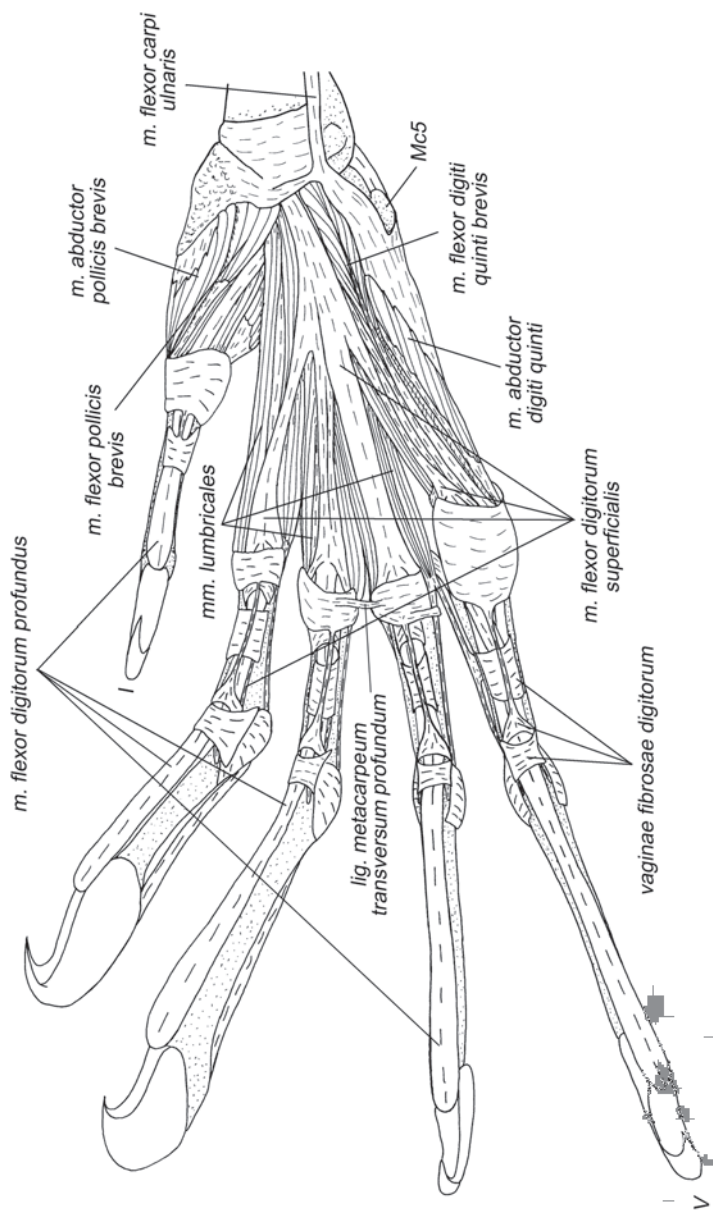
У шерстокрылов обнаружено 7 червеобразных мышц, которые, по всей видимости, образовались в результате раздвоения трех из четырех типичных для млекопитающих червеобразных мышц. Об этом свидетельствует общее начало у трех пар мышц, лежащих в промежутках между II–V пальцами, как описано ниже. Только медиальная мышца II пальца не имеет пары и начинается в месте расхождения сухожилий первого и второго пальцев глубокого сгибателя. Оканчивается она на медиальной стороне суставной сумки второго пястно-фалангового сустава и соединена тонким сухожилием с общим разгибателем пальцев. Латеральная мышца II пальца начинается на поверхности сухожилия второго пальца глубокого сгибателя пальцев в середине пясти. Оканчивается на латеральной стороне суставной сумки второго пястно-фалангового сустава и тоже связана сухожилием с общим разгибателем пальцев. Медиальная мышца III пальца начинается совместно с предыдущей. Оканчивается на медиальной стороне суставной сумки третьего пястно-фалангового сустава и тоже имеет связь с общим разгибателем. Латеральная мышца III и медиальная IV пальцев начинаются совместно на третьем и четвертом сухожилиях глубокого сгибателя. Оканчиваются обе мышцы на связке, соединяющей суставные сумки пястно-фаланговых суставов соответствующих пальцев. Каждая мышца связана посредством отдельного сухожилия с соответствующим сухожилием общего разгибателя. Латеральная мышца IV и медиальная V пальцев начинаются на соответствующих этим пальцам сухожилиях глубокого сгибателя и оканчиваются на сухожильной перемычке, связывающей соответствующие суставные сумки пястно-фаланговых суставов.

*Червеобразные мышцы у шерстокрылов сводят вместе все пястные элементы, кроме первого.*

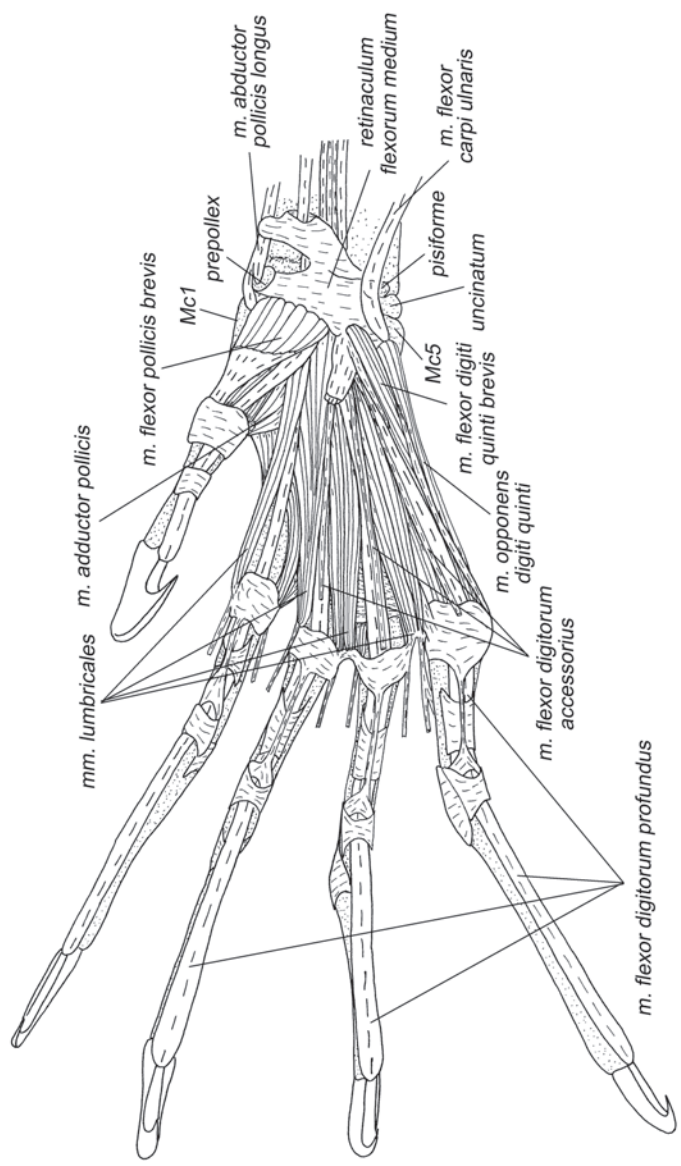
---

<sup>10</sup> Термин глубокий ладонный апоневроз (*aponeurosis palmaris profundus*) вводится нами впервые. Он начинается на дистальном крае глубокой ладонной связки (*ligamentum palmaris profundum*), имеет перпендикулярное ей и продольное по отношению к ладони направление коллагеновых волокон (рис. 2.55). Служит начальным апоневрозом для коротких аддукторов пальцев.

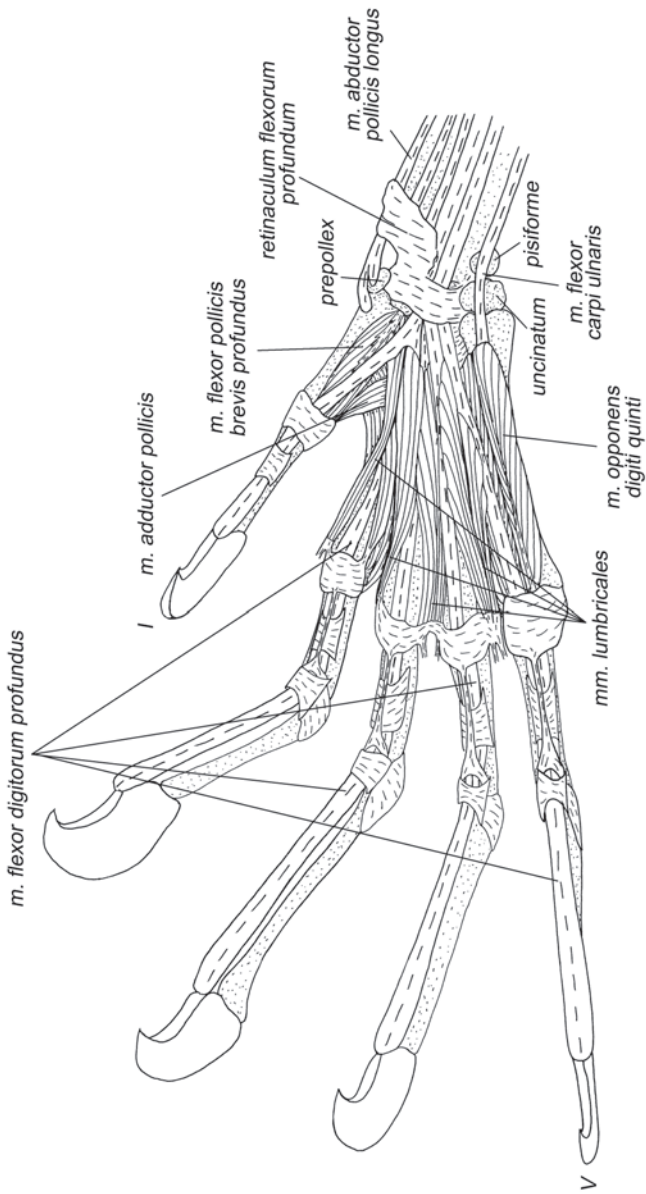




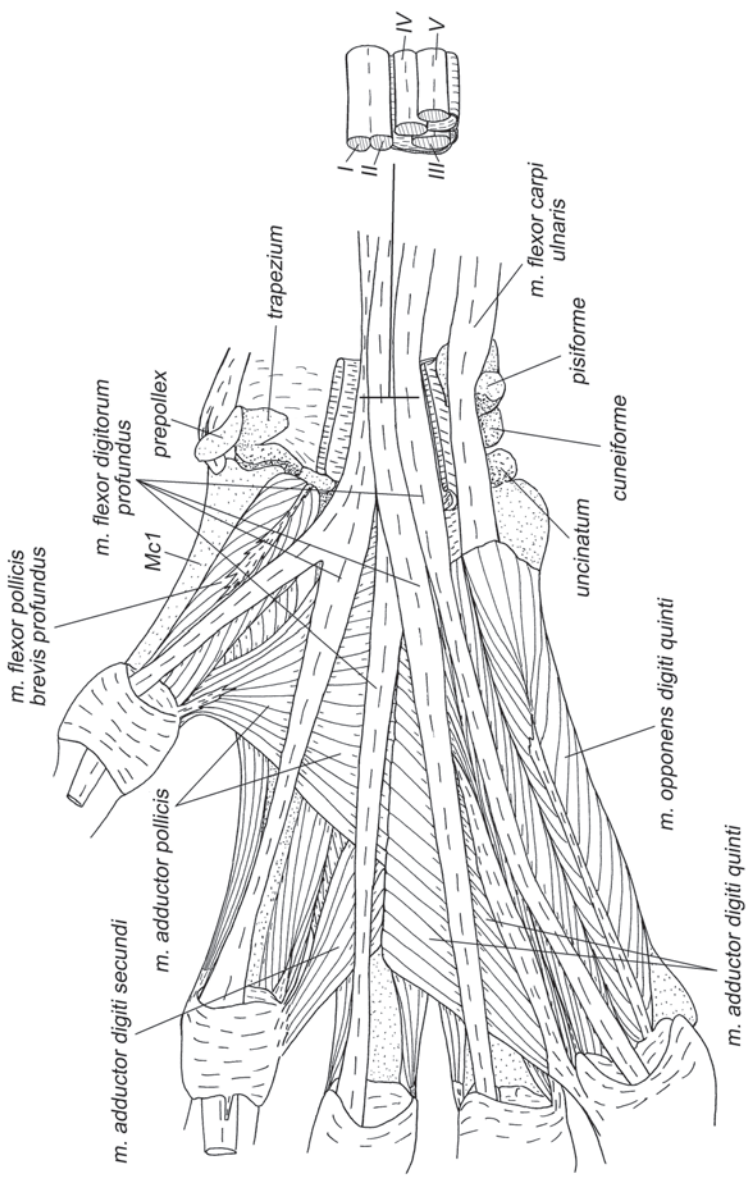
**Рис. 2.51.** Мускулатура кисти шерстокрыла *C. volans*. Вид с ventральной стороны, слой I.



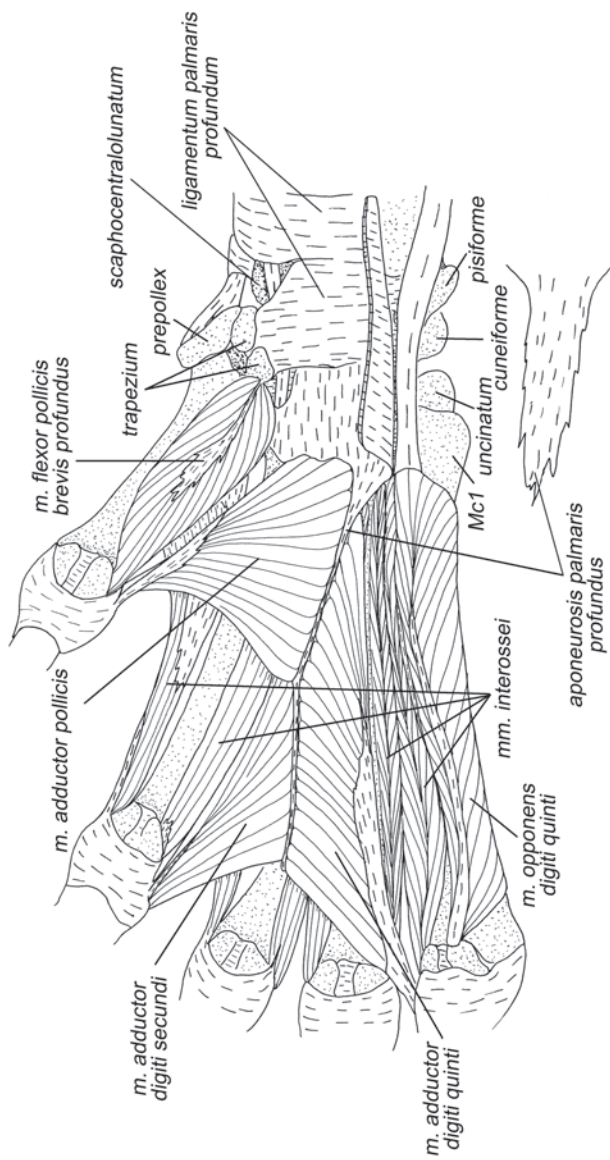
**Рис. 2.52.** Мускулатура кисти шерстокрыла *C. volans*. Вид с вентральной стороны, слой II.



**Рис. 2.53.** Мускулатура кисти шерстокрыла *C. volans*. Вид с ventральной стороны, слой III.



**Рис. 2.54.** Мускулатура кисти шерстокрыла *C. volans*. Вид с ventральной стороны, слой IV.



**Рис. 2.55.** Мускулатура кисти шерстокрыла *C. volans*. Вид с ventральной стороны, слой V.

***M. adductor digiti secundi*** – приводящая мышца II пальца (рис. 2.54, 2.55).

Начинается широким веером на глубоком ладонном апоневрозе в дистальной половине пясти, проксимальный край заходит под аддуктор первого пальца. Оканчивается с участием апоневроза на латеральной стороне суставной сумки второго пястно-фалангового сустава.

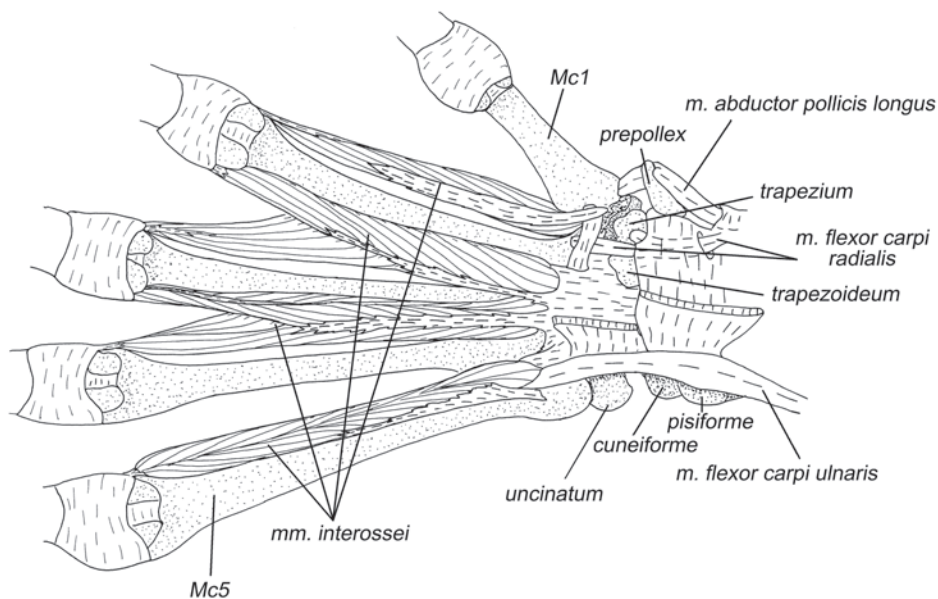
*Приводит второй палец латерально.*

***M. adductor digiti quinti*** – приводящая мышца V пальца (рис. 2.54, 2.55).

Имеет протяженное начало вдоль всего глубокого ладонного апоневроза. Оканчивается при помощи апоневроза на медиальной поверхности суставной сумки пятого пястно-фалангового сустава.

*Приводит пятый палец медиально.*

*В отличие от тупай, три вышеописанных аддуктора покрывают практически всю ладонную поверхность пясти и подходят к пястно-фаланговым суставам под значительно более крутым углом. Благодаря этому они имеют значительно большие рычаги приведения соответствующих пальцев к средней линии кисти, по сравнению, например, с тупайями, у которых эти мышцы фактически вытянуты вдоль метакарпалий. Такая топография аддукторов свидетельствует о том, что сведение пальцев у шерстокрылов в определенных ситуациях требует значительных усилий. Источником сопротивления, которое должны преодолеть аддукторы пальцев, может быть натяжение про- и плагнопатагиума, которые, при планировании стремятся развести пальцы.*



**Рис. 2.56.** Мускулатура кисти шерстокрыла *C. volans*. Вид с вентральной стороны, слой IV.

***M. flexor digiti quinti brevis*** – короткий сгибатель V пальца (рис. 2.51, 2.52).

Начинается латеральнее сухожильной пластинки поверхностного сгибателя пальцев, главным образом, на дистальном крае медиального удерживателя сгибателей и части поверхностного. Оканчивается с помощью апоневроза на вентролатеральной поверхности суставной сумки пятого пястно-фалангового сустава.

*Сгибает пятый запястно-пястный и пястно-фаланговый суставы.*

***M. abductor digiti quinti*** – отводящая мышца V пальца (рис. 2.51).

Начинается широким апоневрозом на поверхностном удерживателе сгибателей в основании пятого пальца и на проксимальной головке пятой метакарпалии. Конечный апоневроз крепится к латеральной поверхности суставной сумки пятого пястно-фалангового сустава.

*Отводит пятый палец латерально и участвует в его сгибании относительно пясти.*

***M. opponens digiti quinti*** – противопоставляющая мышца V пальца (рис. 2.52–2.55).

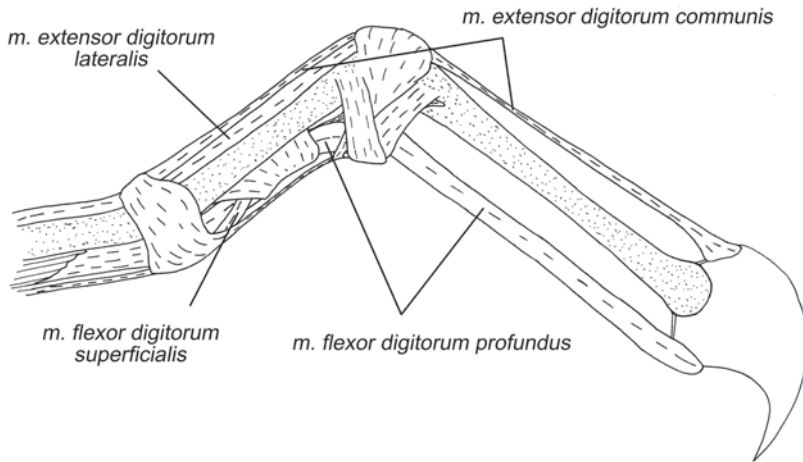
Начинается на вентролатеральной поверхности пятой метакарпалии. Оканчивается на латеральной сесамовидной кости пятого пястно-фалангового сустава при помощи апоневроза.

*Участвует в сгибании пятого пястно-фалангового сустава и отведении V пальца.*

***Mm. interossei*** – межкостные мышцы (рис. 2.44, 2.55, 2.56).

У шерстокрыла, как и у тупай, обнаружено 7 межкостных мышц. Однако они не подразделяются на ладонные и тыльные, которые мы наблюдаем у тупай.

Медиальная мышца II пальца начинается при помощи толстого сухожилия на вентролатеральной поверхности проксимальной головки первой метакарпалии и частично на многоугольной кости. Оканчивается на вентромедиальной поверхности суставной сумки второго пястно-фалангового сустава. Латеральная мышца II и медиальная III пальцев начинаются при помощи общего сухожилия от глубокого ладонного апоневроза между основаниями этих пальцев. Часть волокон берет начало на латеральной поверхности второй метакарпалии. Оканчиваются эти мышцы на одноименных сесамовидных костях пястно-фаланговых суставов соответствующих пальцев. Латеральная мышца III и медиальная IV пальцев также начинаются, главным образом, при помощи общего сухожилия на глубоком ладонном апоневрозе между третьим и четвертым пальцами и частично на латеральной поверхности третьей метакарпалии. Оканчиваются, соответственно, на латеральной стороне третьего и на медиальной стороне четвертого пястно-фаланговых суставов. Латеральная межкостная мышца IV пальца начинается на основании пятой метакарпалии при помощи общего с медиальной мышцей V пальца апоневроза. Оканчивается на латеральной поверхности четвертого пястно-фалангового сустава. Медиальная мышца V пальца начинается там же и на глубоком ладонном апоневрозе. Оканчивается на медиальной поверхности пястно-фалангового сустава пятого пальца и посылает добавочное сухожилие, которое тянется вдоль медиальной поверхности пятого пальца и объединяется с сухожилием латерального разгибателя перед межфаланговым суставом.



**Рис. 2.57.** Дистальные сухожилия сгибателей и разгибателей пальцев шерстокрыла *C. volans*. Вид сбоку, пятый палец.

*Межкостные мышцы сводят вместе все метакарпали, за исключением первой.*

### **Мускулатура летательной перепонки**

***M. coracocutaneus*** – коракоидно-кожная мышца (рис. 2.24, 2.25, 2.30, 2.31).

Эта мышца образована тонким пучком очень длинных волокон. Они начинаются на каудальной стороне основания коракоидного отростка, выходят из-под грудной мышцы и позади передней конечности тянутся внутри летательной перепонки к ее латеральному краю. От основного пучка в дистальной его половине отходят в разные стороны многочисленные волокна, оканчивающиеся в коже.

*Безусловно, эта мышца участвует в управлении натяжением перепонки в полете. Но самое главное – это, вероятно, единственная скелетная мышца, которая собирает перепонку, подтягивая ее к телу, что особенно важно при беге животного.*

***M. tensor propatagialis***<sup>11</sup> – натяжитель пропатагиума (рис. 2.42)

Волокна мускула располагаются в коже пропатагиальной части перепонки и собираются на общее сухожилие, которое крепится к скелету в двух точках: к медиальной поверхности суставной сумки первого пястно-фалангового сустава и к проксимальной головке первой метакарпалии.

*Управляет натяжением пропатагиума.*

<sup>11</sup> Это название вводится нами впервые.



### Глава 3.

## МОРФОЛОГИЯ ПЕРЕДНИХ КОНЕЧНОСТЕЙ РУКОКРЫЛЫХ

Из всех изученных нами групп млекопитающих наиболее полно в литературе отражены особенности морфологии рукокрылых. Строению скелетно-мышечной системы отдельных видов или сравнению таковой у разных групп рукокрылых посвящено довольно много работ, вышедших во второй половине прошлого века (Vaughan, 1959, 1966, 1970a,b; Vaughan, Bateman, 1970; Norberg, 1970, 1972; Ковтун, 1970, 1976, 1977, 1978; Altenbach, 1979; Hermanson, Altenbach, 1983, 1985; Foehring, Hermanson, 1984). Основное внимание уделялось экологической интерпретации морфологических особенностей отдельных представителей отряда или сравнению их с птицами, но не с другими млекопитающими.

Хотя в литературе, затрагивающей происхождение рукокрылых, и тупайи, и шерстокрылы нередко фигурируют в качестве их ближайших родственников, а иногда и в качестве образов гипотетических предков, исследований, посвященных анализу скелетно-мышечной системы рукокрылых в сравнении с представителями этих отрядов Archonta практически нет. Встречаются лишь отдельные работы, которые посвящены сравнению летающих и планирующих млекопитающих и затрагивают, как правило, частные вопросы, например, строение мускулатуры летательной перепонки рукокрылых и шерстокрылов (Thewissen, Vabcock, 1993) или иннервацию перепонки у летучих мышей и летяг (Ковтун, 1984).

Для описания мускулатуры нами проанатомированы 6 экземпляров 4-х видов рукокрылых (*Cynopterus sphinx*<sup>1</sup>, *Rousettus aegyptiacus*<sup>2</sup>, *Rhinolophus ferrumequinum* (3 экз.)<sup>3</sup> и *Hipposideros larvatus*<sup>4</sup>), относящихся к 2-м подотрядам и 3-м семействам (Chiroptera: Pteropodidae, Rhinolophidae, Hipposideridae). Кроме того, отдельные мышцы отпрепарированы у *Lavia frons*<sup>5</sup> и *Chaerephon pumilus*<sup>6</sup> (Chiroptera: Megadermatidae, Molossidae). Все экземпляры для анатомирования предоставлены ЗММУ.

Мы приводим обобщенные описания с учетом данных других авторов (Macalister, 1872; Vaughan, 1959; Norberg, 1970, 1972; Ковтун, 1978; Strickler, 1978 и др.) по разным группам рукокрылых.

Описание костей проведено на синдесмологических препаратах, полученных в результате анатомирования мускулатуры; также использованы сухие ске-

---

<sup>1</sup> s-165073.

<sup>2</sup> s-177963.

<sup>3</sup> s-169457, s-169458, s-169577.

<sup>4</sup> s-172576.

<sup>5</sup> s-184319.

<sup>6</sup> б/н.

леты следующих видов рукокрылых: *Rousettus aegyptiacus*<sup>7</sup>, *Pteropus lylei*<sup>8</sup>, *Pteropus tonganus*<sup>9</sup>, *Cynopterus sphinx*<sup>10</sup>, *Rhinolophus ferrumequinum*<sup>11</sup>, *R. borneensis*<sup>12</sup>, *Hipposideros armiger*<sup>13</sup>, *Myotis blythi*<sup>14</sup>, *Vespertilio superans*<sup>15</sup> из коллекции ЗММУ и кафедры Зоологии позвоночных Биологического факультете МГУ им. Ломоносова.

Подвижность суставов описана на основании исследования уже упомянутых синдесмологических препаратов, а также свежих трупов рукокрылых фауны Подмоскovie ( *Myotis daubentonii*, *Myotis dasycneme*, *Plecotus auritus*, *Eptesicus nilsoni*) и двух тропических видов (*Rousettus aegyptiacus*, *Carollia perspicillata*). Помимо синдесмологических препаратов, движения элементов плечевого пояса исследовали с помощью рентгеноскопии полета египетской летучей собаки (*R. aegyptiacus*). Нами получено более 5000 видеок кадров животного в полете. В одной серии съемок машущее крыльями животное держали за задние ноги, в другой на его шею надевали ошейник с поводком. Поводок держали натянутым, чтобы крылан оставался в кадре. Выполненная параллельно с рентгеносъемкой скоростная серийная фотосъемка показала, что на поводке крылан совершает максимально «глубокие» взмахи, которые характерны для «нагруженного» полета (например, после питания или при зависании около источника пищи).

### Летательная перепонка

Летательная перепонка рукокрылых очень тонка и практически лишена волосяного покрова. Как и у шерстокрылов, в перепонку заходят волокна нескольких скелетных мышц. Кроме того, у рукокрылых она имеет и хорошо развитые собственные мышцы.

Название частей перепонки почти такое же, как у шерстокрылов: передняя – пропатагиум, средняя – плагиопатагиум и задняя – уропатагиум (рис. 2.1 *b*). Однако форма их заметно отличается. Кроме плагиопатагиума в средней части крыла рукокрылых принято выделять хиропатагиум (*chiropatagium*), образованный кистью. В отличие от шерстокрылов, I палец в перепонку не включен. Узкий пропатагиум не крепится к голове. Уропатагиум хорошо развит у многих рукокрылых, его относительные размеры могут даже превышать таковые у шерстокрылов (например, у большинства *Vespertilionidae*). Однако у ряда летучих мышей, даже имеющих длинный хвост, уропатагиум почти полностью исчез или сильно уменьшен (например, у *Emballonuridae*, *Molossidae* и др.), а у мно-

---

<sup>7</sup> s-180590.

<sup>8</sup> s-167611.

<sup>9</sup> s-95402.

<sup>10</sup> s-165407.

<sup>11</sup> s-168245.

<sup>12</sup> s-167564.

<sup>13</sup> s-167563.

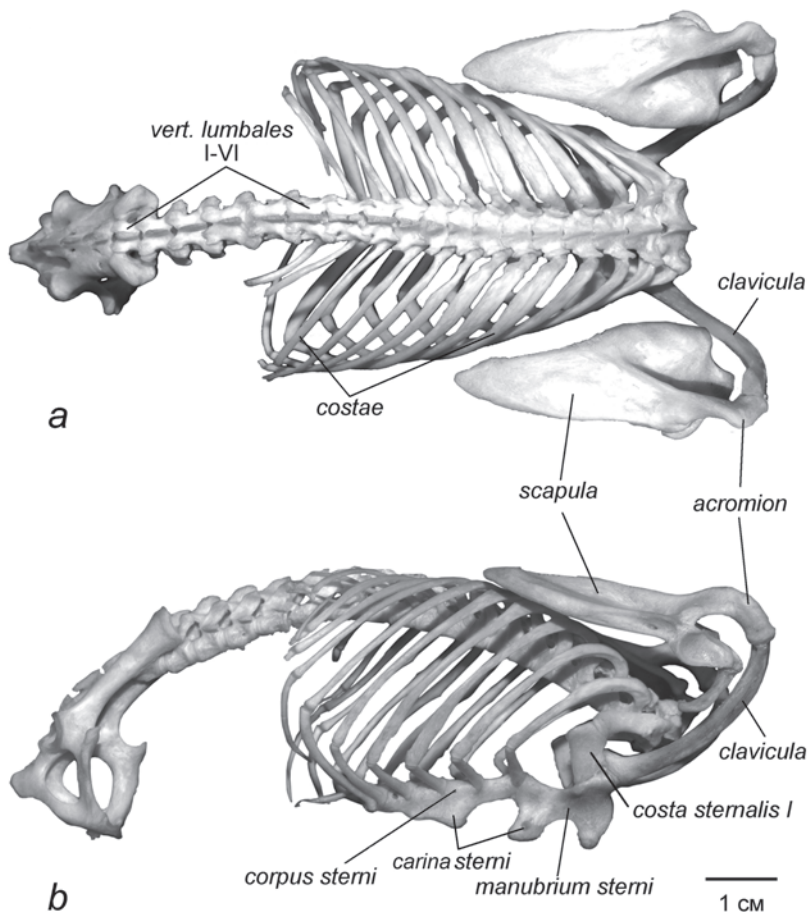
<sup>14</sup> s-175745.

<sup>15</sup> б/н.

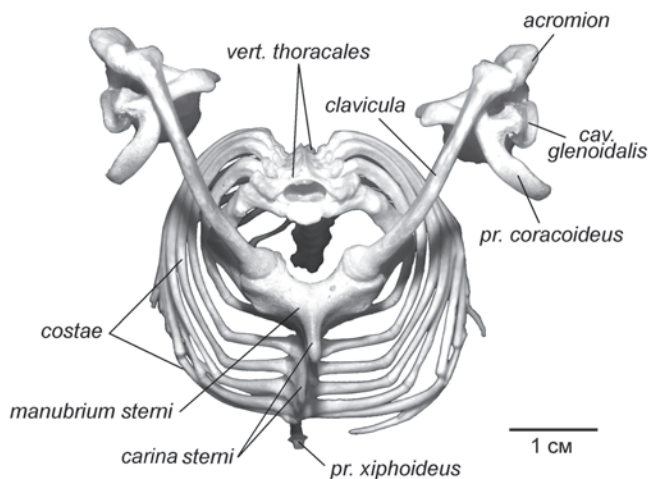
гих рукокрылых редуцирован и хвост (например, Pteropodidae, некоторые Phyllostomidae). Нужно отметить, что исчезновение хвоста не всегда влечет за собой полную утрату задней части перепонки. Например, у ложных вампиров (Megadermatidae), несмотря на полное отсутствие хвоста, уropатагиум хорошо развит и напрямую соединяет левую и правую задние конечности.

### Скелет

Положение элементов плечевого пояса рукокрылых значительно отличается от такового у наземных quadrupедальных млекопитающих. Из парасагиттального положения лопатки рукокрылых переместились на спинную сторону тела, где лежат во фронтальной плоскости (рис. 3.1, 3.2). В связи с этим изменилось и



**Рис. 3.1.** Осевого скелета крылана *Pteropus lylei* с плечевым поясом.  
 a. Вид с дорсальной стороны.  
 b. Вид сбоку.

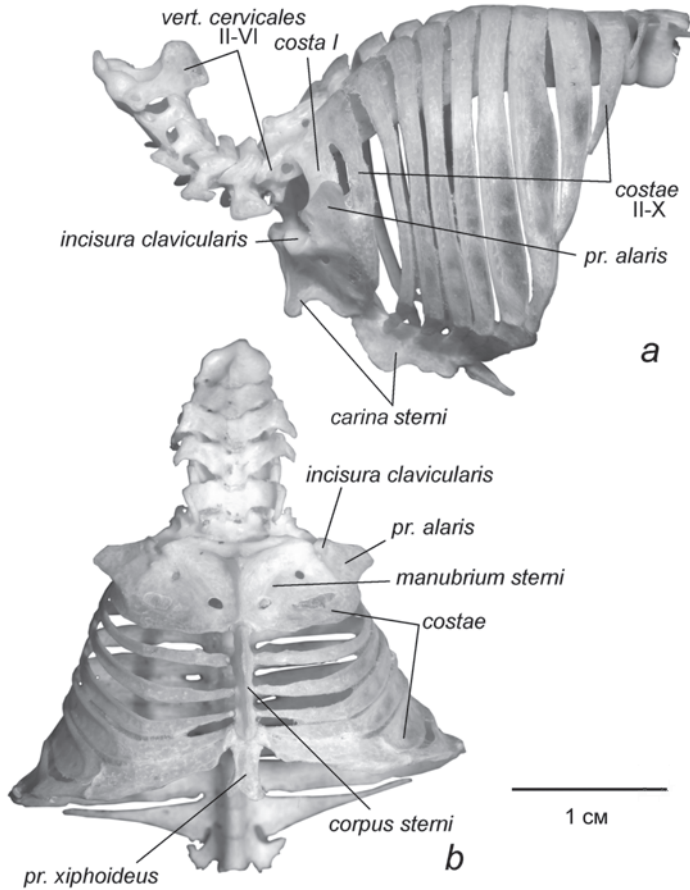


**Рис. 3.2.** Осевой скелет крылана *P. lylei* с плечевым поясом. Вид спереди.

расположение ключиц – они, напротив, из фронтальной плоскости переориентировались в парасагитальную (рис. 3.1, 3.2). Дистальный конец ключицы соединен с акромиальным отростком лопатки, а проксимальный конец погружен в ключичную суставную ямку (*incisura clavicularis*) (рис. 3.2). В образовании этой ямки участвуют рукоятка грудины (*manubrium sterni*) и грудинный сегмент первого ребра (*costa sternalis*) (рис. 3.1 *b*). Большинство авторов (Norberg, 1970, Vaughan, 1959) называют этот элемент «first costal cartilage», хотя грудинный сегмент первого ребра у всех рукокрылых окостеневает. Кроме того, применительно к подковоносам некоторые авторы (Ковтун, 1978, Strickler, 1978) не считают этот элемент ребром, а полагают его разросшейся частью грудины, по видимому, на том основании, что у этих летучих мышцей он срастается с грудной и образует своеобразный крыловидный вырост (*processus alaris costae sternalis*<sup>16</sup>) (рис. 3.3), отходящий от ребра дорсальнее ключичной суставной ямки. Однако у молодых подковоносов между грудной и крыловидным отростком заметен шов, соответствующий грудино-реберному сочленению, и, кроме того, на этом отростке у подковоносов начинается подключичная мышца (*m. subclavius*), типичным местом крепления которой у других рукокрылых является как раз грудинный сегмент первого ребра.

Поскольку лопатки у рукокрылых лежат во фронтальной плоскости на спинной стороне тела, в литературе по морфологии этих животных обычно употребляются обозначения краев и плоскостей лопатки, принятые в анатомии человека, а не квадрупедальных млекопитающих (Vaughan, 1959, 1966, 1970a,b; Norberg, 1970, 1972; Ковтун, 1970, 1976, 1977, 1978). Дорсальный край лопатки у рукокры-

<sup>16</sup> Это название вводится нами впервые.



**Рис. 3.3.** Осевой скелет листоноса *Hipposideros armiger*.

*a.* Вид сбоку.

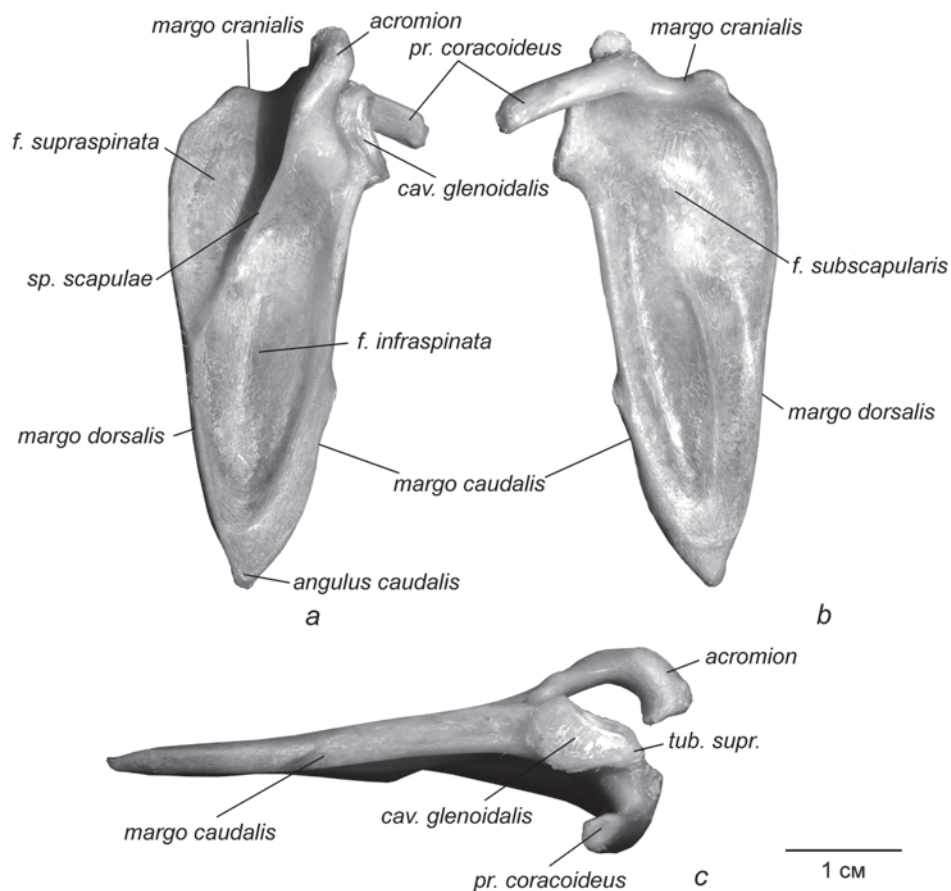
*b.* Вид с вентральной стороны.

рыхлых обычно называют позвоночным (медиальным), а каудальный, соответственно, латеральным. В свою очередь, латеральную поверхность лопатки у рукокрылых принято называть дорсальной, а медиальную – вентральной (реберной). Хотя такие термины указывают на действительную ориентацию лопатки, в нашем описании мы будем использовать номенклатуру, принятую для квадрупедальных млекопитающих, что позволит яснее проследить преемственность на фоне переориентации.

**Лопатка** рукокрылых треугольная, с сильно вытянутой назад заостренной частью (рис. 3.4 *a, b*, 3.6 *a, b*). Более того, площадка дорсокаудального угла надстроена за счет дополнительного окостенения, по-видимому, образовавшегося

из надлопаточного хряща. Шов между дополнительным окостенением и телом лопатки хорошо заметен у молодых крыланов (рис. 3.5). Интересной специфической особенностью лопатки рукокрылых является четко выраженный, а не скругленный как у большинства млекопитающих, дорсокраниальный угол.

У летучих мышей, в отличие от крыланов, латеральная поверхность лопатки имеет более сложный рельеф (рис. 3.6 *a, b*). Каудальнее заостренной ямки практически у всех видов *Microchiroptera* формируется дополнительная широкая площадка, которая отделена от заостренной ямки невысоким дополнительным гребнем. В литературе ее обычно называют заднелатеральной фасеткой. Ее поверхность занята началом большой круглой мышцы, которая у крыланов начинается непосредственно от каудального края лопатки. Таким образом, заднелатеральную фасетку можно рассматривать как расширенный и развернутый наружу ка-



**Рис. 3.4.** Лопатка крылана *Pteropus tonganus*. Правая конечность.

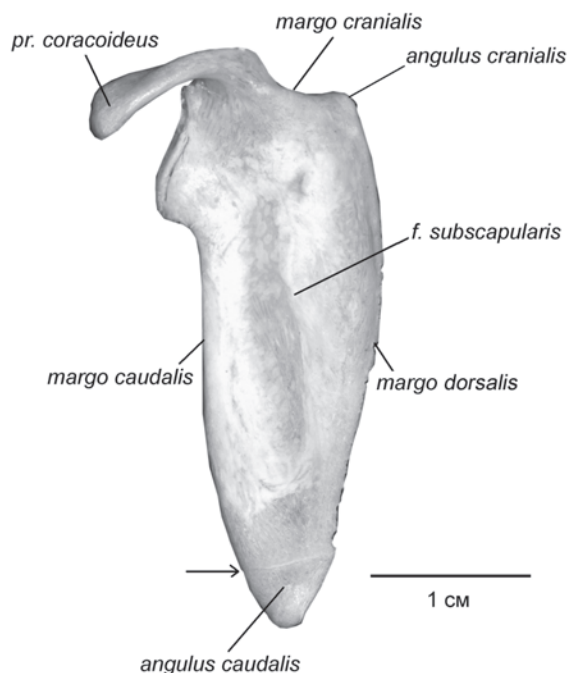
*a.* Латеральная поверхность.

*b.* Медиальная поверхность.

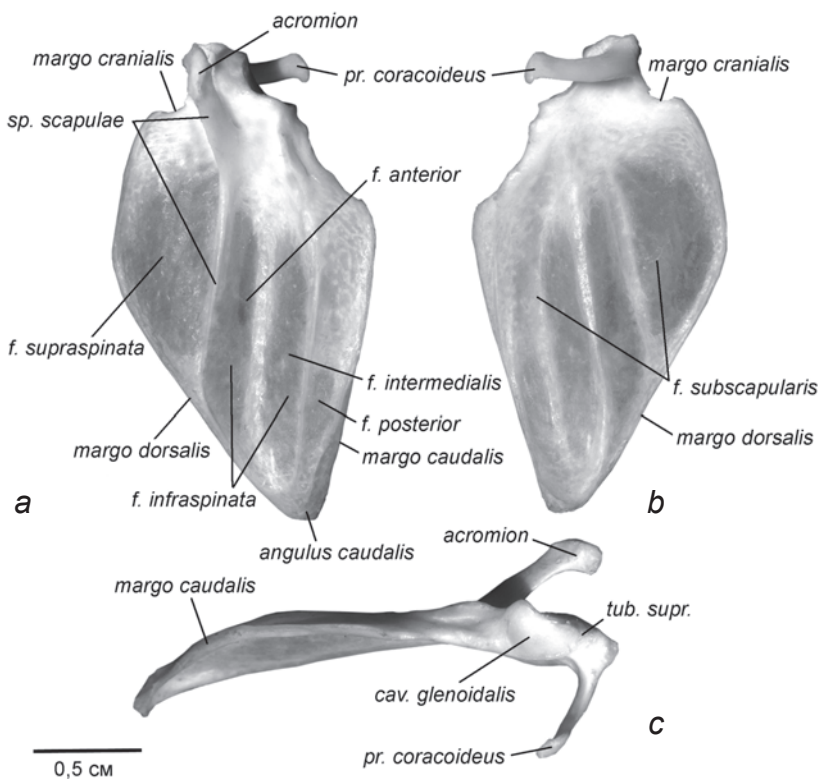
*c.* Вид сбоку.

удальный край. Кроме того, у некоторых видов летучих мышей дно собственно заостренной ямки не плоское, а образует глубокий желоб, параллельный ости; скакты этого желоба часто называют переднемедиальной и промежуточной фасетками (Strickler, 1978, Ковтун, 1978). Согласно принятой в нашей работе номенклатуре краев и поверхностей лопатки (по образцу квадрупедальных млекопитающих) мы будем использовать для них следующие названия, соответственно: передняя фасетка (*facies anterior*) и промежуточная фасетка (*facies intermedialis*). Упомянутую выше заднемедиальную фасетку, не относящуюся к заостренной ямке, мы будем называть задней фасеткой (*facies posterior*).

Предостная ямка лопатки у всех рукокрылых по своим размерам значительно уступает заостренной. Это особенно заметно при сравнении с наземными квадрупедальными млекопитающими, например, с тупайями, у которых предостная ямка, наоборот, значительно превосходит заостренную (рис. 1.2 а). Ость лопатки сравнительно низка, хотя акромиальный отросток высокий (рис. 3.4 с, 3.6 с). Коракоидный отросток гипертрофирован. Гленоидная впадина подразделяется на две части. Задняя, формирующая основную часть суставной поверхности – округлая или овальная, а передняя, образованная надсуставным бугром – узкая, вытянутая. Снаружи от суставной впадины на латеральной поверхности лопатки у некоторых групп рукокрылых развивается дополнительная сочленовная площадка для контакта с большим бугром плечевой кости.



**Рис. 3.5.** Лопатка молодого крылана *P. lylei*, правая, медиальная поверхность. Стрелкой обозначен шов между дополнительным окостенением и телом лопатки.



**Рис. 3.6.** Лопатка листоноса *H. armiger*. Правая конечность.

*a.* Латеральная поверхность.

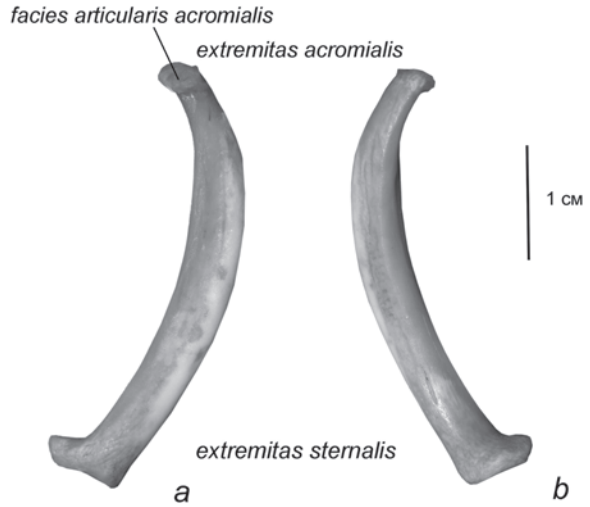
*b.* Медиальная поверхность.

*c.* Вид сбоку.

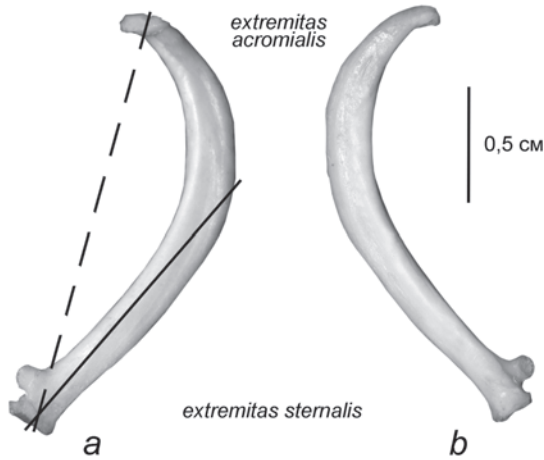
**Ключица** у рукокрылых имеет саблевидную (рис. 3.7), а у некоторых видов почти Г-образную (рис. 3.8) форму. Она практически плоская у летучих мышей, для которых полет единственный способ локомоции, и округлая в сечении у менее специализированных в этом отношении видов, в первую очередь, у крыланов. Грудинный конец ключицы расширяется, образуя головку. Очертания ее уплощенной суставной поверхности могут быть различными, от вытянутых до практически круглых. У некоторых подковоносообразных на заднелатеральной поверхности грудинного конца ключицы имеется плоский выступ (рис. 3.8), образующий дополнительный упор в крыловидный отросток. Уплощенная крадио-каудально дистальная часть ключицы отогнута назад. У крыланов на этом конце обычно имеется суставная поверхность, которая упирается в соответствующую ей суставную поверхность акромиального отростка. У исследованных нами летучих мышей подобных суставных поверхностей не обнаружено.

**Плечевая кость** длинная, имеет хорошо выраженные большой и малый бугры с отчетливыми шейками (рис. 3.9, 3.10). От каждого бугра в дистальном на-





**Рис. 3.7.** Ключица крылана *P. tonganus*. Правая конечность.  
*a.* Вид с латеральной стороны.  
*b.* Вид с медиальной стороны.



**Рис. 3.8.** Ключица листоноса *H. armiger*. Правая конечность.  
*a.* Вид с латеральной стороны.  
*b.* Вид с медиальной стороны.

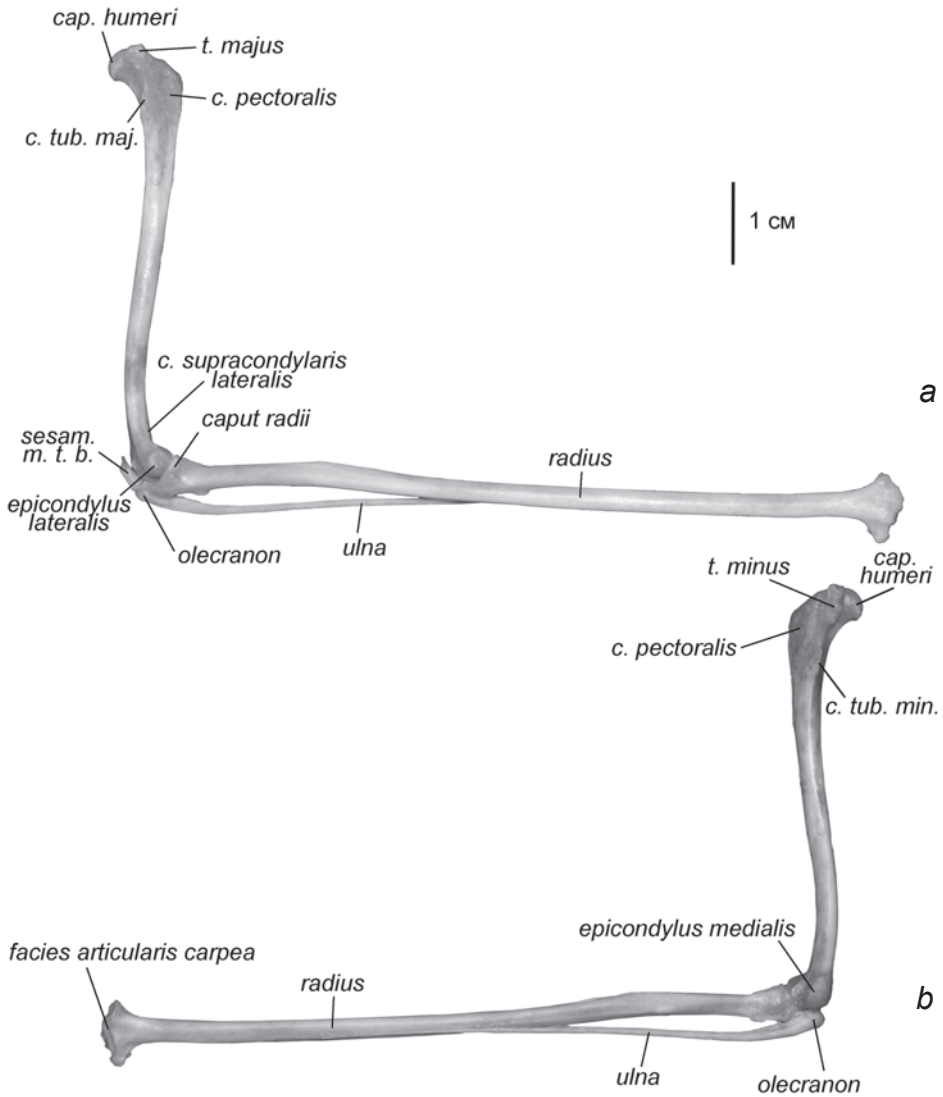
— продольная ось ключицы,  
 - - - продольная ось прямой проксимальной части ключицы.

правлении тянется высокий гребень. Гребень малого бугра достигает наибольшей высоты в месте прикрепления большой круглой мышцы. Этот участок М.Ф. Ковтун (1978) не совсем удачно, на наш взгляд, называет «шиповидным выступом», хотя в его форме нет ничего, напоминающего шип (рис. 3.10 *c, f*). Мы не используем для него специального названия. Хорошо он выражен лишь у некоторых таксонов рукокрылых, например, у подковоносов (*Rhinolophidae*).

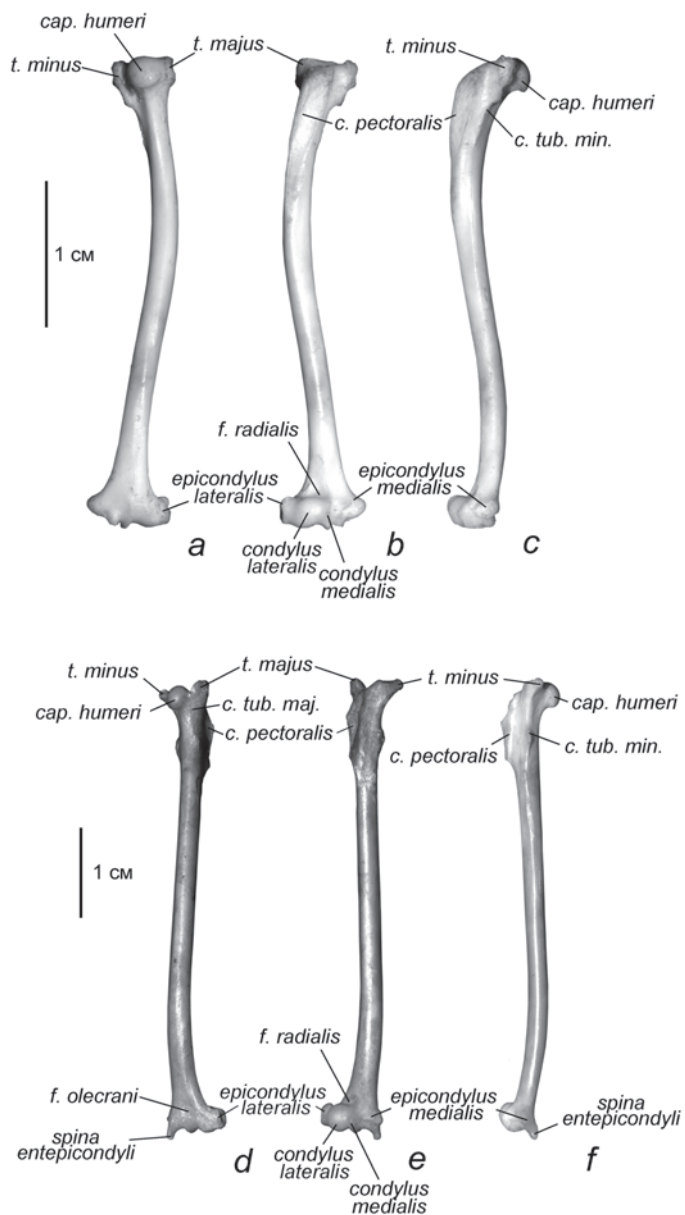
Пекторальный гребень у всех рукокрылых очень хорошо развит.

Крупный медиальный надмышелок плечевой кости по своим размерам значительно превосходит латеральный. Кроме того, у представителей некоторых

семейств летучих мышей (например, Mormoopidae, Molossidae, Rhinolophidae) на медиальном надмышелке развивается специфичный вырост – шиповидный отросток, или ость медиального надмышелка (*spina entepicondyli*), служащий дополнительным местом для начала мышц ладонной поверхности предплечья (сгибателей). Как предполагает Т. Воган (Vaughan, 1959, 1970a), благодаря шиповидному отростку точка начала локтевого сгибателя запястья при сгибе лок-



**Рис. 3.9.** Плечо и предплечье крылана *Rousettus aegyptiacus*. Правая конечность.  
*a.* Вид с латеральной стороны.  
*b.* Вид с медиальной стороны.



**Рис. 3.10.** Плечо рукокрылых. Правая конечность.

*a.* Вид сзади, *Cynopterus sphinx*.

*b.* Вид спереди, *C. sphinx*.

*c.* Вид с медиальной стороны, *C. sphinx*.

*d.* Вид сзади, *H. armiger*.

*e.* Вид спереди, *H. armiger*.

*f.* Вид с медиальной стороны, *H. armiger*.

тевого сустава удаляется от конечной точки крепления мускула, и он без сокращения волокон автоматически сгибает пятый палец опосредовано через гороховидную кость. Эту точку зрения мы более детально обсудим в разделе, посвященном мускулатуре.

Гребни надмышцелков почти не заметны.

Практически вся передняя сочленовная поверхность дистального эпифиза образована латеральным мышцелком, медиальный мышцелок развит очень слабо (рис. 3.10 *b, e*). На задней поверхности эпифиза имеется борозда, по которой скользит локтевой отросток локтевой кости.

**Локтевая кость** редуцирована и прирастает к лучевой в средней части предплечья (рис. 3.9). В проксимальной части срастания нет, но участие локтевого отростка в локтевом суставе невелико; он сохраняется, главным образом, в качестве места прикрепления дистального сухожилия трехглавой мышцы плеча.

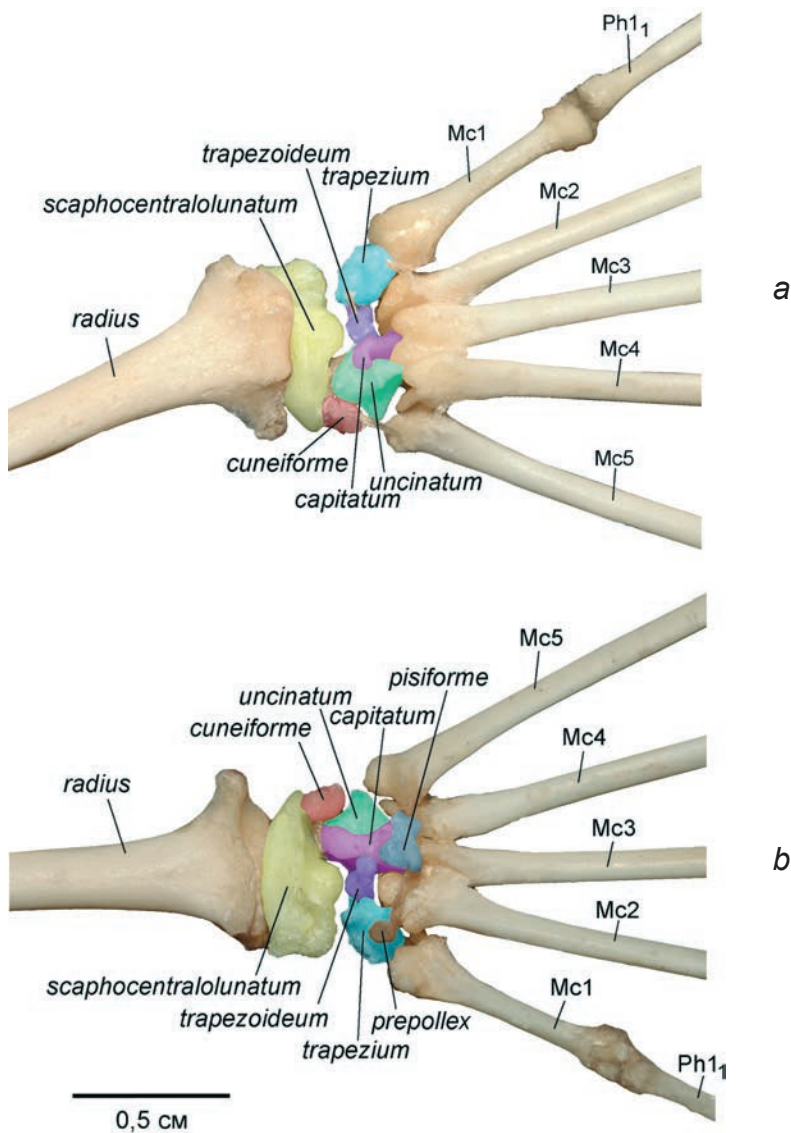
**Лучевая кость**, наоборот, полноценно развита и вдвое длиннее плечевой. Она практически вытеснила локтевую кость из локтевого сустава и в результате сочленяется не только с латеральным мышцелком плечевого сустава, но и с медиальным – при помощи площадки на специфически расширенном медиальном крае ее суставной ямки (*fovea articularis*). Ближе к дистальному концу округлая в сечении лучевая кость несколько уплощена дорсовентрально. Ее дистальный эпифиз расширен. Запястная суставная поверхность (*facies articularis carpea*) представляет собой глубокую выемку, вытянутую латеро-медиально (рис. 3.9 *b*); в нее погружена ладьевидно-центрально-полулунная кость. Дорсальная поверхность дистального эпифиза образует полку, нависающую над лучезапястным суставом и имеющую на верхней стороне ряд бугорков (рис. 3.9 *a*). Между этими бугорками проходят сухожилия разгибателей кисти. Вентральная поверхность эпифиза аналогичной полки не образует и лишена бугорков.

**Запястье** рукокрылых образовано таким же набором костей, как и у шерстокрылов (рис. 3.11, табл. 1), однако, расположение их несколько отличается. Гороховидная кость, лежащая обычно в проксимальном ряду, у рукокрылых переместилась в дистальный ряд и лежит на вентральной поверхности головчатой кости. А. Макалистер (Macalister, 1872) даже называл гороховидную кость поперечным отростком головчатой кости.

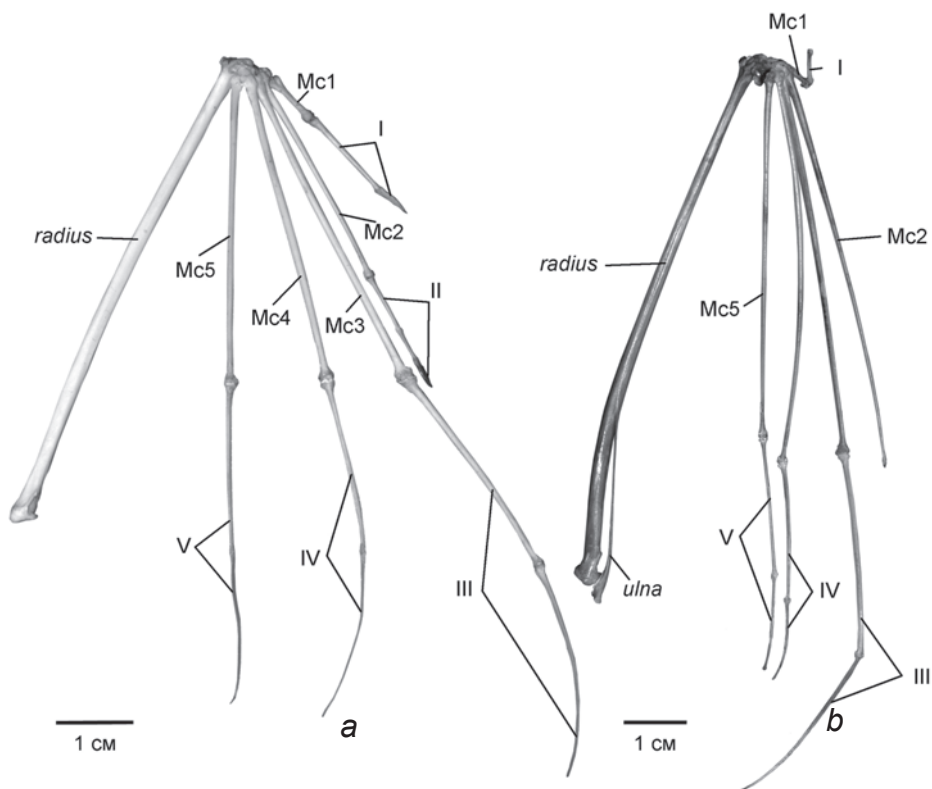
В проксимальном ряду остались очень крупная ладьевидно-центрально-полулунная кость и небольшая клиновидная. Дистальный ряд образован многоугольной, трапециевидной, головчатой и крючковидной костями. В пределах отряда рукокрылых форма костей запястья варьирует. Это показывают как наши исследования, так и данные других авторов (например, Vaughan, 1959; Norberg, 1970, 1972 и др.). Описание тех особенностей костей запястья, которые обусловили специфику лучезапястного, среднелучезапястного и запястно-пястных суставов, будет дано в разделе, посвященном строению суставов рукокрылых.

**Предпервый палец** хотя и крайне невелик, но всегда присутствует. Он располагается на вентральной поверхности медиального края запястья. Поскольку на фоне глубоких преобразований кисти рукокрылых, направленных на максимальное снижение массы крыла, эта косточка сохраняется, можно предположить, что ее роль весьма велика. Вероятно, такую значимость предпервому паль-

цу могут придавать две выполняемые им функции. Во-первых, благодаря своему вентральному положению, он создает рычаг для мышцы, сгибающей пятый палец (*m. abductor digiti quinti*). Во-вторых, совместно с гороховидной костью он образует канал, в котором проходят сухожилия длинных сгибателей.



**Рис. 3.11.** Запястье крылана *C. sphinx*. Правая конечность.  
*a.* Дорсальная поверхность.  
*b.* Вентральная поверхность.



**Рис. 3.12.** Предплечье и кисть рукокрылых. Правая конечность, вид с дорсальной стороны.  
*a.* Крылан *C. sphinx* (без локтевой кости).  
*b.* Листонос *H. armiger*.

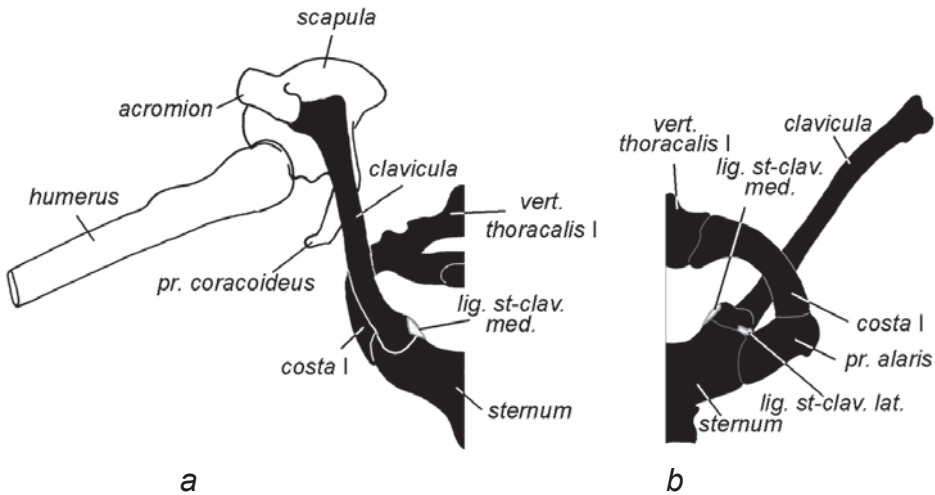
Вторая – пятая **метакарпалии** вносят заметный вклад в удлинение кисти (рис. 3.12), причем длина каждой метакарпалии значительно превосходит длину любой из фаланг. Их проксимальные головки имеют сложную асимметричную форму. Головки второй – четвертой метакарпалий снабжены специфическими лопастевидными отростками, которые вклиниваются между костями дистального ряда запястья. Первая метакарпалия не удлинена и специфических отростков не имеет.

**Фаланговая формула** рукокрылых приведена в табл. 2. Первый палец у всех рукокрылых, как обычно, насчитывает две фаланги, одна из которых когтевая. У крыланов второй палец включает три фаланги, одна из которых когтевая. Однако коготь второго пальца развит значительно слабее, чем коготь первого. У летучих мышей второй палец представлен лишь одной фалангой (проксимальной), либо вообще отсутствует (рис. 3.12 *b*). Фаланговая формула остальных трех пальцев у представителей обоих подотрядов сходна. Третий палец может иметь две или три фаланги, однако третья (когтевая), если и сохраняется, обыч-

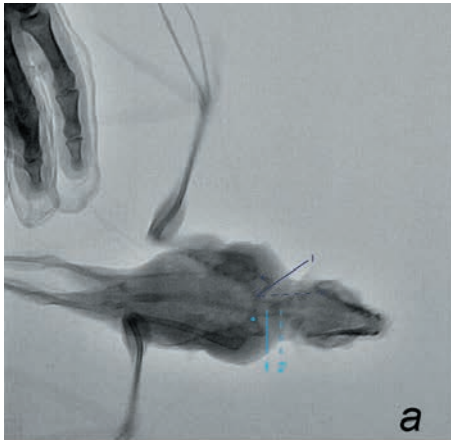
но хрящевая и очень короткая. Четвертый и пятый пальцы включают по две фаланги. Когтей на III–V пальцах у рецентных видов не бывает.

### Суставы

**Грудино-ключичное сочленение** превращено в настоящий синовиальный сустав с развитой суставной сумкой и суставным хрящом. Суставные поверхности уплощены и имеют овальные очертания. Помимо тонкой соединительнотканной сумки в суставе присутствуют две хорошо развитые связки – медиальная и латеральная – значительно ограничивающие подвижность ключицы (рис. 3.13). Одна из них, косо ориентированная медиальная грудино-ключичная связка (*ligamentum sternoclaviculare mediale*), соединяет медиальный край проксимальной головки ключицы с передним краем рукоятки грудины. Более короткая латеральная грудино-ключичная связка (*ligamentum sternoclaviculare laterale*) напрямую соединяет непосредственно примыкающие друг к другу латеральные края суставных поверхностей грудины и ключицы. В паре эти связки заметно ограничивают размыкание суставных поверхностей, оставляя, однако, определенную подвижность. Основным возможным движением в суставе является ротация ключицы вокруг продольной оси своей проксимальной части. Предел ротации определяется длиной медиальной связки, которая начинает наматываться на основание ключицы при ее поворотах. Надо отметить, что из-за изгиба дистального конца, ось прямой проксимальной части не совпадает с общей продольной осью ключицы, проходящей через ее грудинный и акромиальный концы (рис. 3.8). Помимо ротации конструкция сустава допускает небольшие от-

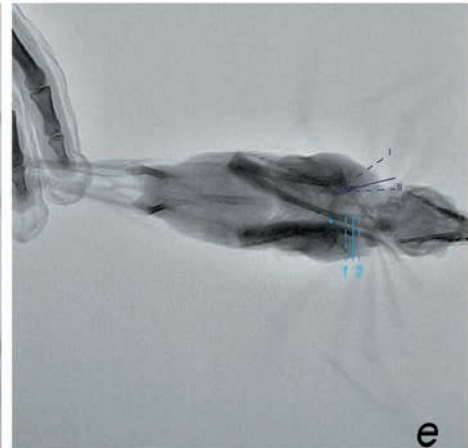
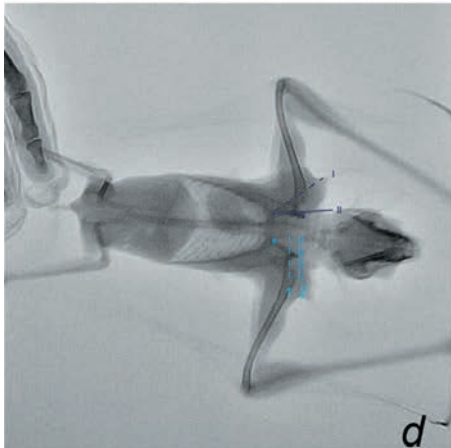
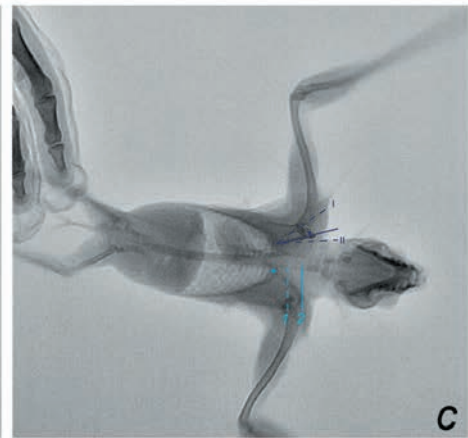
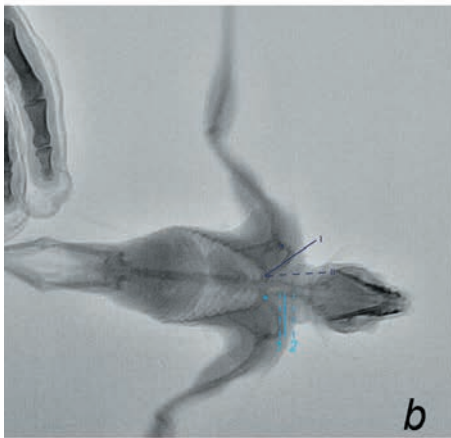


**Рис. 3.13.** Схема грудино-ключичного сустава рукокрылых. Правая конечность.  
 a. Вид спереди.  
 b. Вид изнутри грудной клетки.



Условные обозначения:

- положение продольной оси проксимальной части ключицы
- максимально-возможные латеро-медиальные отклонения ключицы (фронтальная проекция)
- ключично-акромиальный сустав
- краниальный край фронтальной проекции ключицы
- максимально-возможные кранио-каудальные отклонения ключицы (фронтальная проекция)
- грудино-ключичный сустав



**Рис. 3.14.** Рентгенограммы крылана *R. aegyptiacus*.

*a.* Ранняя стадия взмаха вниз; *b.* Поздняя стадия взмаха вниз; *c.* Начало взмаха вверх; *d.* Средняя стадия взмаха вверх; *e.* Крылья начинают движение вниз из верхнего положения.

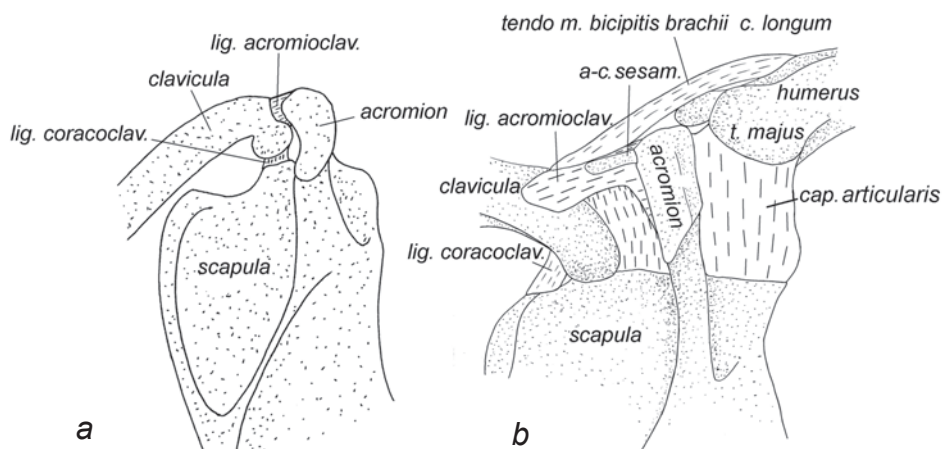


клонения ключицы. Диапазон ее реальных отклонений в полете показан на кадрах рентгеновской пленки крылана (рис. 3.14): I – максимальное латеральное отклонение, II – минимальное латеральное отклонение, 1 – минимальная протракция ключицы, ключица поднята, 2 – максимальная протракция ключицы, ключица опущена.

**Акромиально-ключичное сочленение** осуществляется двумя связками. В акромиально-ключичной связке нередко образуются сесамовидные окостенения (рис. 3.15). У различных видов длина связки варьирует. В зоне контакта с акромионом на ключице у многих видов присутствует гладкая сочленовная поверхность (*facies articularis acromialis*) (рис. 3.7 b). Манипуляции с синдесмологическими препаратами показывают, что присутствие или отсутствие гладкой сочленовной поверхности не влияет сколько-нибудь заметно на характер подвижности. Коракоидно-ключичная связка, соединяющая краниальный край основания коракоидного отростка и каудолатеральную поверхность акромиального конца ключицы, всегда хорошо развита. У подковоносообразных (*Rhinolophidae* и *Hipposideridae*) она заметно короче, чем акромиально-ключичная, т.е. акромиальный конец ключицы теснее притянут к основанию коракоидного отростка (рис. 3.15 b). Однако принципиально подвижность лопатки относительно ключицы у них не отличается от таковой у других рукокрылых.

Совместно эта пара связок ограничивает подвижность между ключицей и лопаткой, но все же оставляет возможность ротации лопатки вокруг ее собственной продольной оси и вокруг продольной оси ключицы.

**Плечевой сустав** рукокрылых в значительной степени сходен с таковым у других млекопитающих. Суставная сумка образована тонкой соединительнот-



**Рис. 3.15.** Акромиально-ключичное сочленение рукокрылых. Правая конечность, вид сверху.  
 a. Крылан *C. sphinx*.  
 b. Подковонос *Rhinolophus ferrumequinum*.

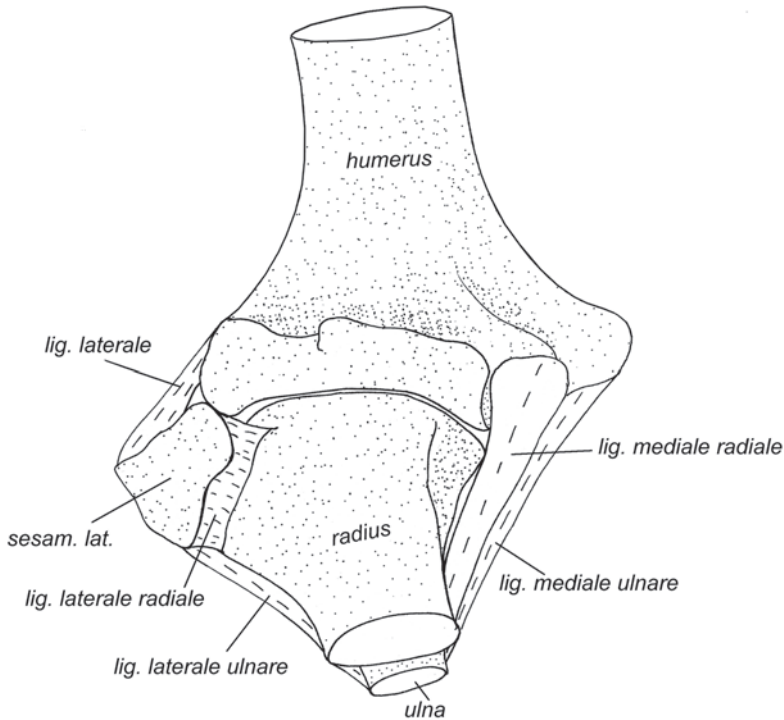
канной суставной капсулой и сухожилиями предостной, заостной и подлопаточной мышц. В плечевом суставе возможен широкий диапазон подвижности плеча: отведение/приведение, ретракция/протракция и ротация.

Детальные исследования плечевого сустава рукокрылых позволили выделить три основных типа строения (Schlosser-Sturm, Schliemann, 1995): базовый (неспециализированный), специализированный сустав с одной сочленовой поверхностью и специализированный сустав с двумя сочленовными поверхностями. При специализированном суставе первого типа гленоидная впадина и головка плечевой кости заметно вытянуты в продольном направлении, в отличие от базового типа, когда головка плечевой кости шаровидная, а соответствующая ей гленоидная впадина практически круглая. Второй тип специализированного сустава характеризуется дополнительным сочленением между плечом и лопаткой. Оно образуется за счет гипертрофии большого бугра плечевой кости, который упирается в соответствующую ему сочленовную фасетку на лопатке латеральнее гленоидной впадины. У некоторых видов, кроме того, надсуставной бугор лопатки увеличен и при сильной протракции плеча упирается в промежуток между большим и малым его буграми, выступая ограничителем этого движения (Vaughan, 1959). По данным Schlosser-Sturm, Schliemann (1995), базовый тип плечевого сустава характерен для Pteropodidae, Rhinopomatidae, Nycteridae. Специализированный сустав первого типа встречается у Noctilionidae, Mormoopidae, Emballonuridae и Megadermatidae, а специализированный сустав с двумя сочленовными поверхностями имеется у всех Vespertilionoidea, а также у Rhinolophidae, Craseonycteridae и Phyllostomidae.

**Локтевой сустав** (рис. 3.16) образован, как обычно, тремя костями: плечевой, лучевой и локтевой. Сустав имеет хорошо развитые боковые (коллатеральные) связки, которыми каждый надмышелок плеча связан с обеими костями предплечья. От медиального надмышелка плеча расходятся две связки – к лучевой кости (*ligamentum mediale radiale*) и к локтевой (*ligamentum mediale ulnare*). От латерального же надмышелка к предплечью идет одна широкая связка, которая делится на две неравные части – короткую лучевую (*ligamentum laterale radiale*) и длинную локтевую (*ligamentum laterale ulnare*) – и в точке разделения имеет крупную сесамовидную кость. Благодаря небольшой длине лучевой связки, эта кость оказывается надежно прикована напротив суставной щели и служит дополнительным местом прикрепления для разгибательной мускулатуры.

Поскольку латеральная лучевая связка подходит к радиальной стороне лучевой кости, а медиальная лучевая связка – к ульнарной, эта пара связок при малейшей пронации лучевой кости натягивается, исключая тем самым дальнейшее движение в этом направлении. В то же время, такое расположение связок не исключает некоторую супинацию. Латеральная и медиальная локтевые связки, в свою очередь, жестко фиксируют положение проксимального конца локтевой кости в локтевом суставе, исключая его боковые вывихи при сокращении мощной трехглавой мышцы плеча.

**Лучезапястный сустав** (*articulatio radiocarpea*) устроен наподобие простого шарнира (дверной петли): расширенный в латеромедиальном направлении дистальный торец локтевой кости имеет глубокий, ориентированный в том же

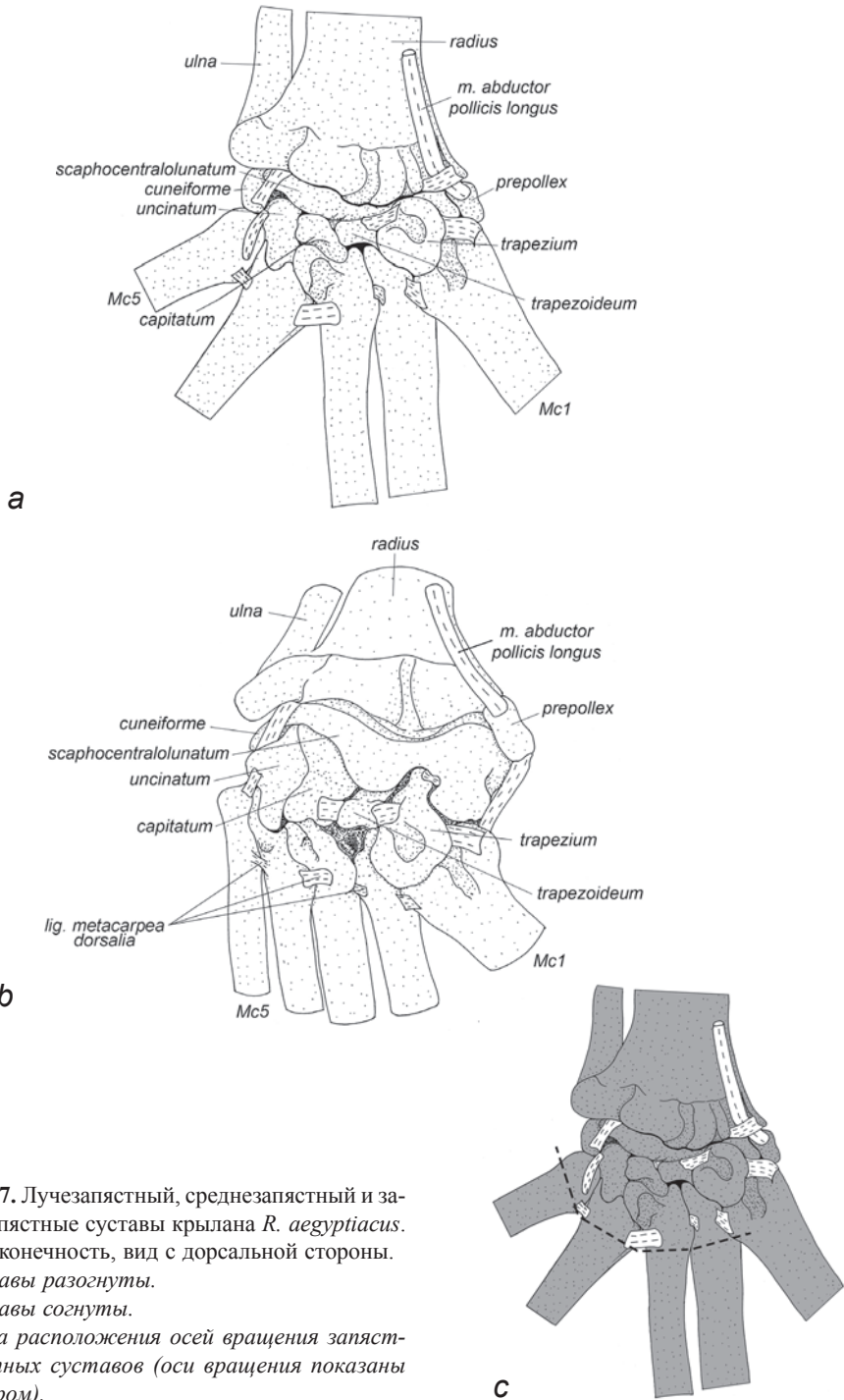


**Рис. 3.16.** Локтевой сустав крылана *C. sphinx*. Правая конечность, вид спереди.

направлении, суставной желоб, в который погружен соответствующий валик ладьевидно-центрально-полулунной кости (рис. 3.11 *a*). Благодаря такой форме, сустав допускает лишь сгибание/разгибание (без переразгибания) и очень незначительные боковые отклонения, а ротация практически исключена. Переразгибанию препятствует упор, который возникает между нависающим как козырек дорсальным краем суставного желоба лучевой кости и соответствующим выступом на дорсальной стороне ладьевидно-центрально-полулунной кости.

Диапазон сгибания в лучезапястном суставе не обеспечивает полное складывание крыла, поэтому рукокрылые отличаются высокой степенью подвижности в среднезапястном и II–V запястно-пястных суставах, которые у большинства млекопитающих относятся к тугоподвижным сочленениям.

**Среднезапястный сустав** находится между костями проксимального (ладьевидно-центрально-полулунная и клиновидная кости) и дистального (многоугольная, трапециевидная, головчатая и крючковидная кости) рядов запястья. Упоминаний о подвижности в этом суставе у рукокрылых в работах наших предшественников мы не обнаружили. В плоскости кисти суставная щель зигзагообразна (рис. 3.17). С механической точки зрения две проксимальные кости запястья могут рассматриваться как одно целое. При этом клиновидная кость формирует своего рода округлый мышцелок, который лежит на соответствующей со-



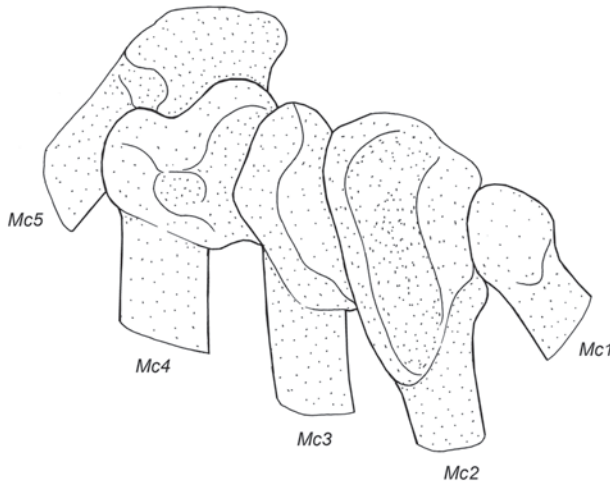
**Рис. 3.17.** Лучезапястный, среднезапястный и запястно-пястные суставы крылана *R. aegyptiacus*. Правая конечность, вид с дорсальной стороны.  
*a.* Суставы разогнуты.  
*b.* Суставы согнуты.  
*c.* Схема расположения осей вращения запястно-пястных суставов (оси вращения показаны пунктиром).

членовной площадке крючковидной кости. В свою очередь, крючковидная и головчатая кости совместно образуют второй мыщелок, скользящий внутри обширного углубления на латеральной половине сочленовной поверхности ладьевидно-центрально-полулунной кости. Медиальнее, посередине сустава, наоборот, ладьевидно-центрально-полулунная кость образует мыщелок, который охватывают головчатая, многоугольная и трапециевидная кости. Многоугольная кость имеет специфический шиповидный вырост, который лежит в глубоком, открытом дорсально желобе ладьевидно-центрально-полулунной кости (рис. 3.17 *b*). И, наконец, медиальный край ладьевидно-центрально-полулунной кости образует упор для проксимальной головки первой метакarpалии.

В суставе возможно сгибание, однако, боковая подвижность и переразгибание исключены. При разгибании дорсальные края участвующих в суставе костей проксимального и дистального рядов упираются друг в друга, а расположенные с вентральной стороны сустава межкостные межзапястные связки натягиваются.

Первый **запястно-пястный сустав** относительно автономен. Он образован многоугольной костью и головкой первой метакarpалии, форма суставных поверхностей которых у разных видов рукокрылых варьирует от почти плоской до седловидной. Такой сустав допускает широкий диапазон подвижности.

Второй-пятый **запястно-пястные суставы** у рукокрылых приобрели способность к сильному сгибанию. Кроме того, движения пясти относительно запястья сопряжены со взаимной подвижностью пястных костей в **межпястных сочленениях**. Несмотря на то, что второй-пятый запястно-пястные суставы рукокрылых весьма разнообразны (достаточно подробные описания для отдельных видов даны в работах Вогана (Vaughan, 1959, 1970a) и Ковтуна (1978)), для них характерен ряд общих особенностей.



**Рис. 3.18.** Проксимальные головки метакarpалий листоноса *H. armiger*. Правая конечность, вид со стороны запястья.

Проксимальные концы второй-четвертой метакарпалий расширены в виде лопастей. Эти прижатые друг к другу лопасти соседних метакарпалий (образующие межпястные сочленения) расположены косо по отношению к плоскости кисти. Их ориентация задает плоскость раскрывания хиропатагиума. Сужающиеся концы лопастей вклиниваются между костями дистального ряда запястья (с образованием запястно-пястных суставов). Соответственно, вторая метакарпалия вклинивается между многоугольной, трапецевидной и головчатой костями. Третья метакарпалия входит в запястье между головчатой и крючковидной костями, а четвертая – в соответствующее углубление в крючковидной кости. Головка пятой метакарпалии практически не образует специфической лопасти, она прижата к латеральному краю проксимальной головки четвертой метакарпалии и опирается в крючковидную кость.

Во время раскрывания крыла происходит разгибание во втором-пятом запястно-пястных суставах. В полностью раскрытом положении вторая и третья метакарпалии прямо продолжают предплечье, четвертая отклоняется каудально не более чем на 50 градусов, а пятая – почти под прямым углом. Внешне такое раскрывание крыла можно рассматривать как разгибание, совмещенное с латеральной абдукцией четвертого и пятого пальцев. Однако поскольку в реальности эти два движения всегда сопряжены благодаря перепонке и специфическим лопастевидным отросткам метакарпалий (рис. 3.18), правомерно трактовать это как простое разгибание. Разведение метакарпалий обусловлено тем, что запястно-пястные суставы не соосны: у второго и третьего пальцев их оси ориентированы строго латеро-медиально, а у четвертого и пятого – косо (рис. 3.17 *с*). Несоосность запястно-пястных суставов определяется специфическими лопастевидными отростками.

Проксимальные концы второй-пятой метакарпалий соединены короткими дорсальными связками (*ligamenta metacarpea dorsalia*), передающими усилия мышц-разгибателей запястья с одной кости на другую. Этот механизм обеспечивает сопряженность движения метакарпалий при раскрывании крыла.

**Пястно-фаланговый сустав** I пальца (рис. 3.19 *а*) допускает переразгибание на угол около 90 градусов и сгибание на несколько меньший угол. В суставе возможны также небольшие боковые движения. Округлому мыщелку на конце первой метакарпалии соответствует выемка на основании проксимальной фаланги. По бокам вентральной поверхности на головке метакарпалии имеются неглубокие выемки (рис. 3.19 *б*), в которых лежат сесамовидные косточки, сформированные в толще вентральных связок сустава. При сгибании в суставе эти косточки упираются своими дистальными концами в вентральный край торцевой поверхности фаланги, ограничивая сгибание.

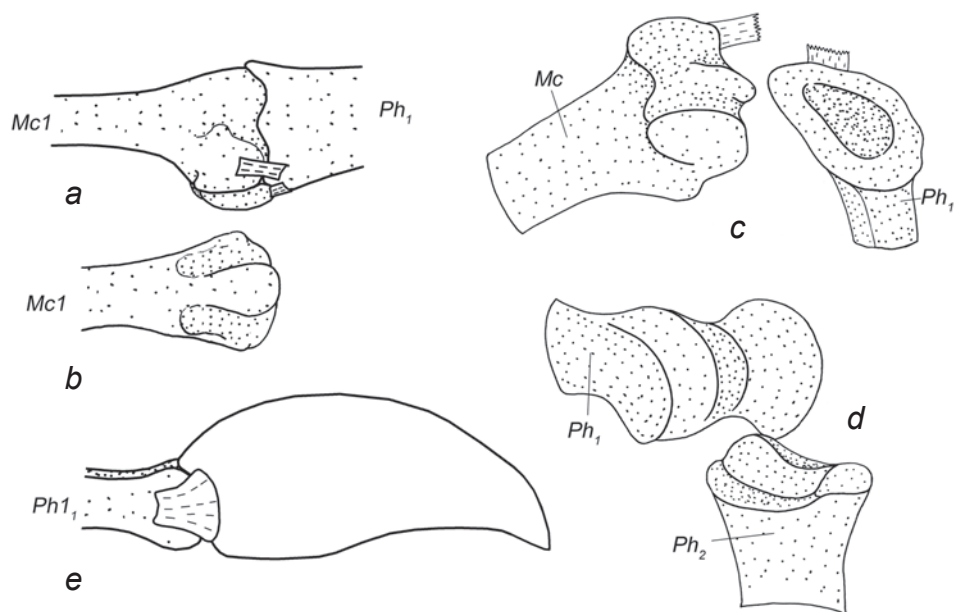
**Пястно-фаланговые суставы** II–V пальцев не связаны между собой глубокими поперечными пястными связками, что позволяет рукокрылым широко разводить не только пальцы, но и пястные элементы.

В этих суставах возможно сгибание на 90–100 градусов и очень незначительная боковая подвижность. На ориентированной строго дистально и пальмарно (вентрально) суставной поверхности дистальной головки метакарпалии располагается вытянутый дорсовентрально валик, который погружается в вы-

емку на уплощенной проксимальной головке фаланги (рис. 3.19 *c*). При разгибании сустава до выпрямленного состояния дорсальные края суставных поверхностей упираются друг в друга, а связки на ладонной стороне сустава натягиваются, препятствуя переразгибанию. Боковая подвижность в суставе сильно ограничена благодаря боковым (коллатеральным) связкам.

В межфаланговых суставах (за исключением предкогтевых) сгибание возможно примерно на 170 градусов. Ориентированная дистально и пальмарно суставная поверхность на дистальном конце проксимальной фаланги напоминает сектор катушки или седло с плавно закругленными контурами. Проксимальная суставная поверхность следующей фаланги имеет комплементарную форму, т.е. боковым валикам «катушки» соответствуют углубления, между которыми возвышается валик (рис. 3.19 *d*). Форма сустава и его коллатеральные связки исключают боковую подвижность, а переразгибание предотвращается так же, как в пястно-фаланговых суставах.

У летучих мышей пястные кости относительно длиннее, чем у крыланов, поэтому при складывании крыла эти рукокрылые подгибают все фаланги, начиная с первой. В итоге пястная кость и фаланги приобретают конфигурацию спи-



**Рис. 3.19.** Суставы кисти рукокрылых.

- a.* Пястно-фаланговый сустав I пальца крылана *R. aegyptiacus*, вид с латеральной стороны.  
*b.* Дистальный конец первой метакарпалии крылана *R. aegyptiacus*, вид с вентральной стороны.  
*c.* Пястно-фаланговый сустав V пальца листоноса *H. armiger*, вид с вентральной стороны.  
*d.* Межфаланговый сустав V пальца крылана *R. aegyptiacus*, вид с вентральной стороны.  
*e.* Предкогтевой сустав I пальца крылана *R. aegyptiacus*, вид с латеральной стороны.



**Рис. 3.20.** Локомоция рукокрылых по твердым субстратам (фото Е. Яхонтова).  
 а. Перемещение летопяря *Pipistrellus pipistrellus* по горизонтальному субстрату.  
 б. Перемещение по ветвям крылана *Myotis myotis*.  
 в. Последовательные стадии перемещения по стволу крылана *P. vampyrus*.



рали с углами около 20–30 градусов между сегментами. Таким образом все пальцы компактно скручены под предплечьем и не цепляются за субстрат во время ползания с опорой на лучезапястный сустав при высоко поднятом локте (рис. 3.20 *a*).

У крыланов при складывании крыла (рис. 3.20 *b*) пястно-фаланговые суставы остаются распрямыми, так что первые фаланги, продолжая метакарпалии, ложатся вдоль предплечья. На третьем и четвертом пальцах за счет скрученности первых фаланг в направлении пронации примерно на 90 градусов оси сгибания межфаланговых суставов повернуты под прямым углом к плоскости перепонки. Благодаря этому вторые фаланги в сложенном крыле укладываются латеральнее локтя на внешней стороне крыла. Эти суставы обычно сгибаются на 90–140 градусов. При таком складывании дистальные фаланги, лежащие на верхней стороне крыла, не мешают передвижению при лазании по ветвям путем их охватывания с боков передними и задними конечностями (рис. 3.20 *c*).

Возможно также, что специфика складывания пальцев у крыланов объясняется тем, что многие из них регулярно используют обмахивание крыльями во избежание перегрева в дневное время. Его эффективность крыланы регулируют как за счет частоты движений, так и меняя площадь «веера» полусложенного крыла путем сгибания и разгибания дистальных фаланг.

Строение **предкогтевых суставов** (I–II пальцев крыланов и I пальца у летучих мышей) заметно отличается от прочих межфаланговых (рис. 3.19 *e*). Дистальная головка предкогтевой фаланги имеет блоковидную суставную поверхность, в срединной ложбине которой скользит валик проксимальной головки когтевой фаланги. Коллатеральные связки суставной сумки исключают боковую подвижность в этих суставах. Суставные поверхности блока на дорсальной и вентральной стороне развиты примерно одинаково, поэтому сгибание и переразгибание в суставе имеют почти равный диапазон.

## Мускулатура

У рукокрылых в области плечевого пояса и плеча мы обнаружили полный набор мышц, характерных для квадрупедальных млекопитающих (за исключением ромбовидных мышц головы и шеи, дорсального поднимателя лопатки и подкожной мышцы туловища). Более того, у них присутствует и ключично-трапециевидная мышца, которая не встречается у тупай. Однако мускулатура дистальных отделов сильно редуцирована. Из всех изученных нами животных, рукокрылые имеют самый скромный набор мышц свободной конечности: в плече – 3 (у тупай и шерстокрылов их 5), в предплечье – 15 (у тупай их 17, у шерстокрылов – 16) и в кисти – от 8 до 13 (у тупай – 26, у шерстокрылов – 23). У рукокрылых отсутствуют напрягатель фасции предплечья, локтевая мышца, поверхностный сгибатель пальцев, квадратный пронатор, короткая ладонная мышца, противопоставляющая мышца I пальца, глубокий короткий сгибатель I пальца, отводящая мышца II пальца, приводящая мышца IV пальца, приводящая мышца V пальца, короткий сгибатель кисти и поверхностный сгибатель V пальца. При этом в результате развития летательной перепонки добавляются такие мышцы,

как затылочно-большепальцевая и коракоидно-кожная, кожная мышца спины, плечевая мышца перепонки, собственные мышцы перепонки.

### Мускулатура плечевого пояса

***M. sternomastoideus*** – грудино-сосцевидная мышца (рис. 3.50, 3.52–3.54).

У исследованных **рукокрылых** грудино-ключично-сосцевидная мышца представлена исключительно грудинной порцией, которую принято обозначать как самостоятельную мышцу. Она начинается на латеральном гребне черепа и позади него, на участке от сосцевидного отростка до яремного. Оканчивается на краниальной поверхности рукоятки грудины, у средней линии.

*У рукокрылых эта мышца не связана с процессом локомоции. Она участвует в опускании и в боковых движениях головы.*

***M. clavotrapezius*** – ключично-трапециевидная мышца (рис. 3.21, 3.23, 3.26, 3.29, 3.30, 3.32, 3.36, 3.41, 3.51)

Эта четырехугольная в поперечном сечении мышца у **крыланов** начинается на шейной фасции на уровне 5-го шейного – 1-го грудного позвонков. Оканчивается на передней поверхности дистальной части ключицы, а также на поверхностном апоневрозе ключично-дельтовидной мышцы и акромиально-ключичной связке. Задний край мышцы смыкается с акромио-трапециевидной мышцей, однако, их граница обычно хорошо различима.

У **летучих мышей** начинается на остистом отростке первого грудного позвонка (у некоторых видов, по данным Т. Стриклера (Strickler, 1978), также от 7-го шейного), прикрепляется к внутренней поверхности дистальной трети ключицы. В области позвоночника эта мышца неотделима от акромио-трапециевидной, но ближе к ключице она обретает самостоятельность.

*У крыланов тянет дистальный конец ключицы медиально, у летучих мышей – каудомедиально. Препятствует отклонению ключицы вбок.*

***M. acromiotrapezius*** – акромио-трапециевидная мышца (рис. 3.21, 3.22, 3.24, 3.25, 3.27, 3.28, 3.33–3.36).

Эта очень широкая, плоская мышца начинается у **крыланов** вдоль позвоночника на фасциях осевых мышц, на уровне 6-го шейного – 12-го грудного позвонков, а у **летучих мышей** – на остистых отростках и межостистых связках грудных позвонков от 1-го до 5-го или 6-го. Таким образом, у крыланов каудальная часть акромио-трапециевидной мышцы занимает то место, где у летучих мышей находится отсутствующая у крыланов остисто-трапециевидная мышца. Мышечные волокна оканчиваются преимущественно на акромиальном отростке и остистой связке лопатки<sup>17</sup>.

*Этот мускул тянет лопатку каудомедиально. Благодаря топографии мышцы, направленная каудально составляющая ее силы у крыланов гораздо больше, чем у летучих мышей, у которых эта каудальная составляющая создается остисто-трапециевидной мышцей.*

---

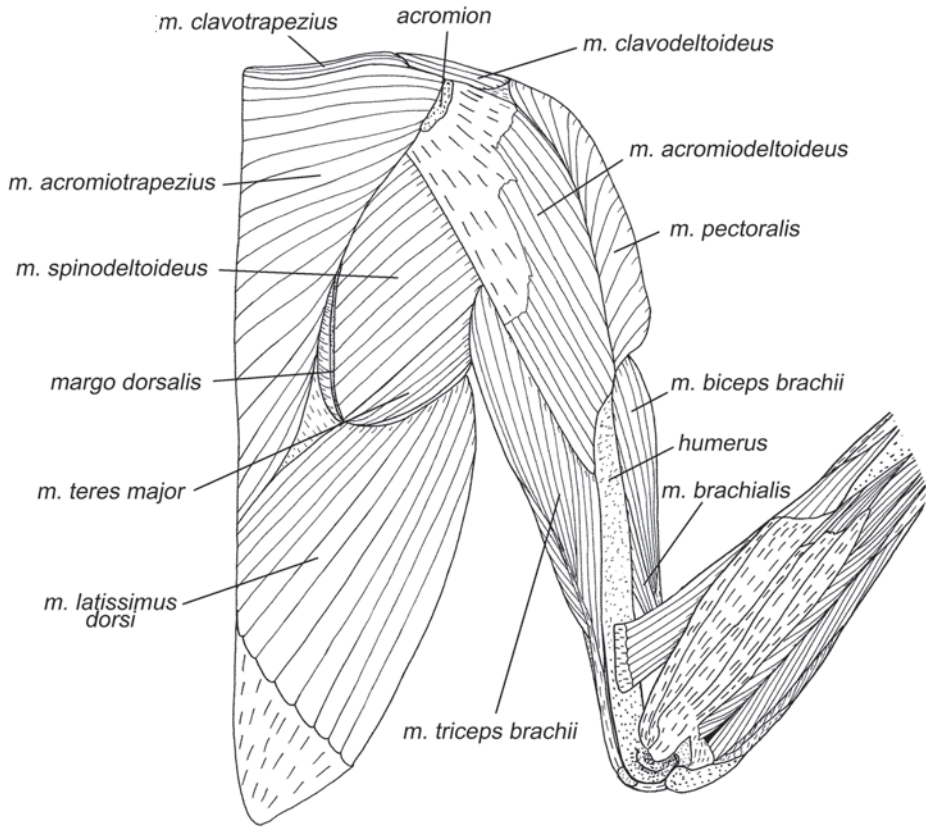
<sup>17</sup> Остистая связка лопатки (*ligamentum transversum scapulae*) тянется над предостной ямкой вдоль оси лопатки от акромиального отростка к дорсальному краю лопатки (рис. 3.38).

*M. spinotrapezius* – остисто-трапецевидная мышца (рис. 3.22, 3.24).

У **крыланов** самостоятельная остисто-трапецевидная мышца отсутствует. Ее место занимает каудальная часть заметно расширенной акромио-трапецевидной мышцы. Можно предположить, что последняя у крыланов попросту не дифференцирована, и ее было бы правильнее называть *m. acromiospinotrapezius*.

У **летучих мышей** это тонкая треугольная мышца. Ее волокна начинаются на остистых отростках и межостистых связках от 8-го (у некоторых видов, по данным Стриклера (Strickler, 1978), от 10-го) грудного до 1-го (по Стриклеру – до 2-го) поясничного позвонка. Волокна сходятся на узкий плоский апоневроз, который крепится либо к середине дорсального края лопатки, либо каудальнее середины. У подковоносов (*Rhinolophidae*) эта мышца крепится практически у самого дорсокаудального угла.

*Тянет лопатку каудально. Стриклер (Strickler, 1978) связывает наличие отдельного остисто-трапецевидного мускула у летучих мышей с адаптацией к прыжкам по горизонтальным субстратам, поскольку у *Desmodus rotundus* эта*



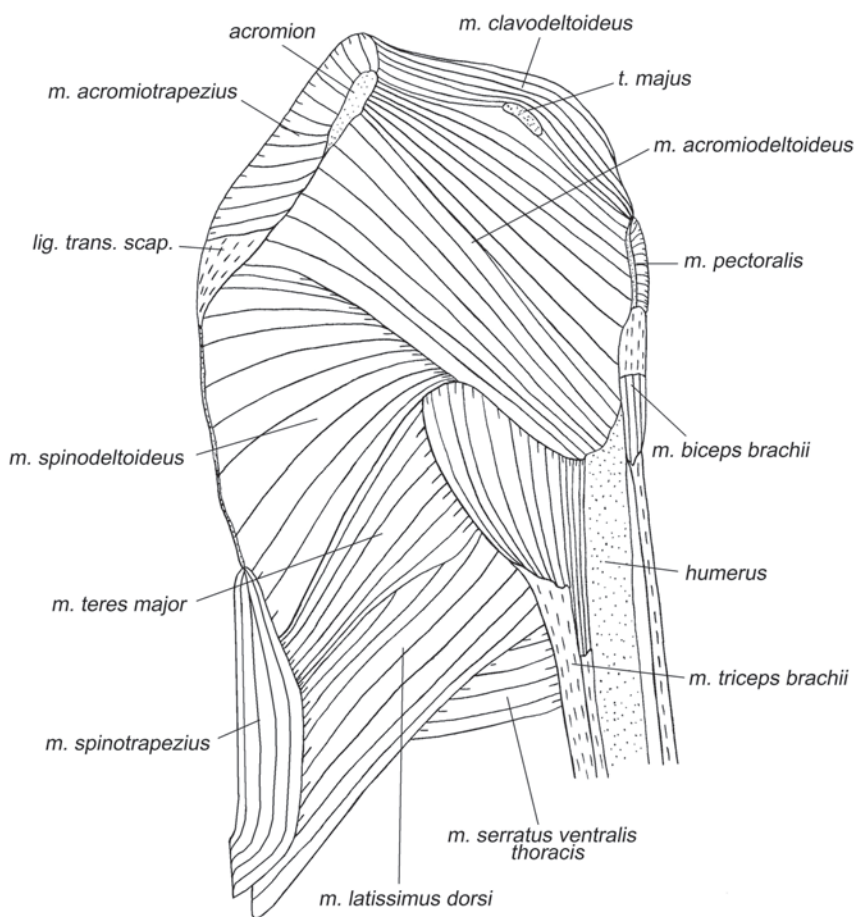
**Рис. 3.21.** Мускулатура плечевого пояса и свободной конечности крылана *C. sphinx*. Вид с дорсальной стороны, слой I.

мышца развита особенно хорошо. Электромиография (Altenbach, 1979) также показала участие остисто-трапециевидного мускула в обеспечении прыжка. Такое объяснение не кажется исчерпывающим, поскольку подавляющее большинство летучих мышей не передвигаются прыжками по твердой поверхности, а подковоносы и вовсе никогда не перемещаются по земле.

**M. rhomboideus** – ромбовидная мышца (рис. 3.23, 3.26, 3.29–3.30, 3.32, 3.36, 3.37, 3.41).

У рукокрылых эта плоская, сравнительно хорошо развитая мышца не разделена на порции. Она лежит под *m. acromiotrapezius*.

У **крыланов** она начинается при помощи апоневроза на шейной фасции, на остистых отростках и межостистых связках от 1-го до 5-го – 7-го грудного позвонка. Оканчивается на дорсальном крае лопатки, на отрезке от ости до дорсокаудального угла.

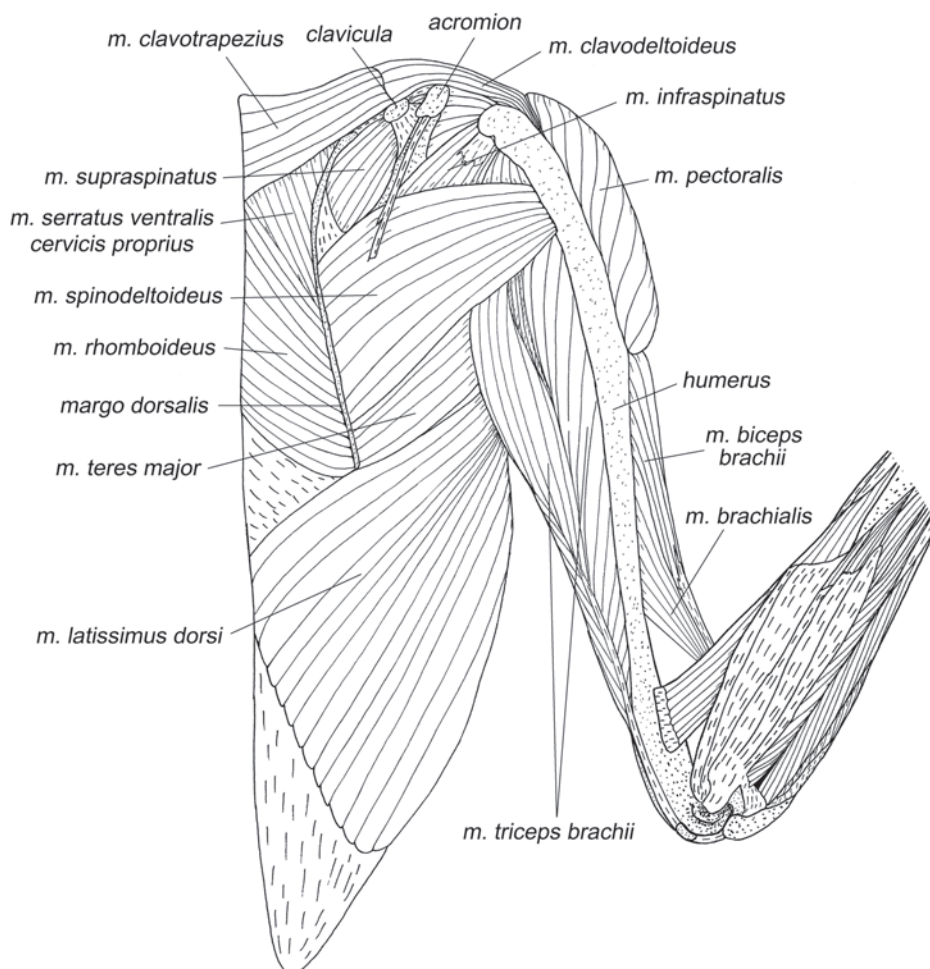


**Рис. 3.22.** Мускулатура плечевого пояса и свободной конечности подковоноса *R. ferrumequinum*. Вид с дорсолатеральной стороны, слой I.

У **летучих мышей** ромбовидная мышца начинается на остистых отростках и межостистых связках от 1-го до 4–5-го грудного позвонка (по данным Стриклера (Strickler, 1978), от 7-го шейного до 9-го грудного). У многих видов часть ее волокон начинается на начальных апоневрозах ключично-трапециевидной и акромио-трапециевидной мышц. Оканчивается на дорсальном крае лопатки, каудальнее ости.

*Ромбовидная мышца тянет лопатку краниомедиально.*

***M. levator scapulae ventralis*** – вентральный поднимателем лопатки (рис. 3.37, 3.39, 3.40, 3.43, 3.50, 3.54, 3.60, 3.61).

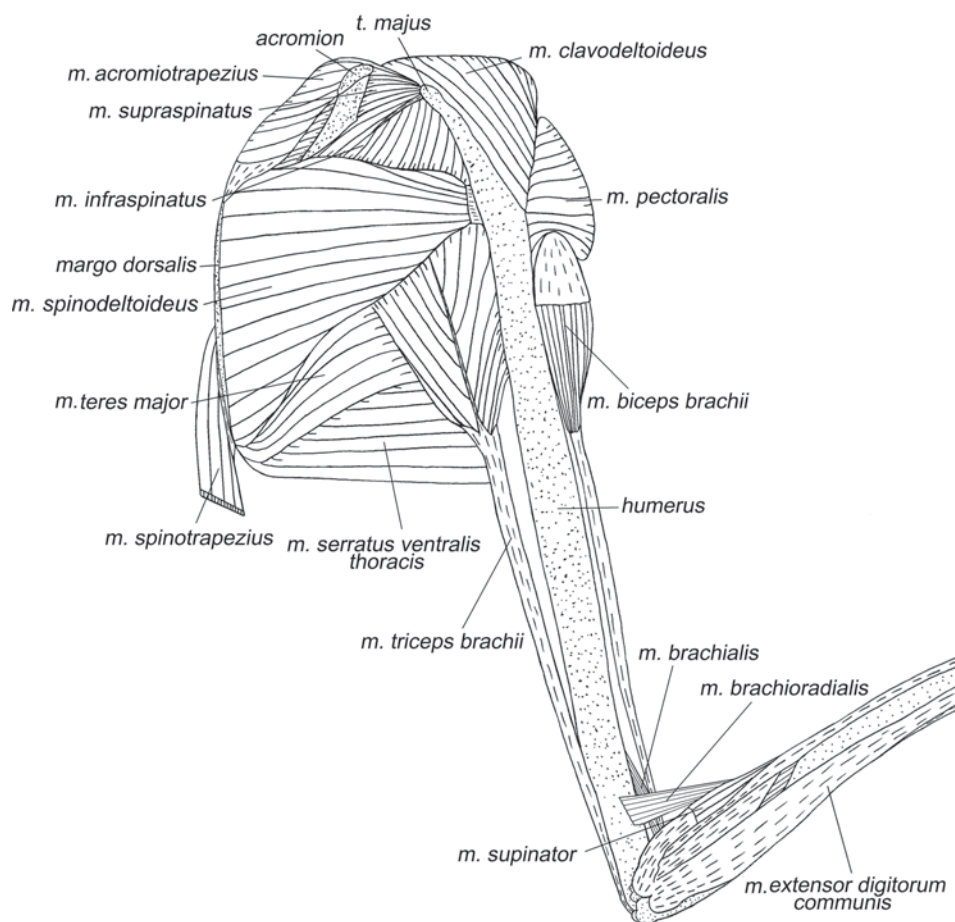


**Рис. 3.23.** Мускулатура плечевого пояса и свободной конечности крылана *C. sphinx*. Вид с дорсальной стороны, слой II.

У рукокрылых, как и у шерстокрылов встречается лишь один, вентральный подниматель лопатки.

У **крыланов** этот мускул начинается на поперечнореберных отростках 3–4-го шейных позвонков и оканчивается на дорсальной поверхности дистальной части ключицы. Эта длинная лентовидная мышца практически не содержит апоневрозов. Другие авторы (Vaughan, 1959, Norberg, 1972, Strickler, 1978) не вдаются в проблему установления гомологии и вводят для нее специальное название *m. omocervicalis*.

У исследованных нами подковоносообразных **летучих мышей** вентральный подниматель лопатки не обнаружен. Это согласуется с данными Стриклера, который пишет, что этот мускул (у Стриклера – *m. omocervicalis*) отсутствует у представителей родов *Rhinolophus* и *Lasiurus*. У тех летучих мышей, у кото-



**Рис. 3.24.** Мускулатура плечевого пояса и свободной конечности подковоноса *R. ferrumequinum*. Вид с дорсолатеральной стороны, слой II.

рых этот мускул присутствует, он начинается на атланте или на третьем шейном позвонке и оканчивается либо на дистальной половине ключице, либо на акромиальном отростке лопатки. Когда начало находится на атланте, а окончание – на акромиальном отростке (по данным Вогана (Vaughan, 1959), такое состояние наблюдается у представителей родов *Eumops* и *Myotis*, по данным Стриклера (Strickler, 1978), также у *Pizonyx* и *Molossus*), мышца представляет собой типичный вентральный подниматель лопатки, который часто называют *m. atlanto-acromialis*.

*В зависимости от типа окончания, мускул тянет лопатку или ключицу краниомедиально.*

***M. serratus ventralis*** – вентральная зубчатая мышца.

У рукокрылых эта мышца подразделена более сложно, чем обычно. Ее шейная порция дифференцирована на две. Первую часть, начинающуюся от шейных позвонков исследователи рукокрылых обычно ошибочно принимают за подниматель лопатки (Vaughan, 1959, Norberg, 1972, Strickler, 1978, Ковтун, 1978 и др.), хотя она начинается не от атланта, а от более задних позвонков – типичным для шейной порции вентральной зубчатой мышцы образом. В действительности, дорсальный подниматель лопатки у рукокрылых отсутствует. Вторая часть шейной порции имеет начало не на шейных позвонках, а на первом ребре грудной клетки, и в анатомии рукокрылых называется передней зубчатой мышцей. Грудная порция вентральной зубчатой мышцы у рукокрылых (называемая у них задней зубчатой) тоже сильно преобразована: в отличие от шейной она сохранила целостность, но сильно увеличилась в размере и переместилась своим окончанием с дорсального края лопатки на каудальный. Таким образом, употребляемые нами из соображений гомологии названия соотносятся с терминами предшествующих исследований рукокрылых следующим образом: *m. serratus ventralis proprius* = *m. levator scapulae*; *m. serratus ventralis cervicis costalis* = *m. serratus anterior*; *m. serratus ventralis thoracis* = *m. serratus posterior*.

*M. serratus ventralis cervicis proprius* – собственно шейная порция вентральной зубчатой мышцы (рис. 3.23, 3.26, 3.29–3.30, 3.32, 3.37, 3.39–3.43, 3.60, 3.61, 3.64).

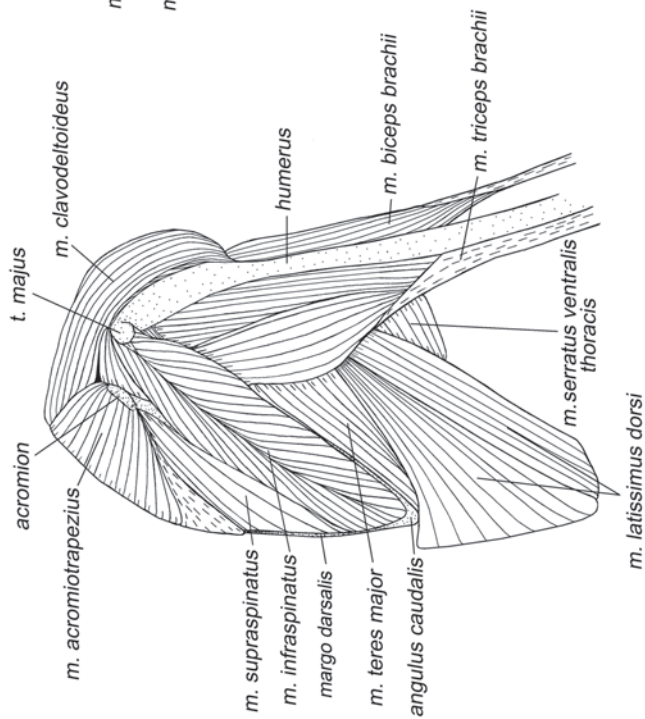
У **крыланов** начинается на поперечнореберных отростках 4–6-го шейных позвонков (у *Rousettus aegyptiacus*, по данным У. М. Норберг (Norberg, 1972), на 3–7-м позвонках). Оканчивается на дорсальном крае лопатки, на отрезке от самого дорсокраниального угла до ости.

У исследованных нами **летучих мышшей** начинается на поперечнореберном отростке четвертого шейного позвонка. По данным Стриклера (Strickler, 1978), у различных видов крепление может распространяться на 3–7-й шейные позвонки. Оканчивается на дорсальном крае лопатки, на отрезке от дорсокраниального угла до ости, иногда заходя и каудальнее.

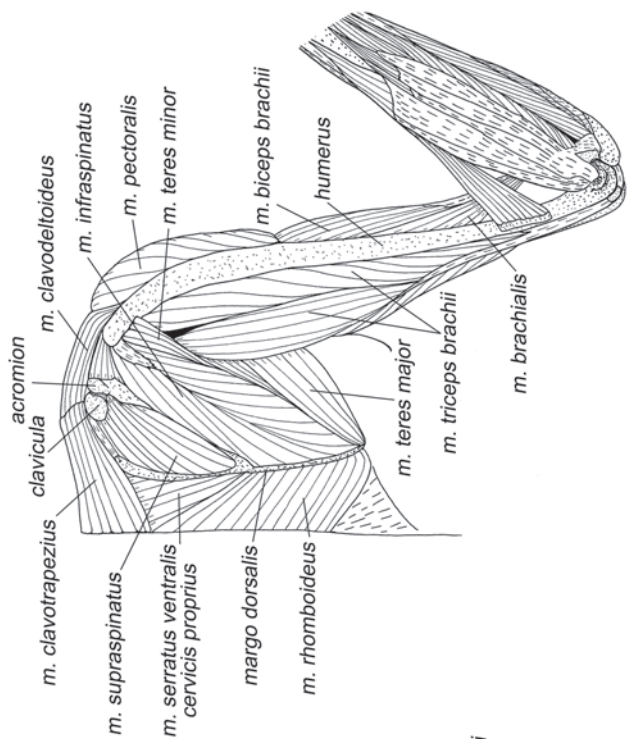
*Тянет лопатку краниомедиально.*

*M. serratus ventralis cervicis costalis* – реберная шейная порция вентральной зубчатой мышцы (рис. 3.43–3.45, 3.52, 3.56, 3.59–3.65).

Основанием относить эту часть к шейной, а не к грудной порции служат данные по ее иннервации (Vaughan, 1959; Ковтун, 1978): она иннервируется дор-

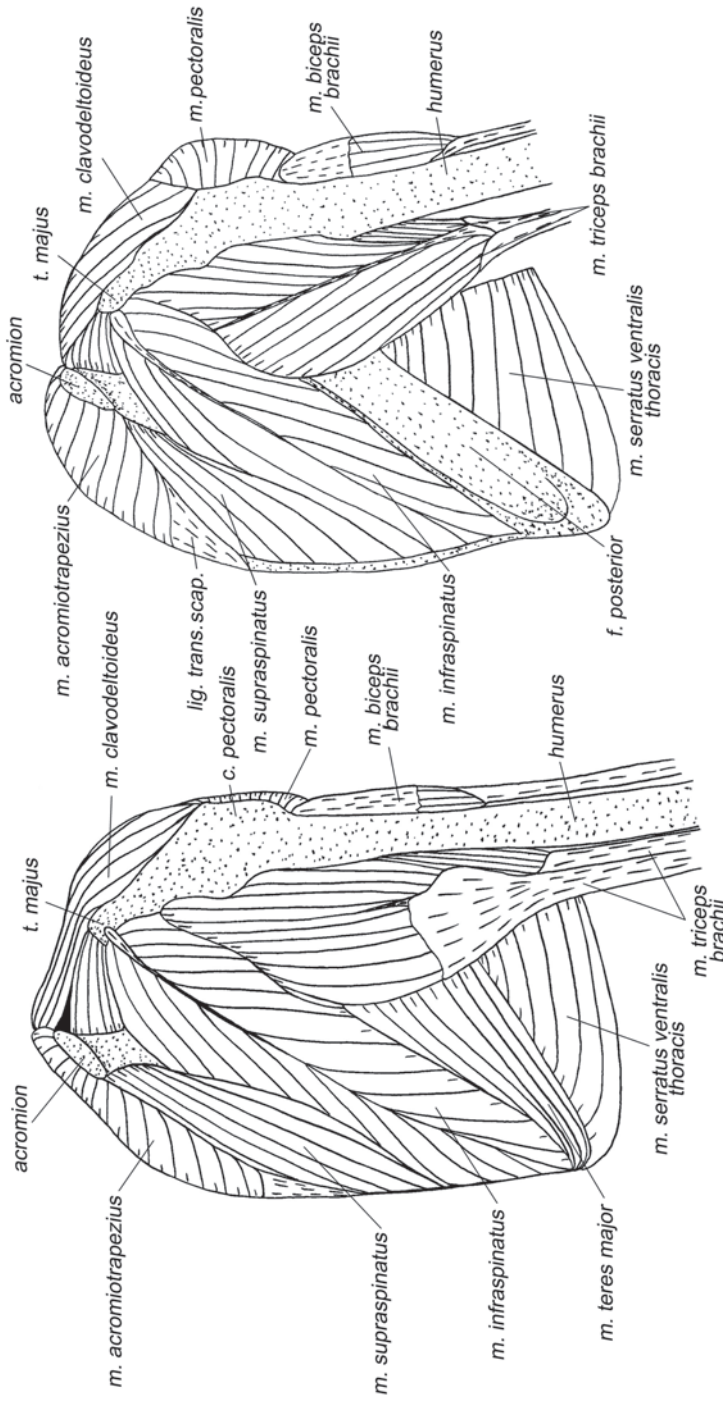


**Рис. 3.25.** Мускулатура плечевого пояса и свободной конечности листоноса *Hipposideros larvatus*. Вид с дорсолатеральной стороны.



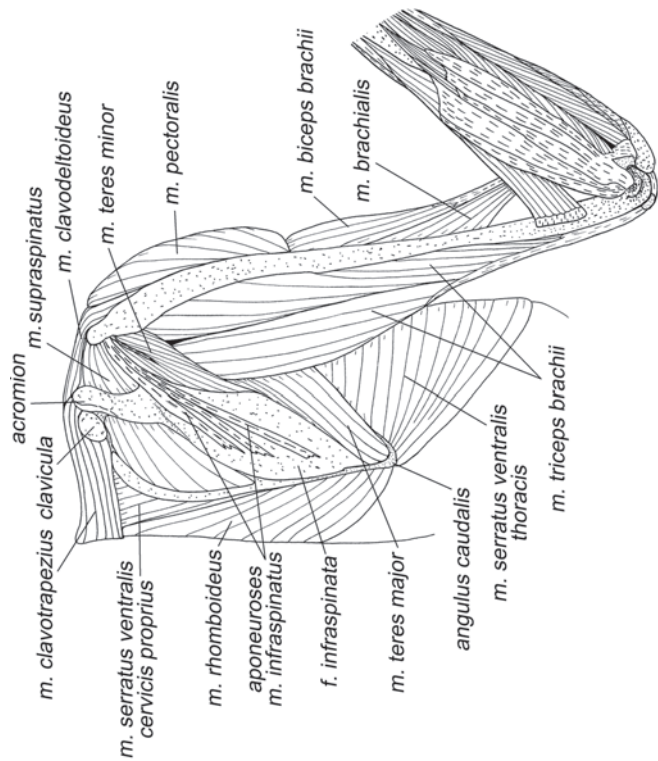
**Рис. 3.26.** Мускулатура плечевого пояса и свободной конечности крылана *C. sp. lina*. Вид с дорсальной стороны, слой III.



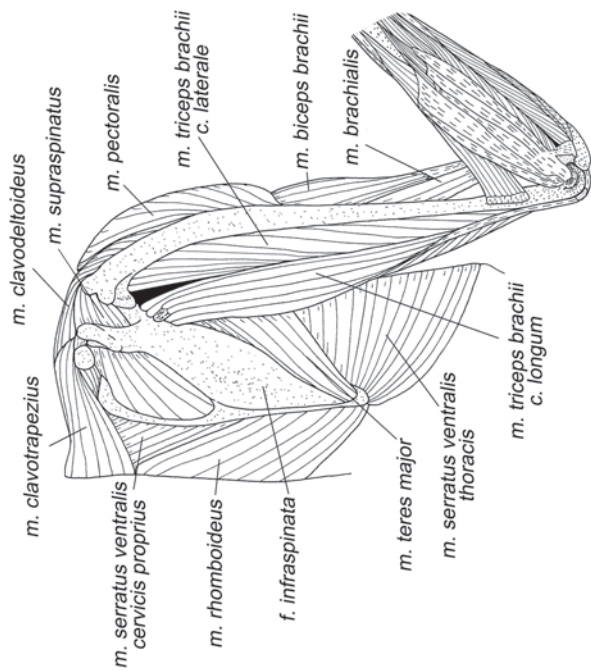


**Рис. 3.27.** Мускулатура плечевого пояса и свободной конечности подковноса *R. ferrugineum*. Вид с дорсолатеральной стороны, слой III.

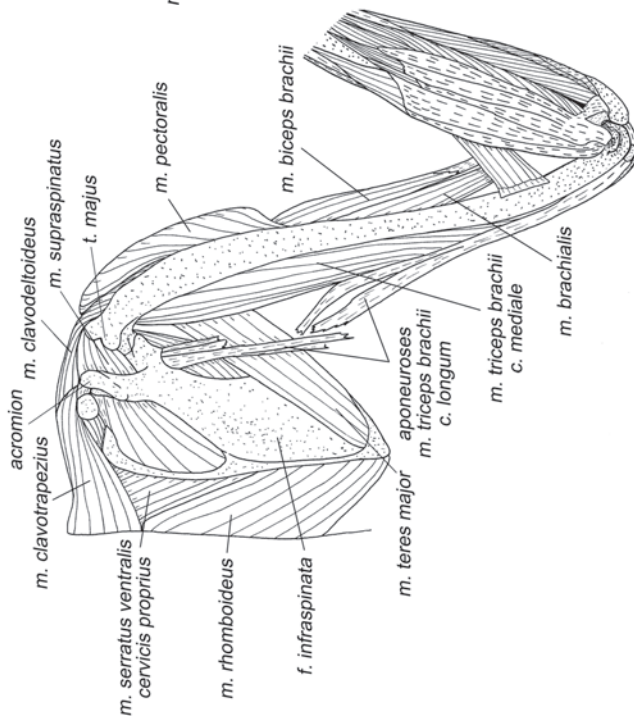
**Рис. 3.28.** Мускулатура плечевого пояса и свободной конечности подковноса *R. ferrugineum*. Вид с дорсолатеральной стороны, слой IV.



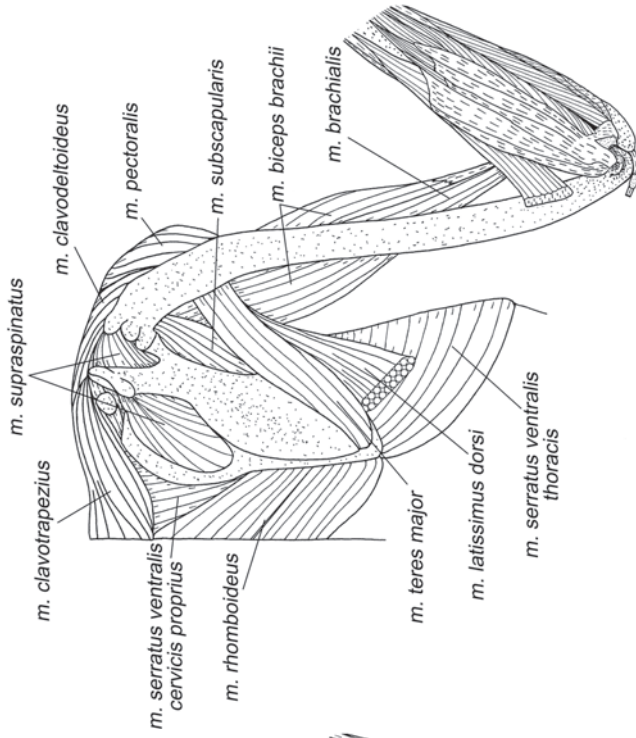
**Рис. 3.29.** Мускулатура плечевого пояса и свободной конечности крылана *S. sibiricus*. Вид с дорсальной стороны, слой IV.



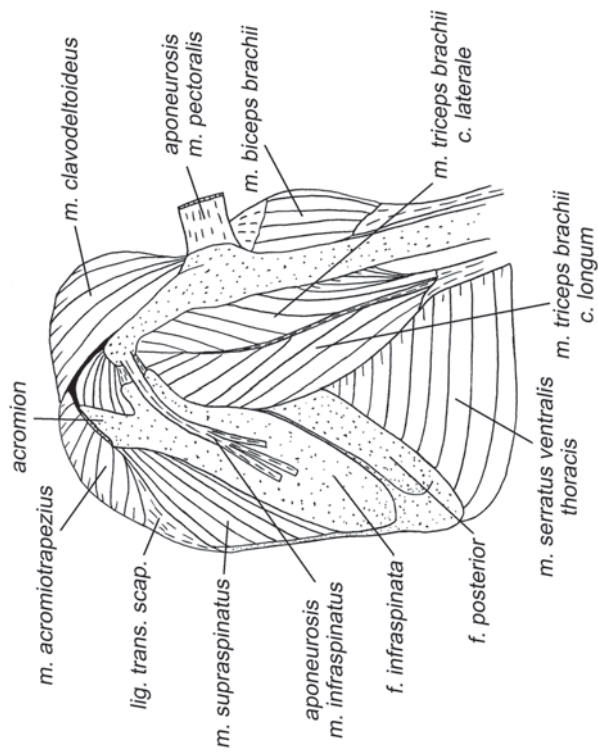
**Рис. 3.30.** Мускулатура плечевого пояса и свободной конечности крылана *S. sibiricus*. Вид с дорсальной стороны, слой V.



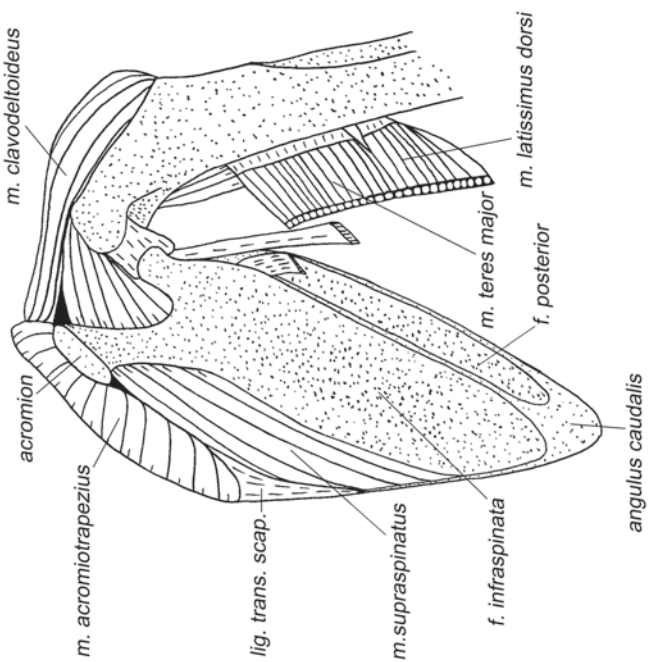
**Рис. 3.31.** Мускулатура плечевого пояса и свободной конечности крылана *C. sprinx*. Вид с дорсальной стороны, слой VI.



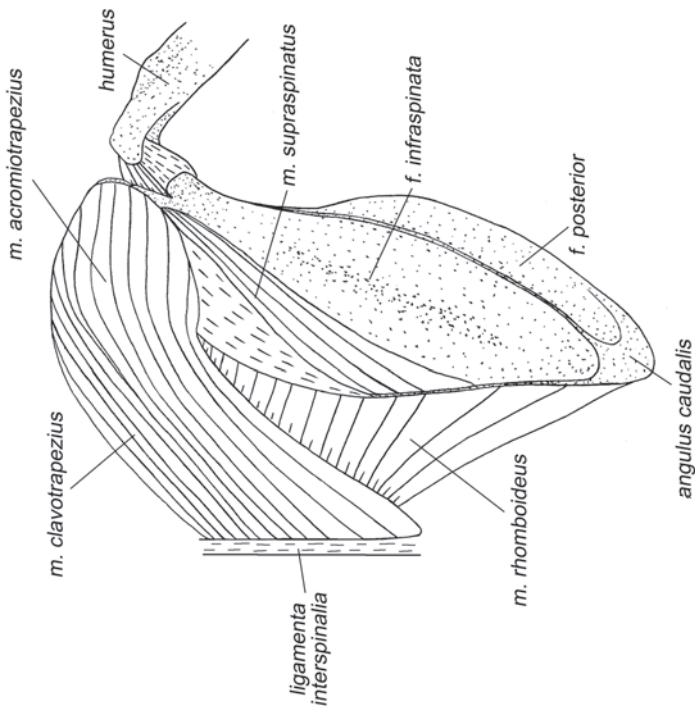
**Рис. 3.32.** Мускулатура плечевого пояса и свободной конечности крылана *C. sprinx*. Вид с дорсальной стороны, слой VII.



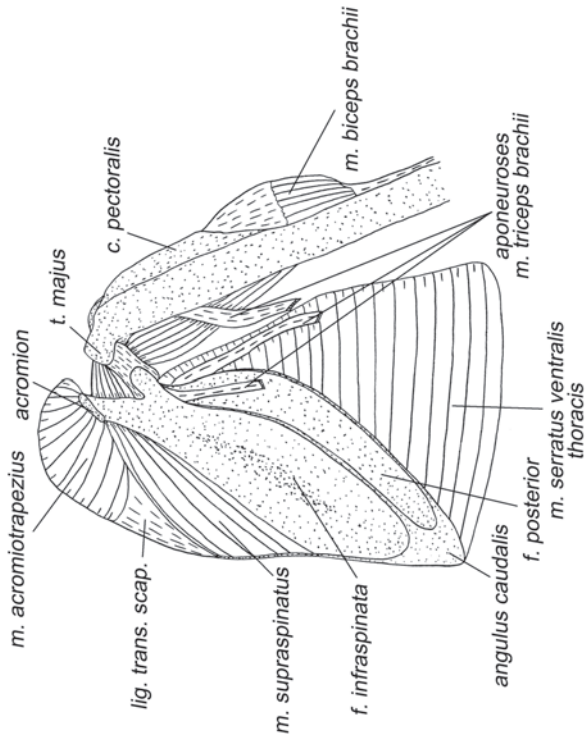
**Рис. 3.33.** Мускулатура плечевого пояса и свободной конечности подковноса *R. ferrugineum*. Вид с дорсолатеральной стороны, слой V.



**Рис. 3.34.** Мускулатура плечевого пояса и свободной конечности подковноса *R. ferrugineum*. Вид с дорсолатеральной стороны, слой VI.



**Рис. 3.36.** Мускулатура плечевого пояса и свободной конечности подковоноса *R. ferrugineum*. Вид с дорсальной стороны, слой VIII.



**Рис. 3.35.** Мускулатура плечевого пояса и свободной конечности подковоноса *R. ferrugineum*. Вид с дорсолатеральной стороны, слой VII.

сальным нервом лопатки (*n. dorsalis scapulae*), как собственно шейная, а не длинным грудным (*n. thoracicus longus*), как грудная.

У **крыланов** начинается преимущественно на первом ребре, хотя часть волокон крепится на втором ребре и фасциях межреберных мышц между ними. Оканчивается на передней трети дорсального края лопатки, вклиниваясь между подлопаточной мышцей и собственной шейной порцией вентральной зубчатой.

У исследованных нами **летучих мышшей** эта короткая, треугольная в поперечном сечении, порция зубчатой мышцы начинается с участием апоневроза на наружной поверхности первого ребра под крыловидным отростком (у других видов (Vaughan, 1959, Strickler, 1978 и др.) она может начинаться на ребрах от 1-го до 5-го). Оканчивается с участием апоневроза на передней половине дорсального края лопатки, достигая у некоторых видов ее дорсокраниального угла.

*Тянет дорсальный край лопатки вентрально.*

*M. serratus ventralis thoracis* – грудная порция вентральной зубчатой мышцы (рис. 3.24, 3.25, 3.27–3.30, 3.32, 3.33, 3.35, 3.37–3.40, 3.47, 3.48, 3.51, 3.52, 3.56).

У рукокрылых эта мышца – вторая по массе после грудной.

У **крыланов** она начинается на внешней стороне вентролатеральных частей второго – восьмого ребер (*Synopterus*, наши данные), образуя широкие зубцы. Иногда место крепления распространяется от первого ребра до девятого (*Rousettus*, данные Norberg, 1972), а у некоторых видов и до десятого (*Macroglossus*, данные Strickler, 1978). Оканчивается на всем протяжении каудального края лопатки, за исключением его передней, ближайшей к плечевому суставу, трети.

У **летучих мышшей** эта мышца представляет собой широкий толстый пояс, охватывающий всю грудную клетку. Она начинается на первом – тринадцатом ребрах и на латеральном крае рукоятки грудины. Оканчивается вдоль каудального края лопатки. У некоторых видов она занимает (как у крыланов) лишь задние две трети его длины, но у большинства – три четверти и даже весь каудальный край вплоть до самой гленоидной впадины.

*Тянет каудальный край лопатки вентрально. Основная роль грудной порции вентральной зубчатой мышцы заключается в том, что она вместе с грудной мышцей подвешивает тело рукокрылых к передним конечностям.*

*M. omohyoideus* – лопаточно-подъязычная мышца (рис. 3.43).

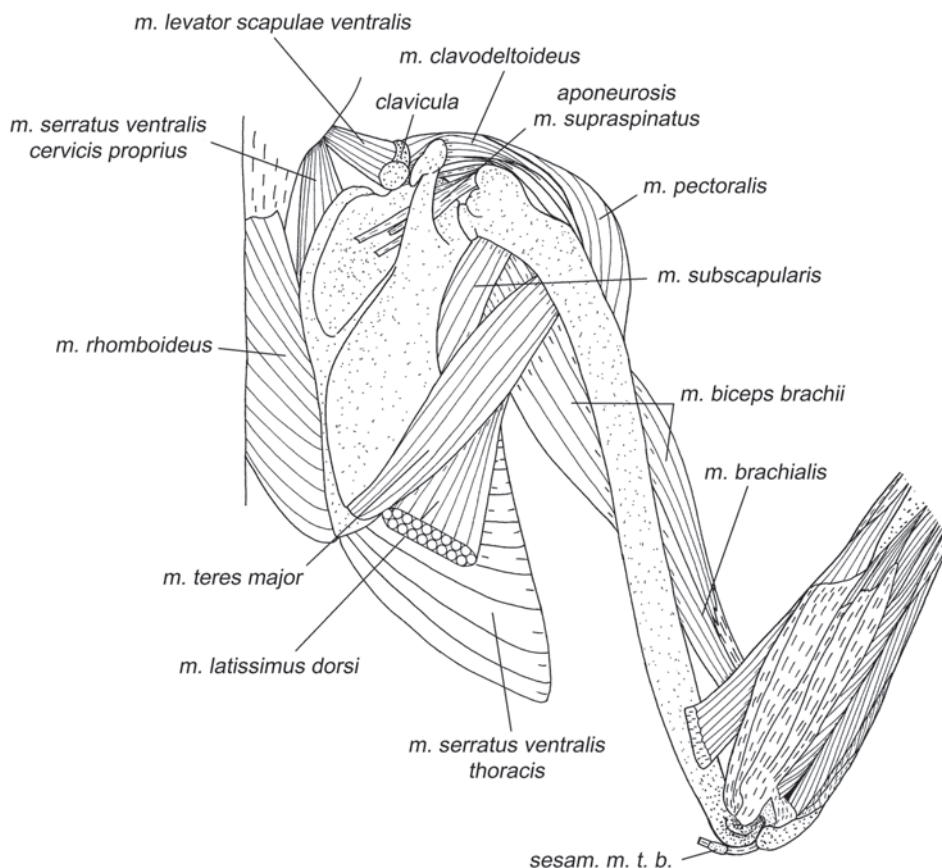
Рудимент этой мышцы мы обнаружили лишь у индийского **крылана** (*Synopterus sphinx*) на одной (правой) стороне тела. Это тончайшая лента. Конец ее крепится к краниальному краю лопатки медиальнее суставной впадины, а начало теряется в соединительной ткани между мышцами шеи. Согласно литературным данным эта мышца присутствует у некоторых крыланов, а также у отдельных групп летучих мышшей, например, у представителей надсемейств Phyllostomoidea, Emballonuroidea и Rhinolophoidae (за исключением *Rhinolophus* и *Hipposideros*). По данным Стриклера (Strickler, 1978), у крыланов она начинается в области щитовидного хряща, а у летучих мышшей – от скелета подъязычного аппарата. Оканчивается либо на краниальном крае лопатки (например, у крыланов), либо на дорсальной поверхности ключицы (у большинства из имеющих ее летучих мышшей). В случае окончания на ключице, представляется более

вероятным, что это не лопаточно-подъязычная, а грудино-подъязычная мышца (*m. sternohyoideus*).

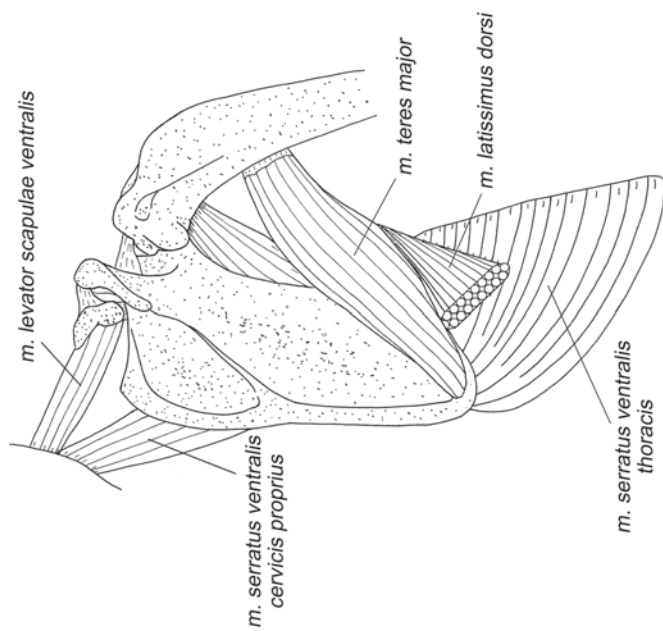
Вероятно, эта мышца у исследованных животных находится на пути к полному исчезновению, от ослабления у тупай, до отсутствия у шерстокрыла и ряда рукокрылых.

**M. subclavius** – подключичная мышца (рис. 3.45, 3.46, 3.49, 3.50, 3.52, 3.54–3.60, 3.62, 3.63, 3.65).

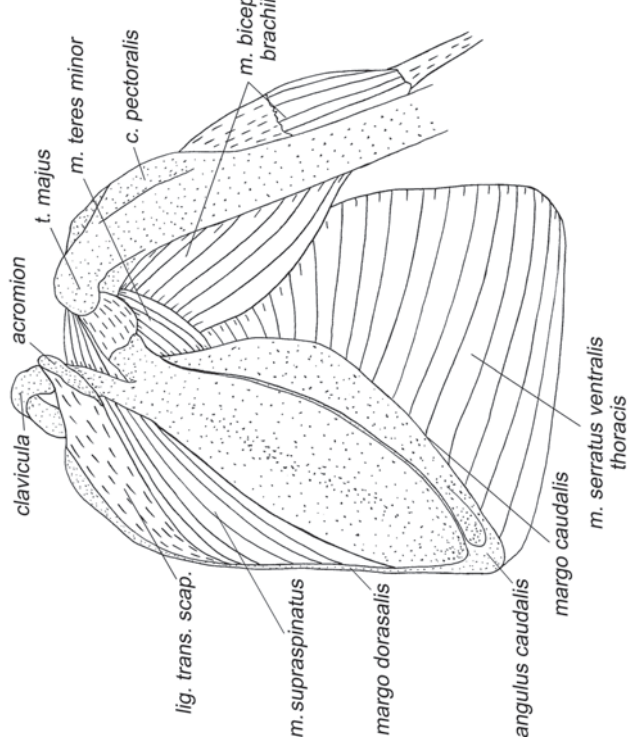
У всех **рукокрылых** подключичная мышца начинается на переднем крае грудинного сегмента первого ребра (например, у некоторых гладконосых), на всей его вентральной (внешней) поверхности (например, у крыланов) или на краниальном крае его крыловидного отростка (например, у подковоносов и листоносов Старого Света). Оканчивается на дорсальной стороне дистальной части ключицы, занимая от одной до двух третей ее длины.



**Рис. 3.37.** Мускулатура плечевого пояса и свободной конечности крылана *C. sphinx*. Вид с дорсальной стороны, слой VIII.

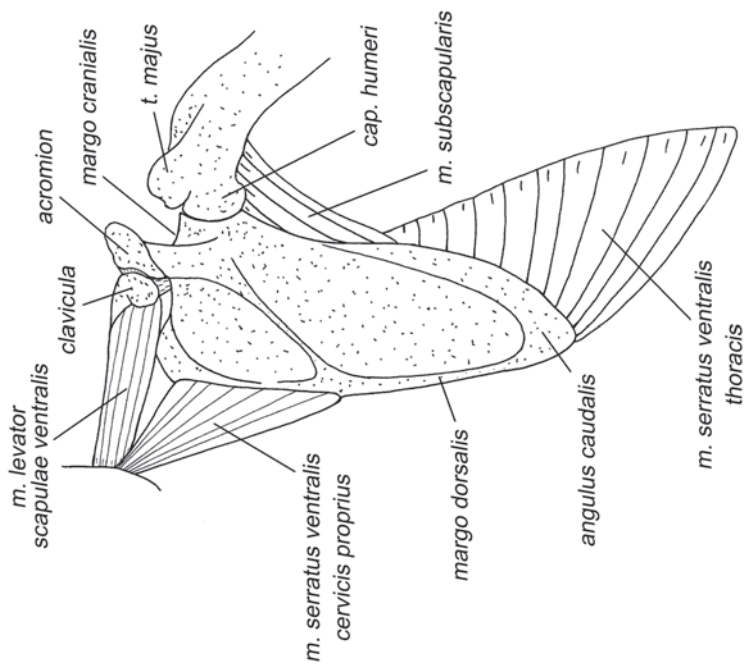


**Рис. 3.39.** Мускулатура плечевого пояса и свободной конечности крылана *C. spixii*. Вид с дорсальной стороны, слой IX.

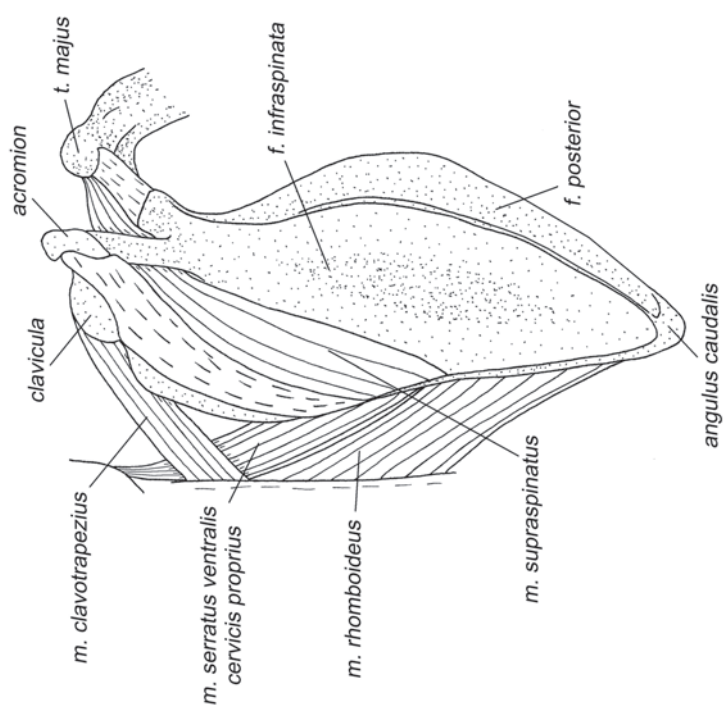


**Рис. 3.38.** Мускулатура плечевого пояса и свободной конечности подковоноса *R. ferrumequinum*. Вид с дорсолатеральной стороны, слой IX.





**Рис. 3.40.** Мускулатура плечевого пояса и свободной конечности крылана *S. sphinx*. Вид с дорсальной стороны, слой X.



**Рис. 3.41.** Мускулатура плечевого пояса и свободной конечности подковоноса *R. ferrugineum*. Вид с дорсальной стороны, слой X.

Тянет ключицу дорсокаудально. У подковоносообразных (*Rhinolophoidea*) благодаря расширенному крыловидному отростку грудинного сегмента первого ребра, начало мышцы смещено латерально, и, соответственно, она тянет ключицу еще и вбок. Совместно с ключично-трапецевидной мышцей и вентральным поднимателем лопатки контролирует грудино-ключичный сустав.

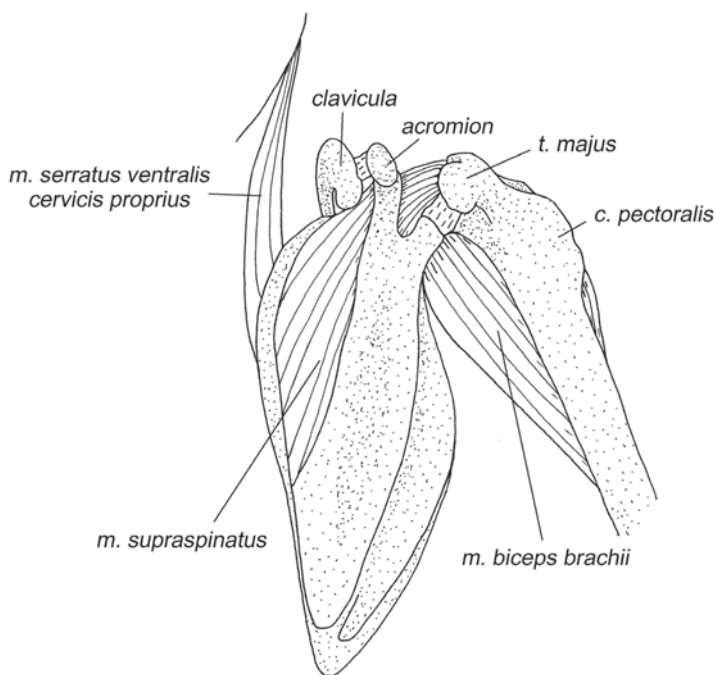
## Мускулатура плечевого сустава

### Мускулатура, идущая от туловища

*M. latissimus dorsi* – широчайшая мышца спины (рис. 3.21–3.23, 3.25, 3.32, 3.34, 3.37, 3.39, 3.54–3.57).

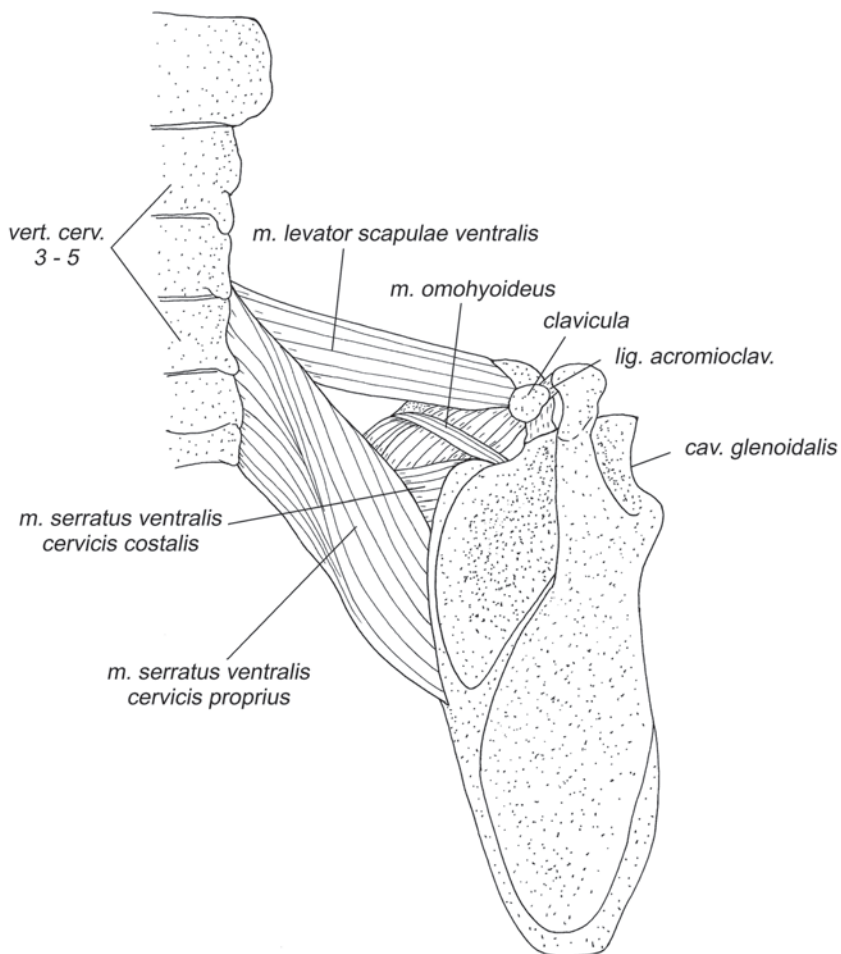
Это плоская, треугольная, очень широкая в основании мышца. У **крыланов** она начинается на позвоночнике и поверхностной фасции осевых мышц на протяжении от 10–11-го грудного до 3–4-го поясничного позвонка, подныривает под брюшко большой круглой мышцы и оканчивается на шейке проксимальной головки плеча при помощи сухожилия.

У **летучих мышей** протяженность начала этой мышцы значительно варьирует. Она начинается на остистых отростках позвонков и межостистых связках между 9-м грудным и 5-м поясничным позвонками, так что опорой ей дают от



**Рис. 3.42.** Мускулатура плечевого пояса и свободной конечности подковоноса *R. ferrumequinum*. Вид с дорсальной стороны, слой XI.

двух до восьми позвонков. Оканчивается на гребне малого бугра плечевой кости дистальнее большой круглой мышцы при помощи плоского сухожилия. У подковоносообразных (*Rhinolophoidea*) она нередко имеет две четко выраженные порции, причем, по данным Стриклера (Strickler, 1978), у *Megadermatidae* и *Nycteridae* эти порции разделены не только в основании, но и в области окончания. Они крепятся самостоятельными сухожилиями по разные стороны от большой круглой мышцы (проксимальнее и дистальнее нее). У большого подковоноса (*Rhinolophus ferrumequinum*) Стриклер тоже обнаружил две порции, которые, тем не менее, оканчивались на плечевой кости совместно. Однако, по нашим данным, у этого вида широчайшая мышца спины представлена лишь одной порцией (рис. 3.22). Нам удалось обнаружить две слабо расщепленные порции только у листоноса Хорсфилда (*Hipposideros larvatus*) (рис. 3.25). Вероятно,



**Рис. 3.43.** Мускулатура плечевого пояса и свободной конечности крылана *C. sphinx*. Вид с дорсальной стороны, слой XI.

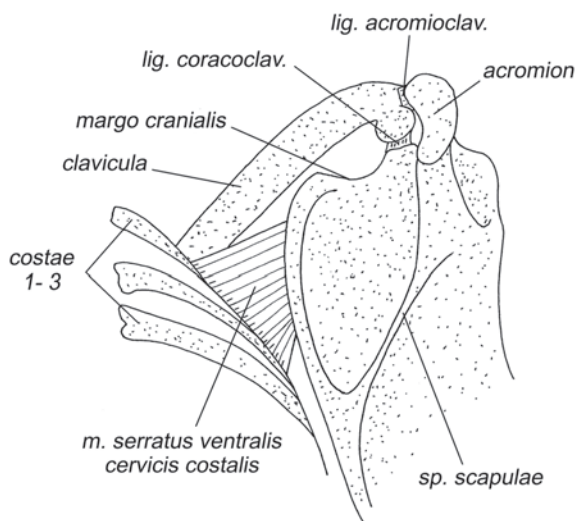


Рис. 3.44. *M. serratus ventralis cervicis costalis* крылана *C. sphinx*. Вид с дорсальной стороны.

подразделение на порции имеет не только межвидовую, но и внутривидовую изменчивость.

*Пронирует и ретрагирует плечо. У летучих мышей высокий гребень малого бугра отодвигает конец мышцы от центра плечевого сустава в медиальном направлении, увеличивая рычаг для пронации. Однако у крыланов мышца заканчивается на шейке суставной головки и ее пронационный рычаг очень мал.*

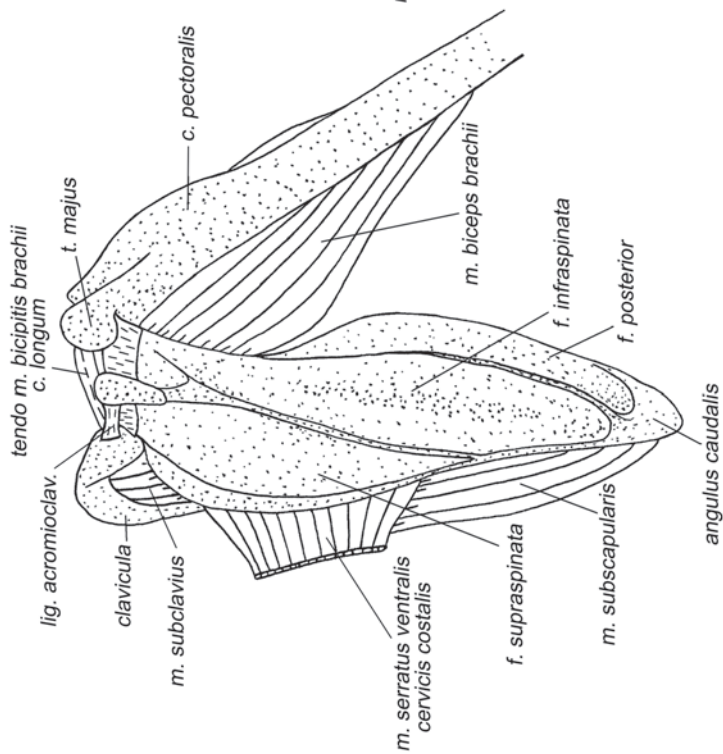
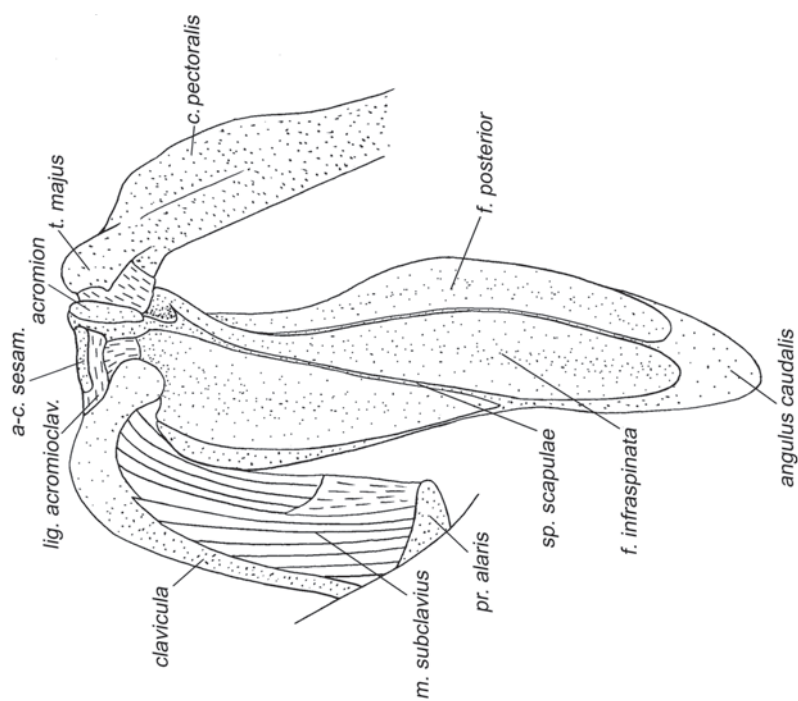
***M. pectoralis*** – грудная мышца (рис. 3.21–3.24, 3.26–3.32, 3.37, 3.47–3.51, 3.54).

Эта самая крупная мышца рукокрылых. В отличие от других млекопитающих, у рукокрылых она подразделена не на поверхностную и глубокую, а на переднюю (*pars anterior*) и заднюю (*pars posterior*) порции.

*M. pectoralis pars anterior* у **крыланов** начинается на переднелатеральной поверхности проксимальной половины ключицы. Оканчивается вдоль всего внешнего края пекторального гребня, прикрывая окончание глубокой порции.

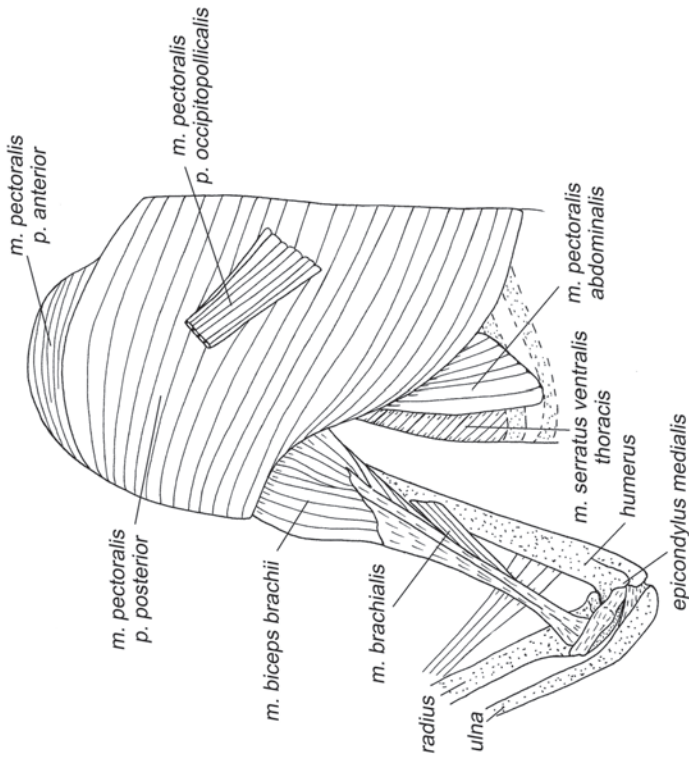
У **летучих мышей** начинается не только на переднелатеральной поверхности проксимальной части ключицы, но и на краниальном крае рукоятки грудины и вентральной поверхности крыловидного отростка грудинного сегмента первого ребра. Оканчивается на внешнем крае пекторального гребня (у многих видов – с участием апоневроза). Иногда краниальный край этой мышцы сростается с каудальным краем ключично-трапециевидной.

*M. pectoralis pars posterior* у **крыланов** начинается на рукоятке и теле грудины, включая киль и продолжающую его соединительнотканную пластину (вплотную смыкаясь с контралатеральной мышцей), на вентральной поверхности грудинных сегментов всех истинных ребер. Оканчивается вдоль всего пекторального гребня преимущественно при помощи широкого плоского апонев-

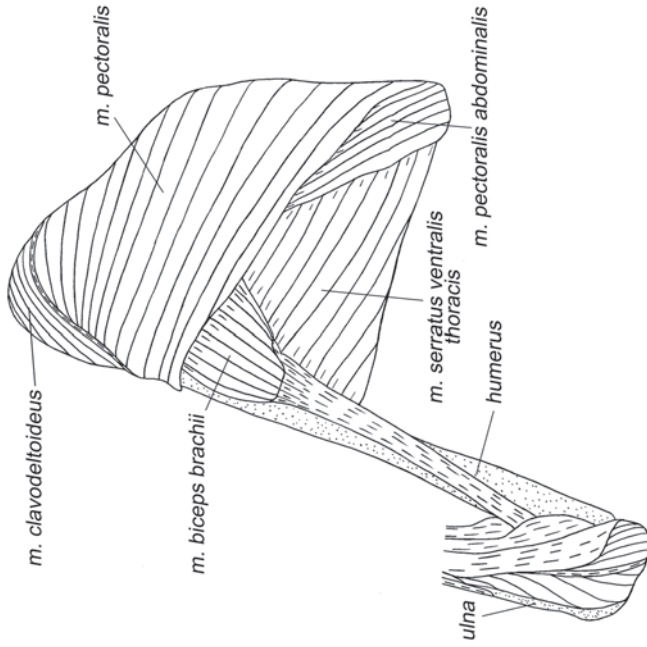


**Рис. 3.46.** *M. subclavius* подковоноса *R. ferrumequinum*. Вид с дорсальной стороны.

**Рис. 3.45.** Мускулатура плечевого пояса и свободной конечности подковоноса *R. ferrumequinum*. Вид с дорсальной стороны, слой XII.



**Рис. 3.47.** Мускулатура плечевого пояса и свободной конечности крылана *C. sphinx*. Вид с ventральной стороны, слой I.



**Рис. 3.48.** Мускулатура плечевого пояса и свободной конечности подковоноса *R. ferrugineum*. Вид с ventролатеральной стороны, слой I.

роза. Небольшой пучок волокон обычно тянется в кожу и вливается в *m. occipitopollicalis* (*m. pectoralis pars occipitopollicalis*).

У **летучих мышей** она начинается на рукоятке и теле грудины, расположенной на месте киля соединительнотканной пластине, а также на грудинных сегментах второго – шестого ребер и на фасции живота вдоль каудального края грудной клетки. Оканчивается на вентральной поверхности пекторального гребня с участием широкого, расщепленного апоневроза.

Исходя из характера взаимного расположения порций на пекторальном гребне (передняя подходит к нему латеральнее, чем задняя), можно предположить, что передняя порция грудной мышцы соответствует поверхностной грудной других млекопитающих, а задняя – глубокой. Превращение поверхностной порции в переднюю произошло в связи с частичным смещением ее начала с грудины на ключицу.

*Грудная мышца является основным опускаем крыла. Одновременно с аддукцией, она пронирует плечевую кость. Смещение части поверхностной порции на ключицу дало ей возможность обеспечивать опускание и пронацию плечевой кости, не влияя на грудно-ключичный сустав (см. главу «Функциональный анализ локомоции рукокрылых»).*

***M. pectoralis abdominalis*** – грудная мышца живота (рис. 3.47– 3.49, 3.51).

Представляет собой, как обычно, тонкую ленту. У **крыланов** она начинается на брюшной фасции на уровне 7–10-го ребер. Хотя у разных видов начало этой мышцы немного варьирует, оно всегда располагается латеральнее средней линии живота. Оканчивается на проксимальной части пекторального гребня плечевой кости с участием апоневроза, ширина и точное место прикрепления которого слегка отличается у различных видов.

У **летучих мышей** начинается на брюшной фасции примерно на уровне мечевидного отростка грудины или несколько краниальнее. Начало может находиться как на самой средней линии живота (по данным Стриклера (Strickler, 1978), такое начало характерно для мешкокрылообразных и некоторых американских листоносов), так и значительно латеральнее (у большинства видов). Оканчивается с участием длинного плоского апоневроза на проксимальной части основания пекторального гребня.

*Может вносить небольшой вклад в пронацию и ретракцию плеча.*

### ***Собственная мускулатура плечевого сустава***

***M. clavodeltoideus*** – ключично-дельтовидная мышца (рис. 3.21–3.30, 3.32–3.34, 3.37, 3.47–3.49, 3.51).

У рукокрылых этот мускул очень тесно связан с передней порцией *m. pectoralis*. В результате возможны ошибки при определении границ между ними. Так Норберг (Norberg, 1972) называет у крылана ключично-дельтовидной мышцей не только собственно *m. clavodeltoideus*, но и ключичную часть сильно увеличенной *m. pectoralis pars anterior*. Однако Воган (Vaughan, 1959), исследовавший не только топографию, но и иннервацию этих мускулов, достаточно надежно их различает.

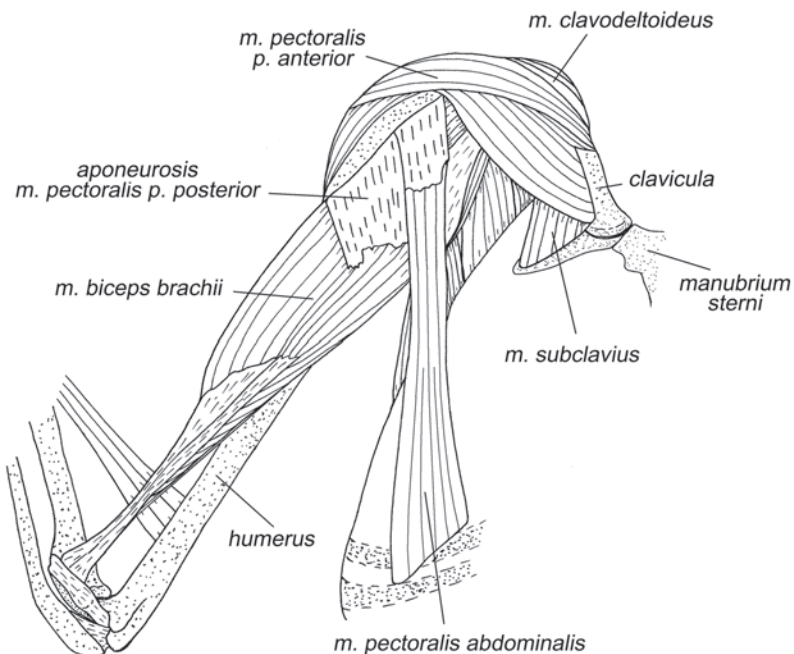
У **крыланов** волокна этого небольшого мускула начинаются на вентромедиальной поверхности дистальной половины ключицы. Оканчиваются они на дорсопроксимальной части пекторального гребня плеча. С брюшной стороны этот мускул почти полностью прикрыт передней порцией *m. pectoralis*. Четкая граница между этими мускулами появляется лишь в области прикрепления к плечевой кости.

У **летучих мышей** ключично-дельтовидный мускул развит лучше, чем у крыланов. Он начинается на вентральной поверхности дистальной части ключицы, занимая у различных видов от одной четверти до половины ее длины. Оканчивается на пекторальном гребне плеча проксимальнее передней порции *m. pectoralis*, с которой обычно срастается своим каудальным краем.

*Протрагирует и пронирует плечо.*

***M. acromiodeltoideus*** – акромио-дельтовидная мышца (рис. 3.21, 3.22).

Это крупная мышца с большим количеством внутренних апоневрозов. У всех **рукокрылых** она начинается на акромиальном отростке и заостренной стороне остистой связки лопатки. Протяженность крепления на остистой связке варьирует у разных видов. Так, например, у крыланов начало мышцы почти полностью локализовано на акромиальном отростке, а у подковоносов оно распространяется по всей остистой связке. Оканчивается на латеральной стороне пекторального гребня плечевой кости и на значительной части ее переднелатеральной поверхности.



**Рис. 3.49.** Мускулатура плечевого пояса и свободной конечности крылана *C. sphinx*. Вид с вентральной стороны, слой II.

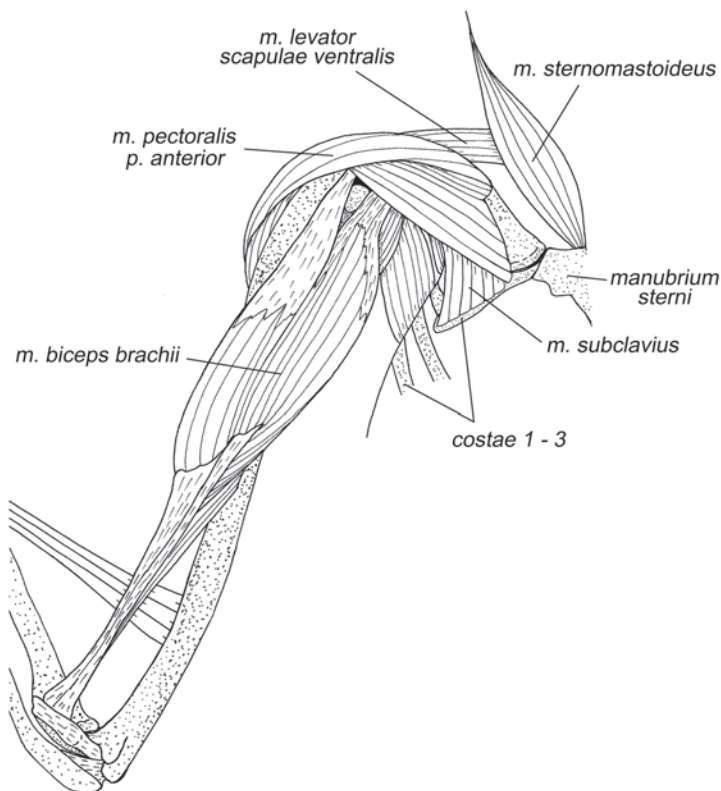


Ретрагирует, супинирует и поднимает (отводит) плечо. Следует отметить, что роль мускула как ретрактора зависит от степени распространения его начала вдоль остистой связки в сторону дорсального края лопатки. Чем дальше от плечевого сустава простирается начало мышцы, тем больше ее ретракторный рычаг. У крыланов при полностью распрямленном плечевом суставе ретракторный эффект практически исчезает, т.е. мускул может лишь поднимать и супинировать плечевую кость. У подковоносов же топография такова, что он выступает ретрактором плеча даже в крайне протрагированном его положении.

***M. spinodeltoideus*** – остисто-дельтовидная мышца (рис. 3.21–3.24).

У всех **рукокрылых** это широкая плоская мышца, которая начинается на дорсальном крае лопатки каудальнее ости, а иногда и на остистой связке лопатки. Оканчивается на дистальной части гребня большого бугра плеча, часто при помощи короткого апоневроза.

Ретрагирует и супинирует плечо, а также помогает поднимать его из опущенного положения и опускать – из поднятого.



**Рис. 3.50.** Мускулатура плечевого пояса и свободной конечности крылана *C. sphinx*. Вид с вентральной стороны, слой III.

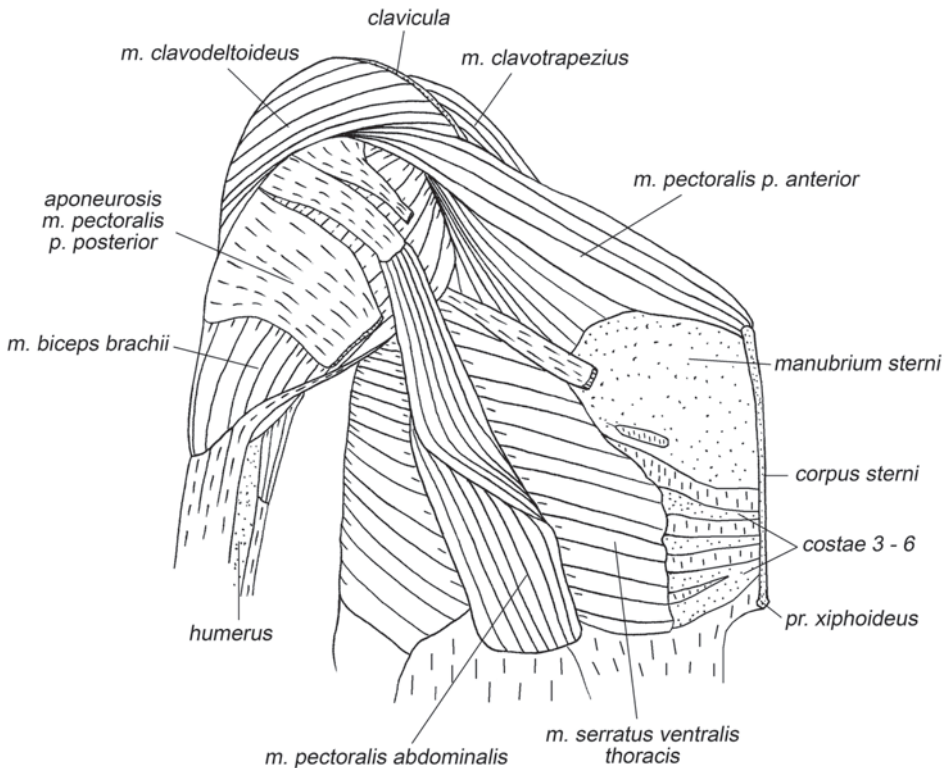
***M. teres minor*** – малая круглая мышца (рис. 3.26, 3.29, 3.38).

У рукокрылых, как и у тупай, эта мышца очень мала. У **крыланов** она развита лучше, чем у летучих мышей. Мышца начинается с участием апоневроза на каудальном крае лопатки, в непосредственной близости от гленоидной впадины, занимая от четверти до половины длины этого края. Оканчивается на латеральной поверхности основания большого бугра плеча дистальнее заостренной мышцы.

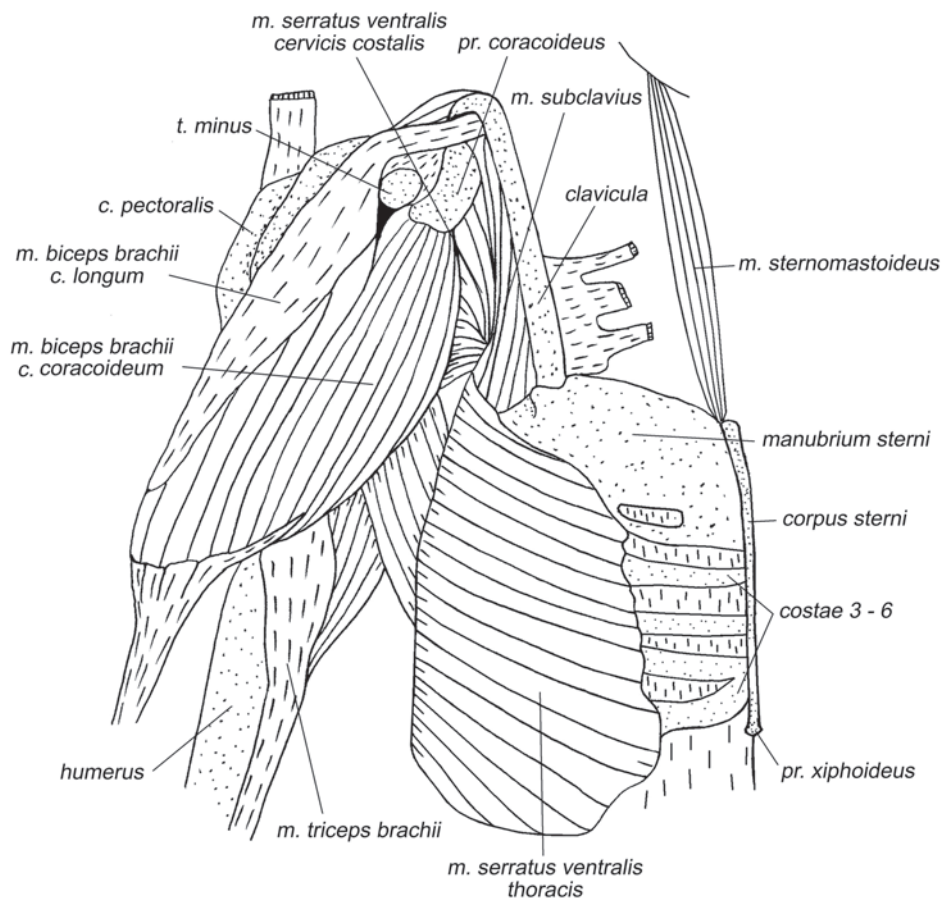
У **летучих мышей** начинается вдоль каудального края лопатки, занимая не более одной четверти его длины вблизи от гленоидной впадины. Оканчивается на латеральной поверхности большого бугра дистальнее заостренной мышцы. По данным разных авторов (например, Norberg, 1970; Strickler, 1978; Vaughan, 1959), включая наши, эта мышца лучше всего развита у вампировых (*Desmodontinae*) и слабее всего – у подковоносообразных (*Rhinolophoidea*).

*Малая круглая мышца является очень слабым ретрактором плеча и, вероятно, служит индикатором степени ретракции в плечевом суставе.*

***M. teres major*** – большая круглая мышца (рис. 3.22–3.27, 3.29, 3.31, 3.32, 3.34, 3.37, 3.39, 3.54–3.57).



**Рис. 3.51.** Мускулатура плечевого пояса и свободной конечности подковоноса *R. ferrumequinum*. Вид с вентролатеральной стороны, слой II.



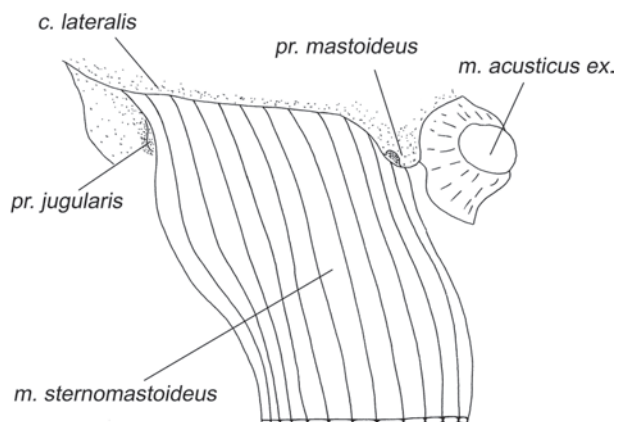
**Рис. 3.52.** Мускулатура плечевого пояса и свободной конечности подковоноса *R. ferrumequinum*. Вид с вентральной стороны, слой III.

У **крыланов** начинается на наружной поверхности расширенного каудального края лопатки. Оканчивается при помощи широкого сухожилия вдоль гребня малого бугра плеча дорсальнее и, как правило, немного дистальнее широчайшей мышцы спины.

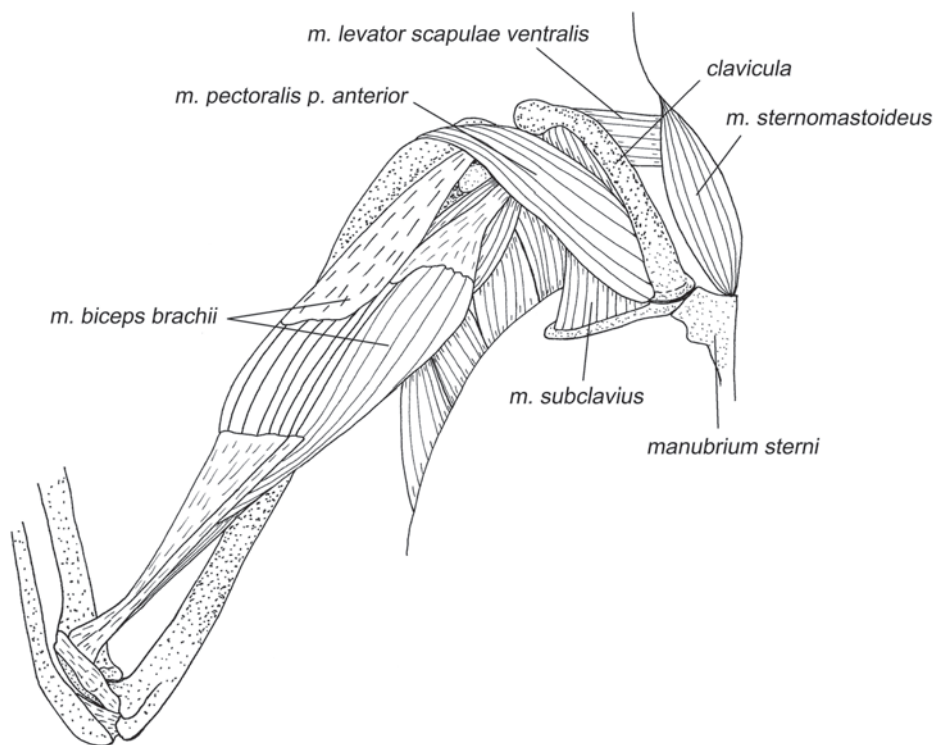
У **летучих мышей** начинается на каудальном крае лопатки и задней фасетке, если таковая имеется, часто и на начальном апоневрозе заостренной мышцы. Оканчивается на гребне малого бугра плечевой кости, дорсальнее широчайшей мышцы спины.

*Большая круглая мышца рукокрылых ретрагирует плечо. Эффект пронации, по всей видимости, у них выражен слабее, чем у представителей других изученных отрядов.*

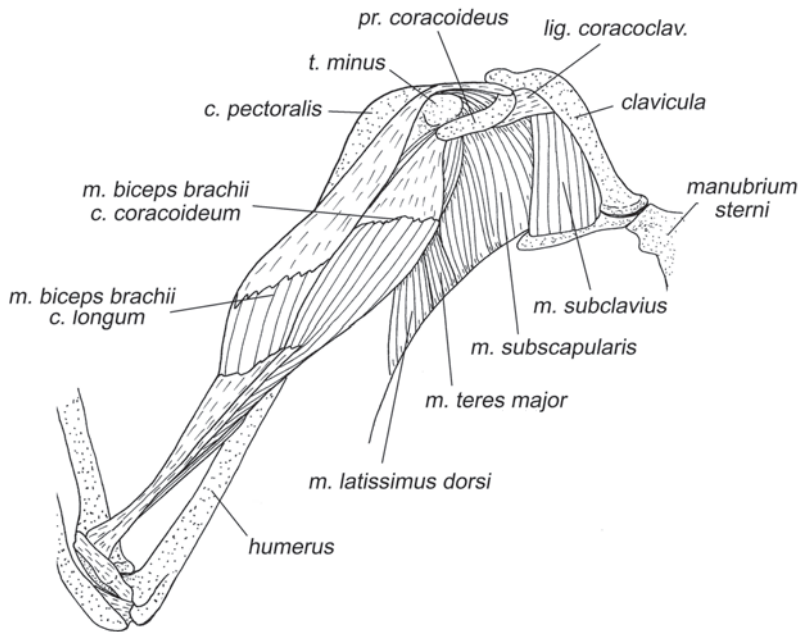
***M. subscapularis*** – подлопаточная мышца (рис. 3.45, 3.54–3.64).



**Рис. 3.53.** Начало *m. sternomastoideus* подковоноса *R. ferrumequinum*. Вид с латеральной стороны.



**Рис. 3.54.** Мускулатура плечевого пояса и свободной конечности крылана *C. sphinx*. Вид с вентральной стороны, слой IV.



**Рис. 3.55.** Мускулатура плечевого пояса и свободной конечности крылана *C. sphinx*. Вид с вентральной стороны, слой V.

Подлопаточная мышца занимает всю медиальную поверхность лопатки и имеет сложную апоневротическую основу. Относительная масса этой мышцы у крыланов меньше, чем у летучих мышей (Strickler, 1978).

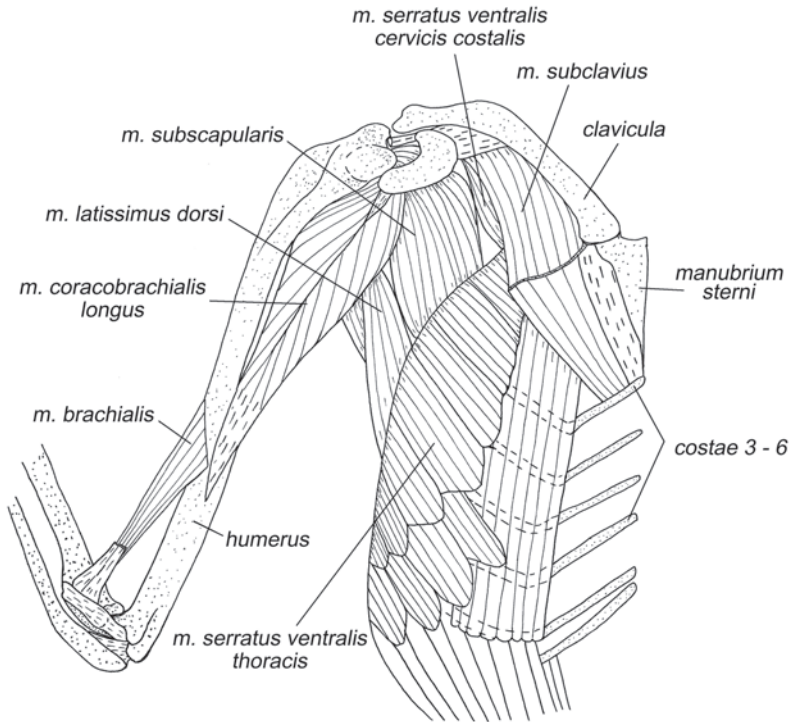
У **крыланов** ее волокна начинаются на поверхности подлопаточной ямки и посредством апоневрозов – от ее краев. Оканчивается на малом бугре плеча при помощи множества сходящихся апоневрозов. У *Synopterus* обнаружена небольшая дополнительная латеральная порция, которая выступает за лопатку. Она начинается от ее каудального края и оканчивается при помощи длинного самостоятельного сухожилия на дистальной стороне малого бугра.

У **летучих мышей** подлопаточная мышца имеет четко выраженную треугольную в поперечном сечении форму. Начинается на всей внутренней поверхности лопатки, включая ее края, как непосредственно на кости, так и с участием начальных апоневрозов. Волокна сходятся на длинные лентовидные конечные апоневрозы, которые крепятся к малому бугру плечевой кости. Часть мышечных волокон напрямую, без посредства апоневрозов, оканчивается на дистальной и передней поверхностях малого бугра плеча.

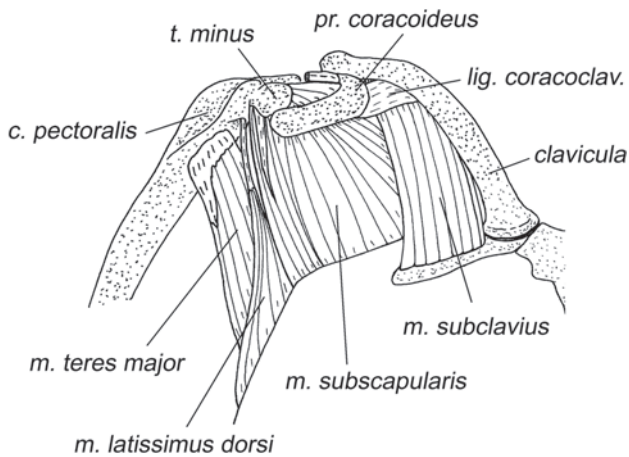
У **рукокрылых** эта мышца является основным пронатором плеча, соперничая в этой роли с грудной мышцей. При раскрытом крыле помимо этого опускает плечевую кость.

***M. supraspinatus*** – предостная мышца (рис. 3.23–3.30, 3.32–3.36, 3.38, 3.41, 3.42).

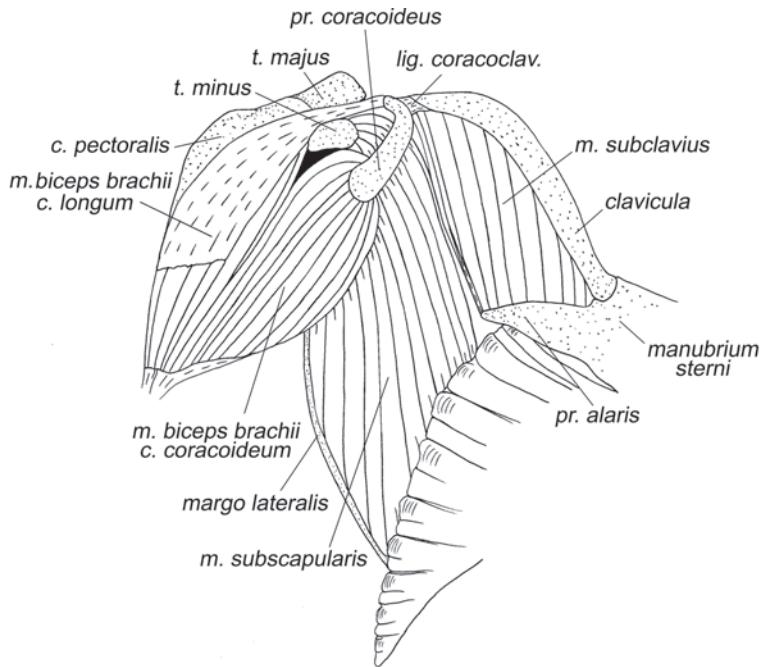
У **крыланов** начинается на всей поверхности одноименной ямки и на краиниальной стороне ости. Волокна подныривают под акромиальный отросток и



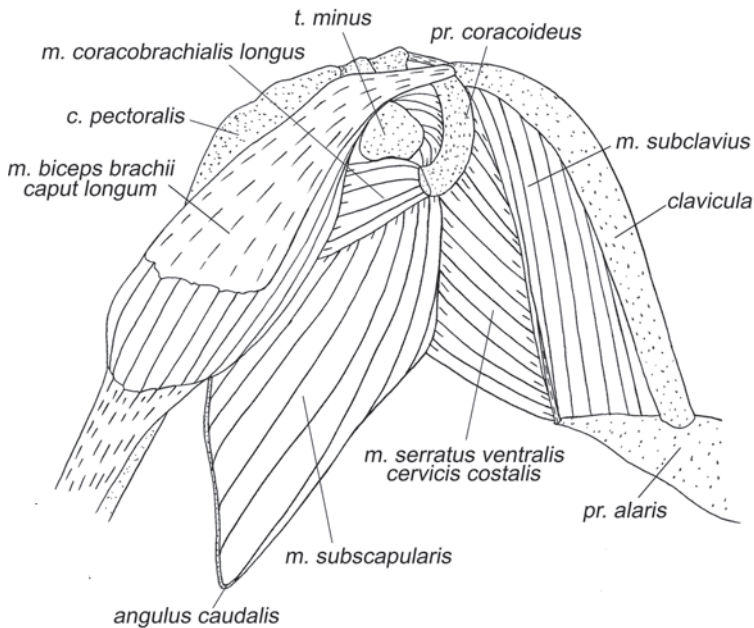
**Рис. 3.56.** Мускулатура плечевого пояса и свободной конечности крылана *C. sphinx*. Вид с вентральной стороны, слой VI.



**Рис. 3.57.** Мускулатура плечевого пояса и свободной конечности крылана *C. sphinx*. Вид с вентральной стороны, слой VII.



**Рис. 3.58.** Мускулатура плечевого пояса и свободной конечности подковоноса *R. ferrum-equinum*. Вид с вентральной стороны, слой IV.



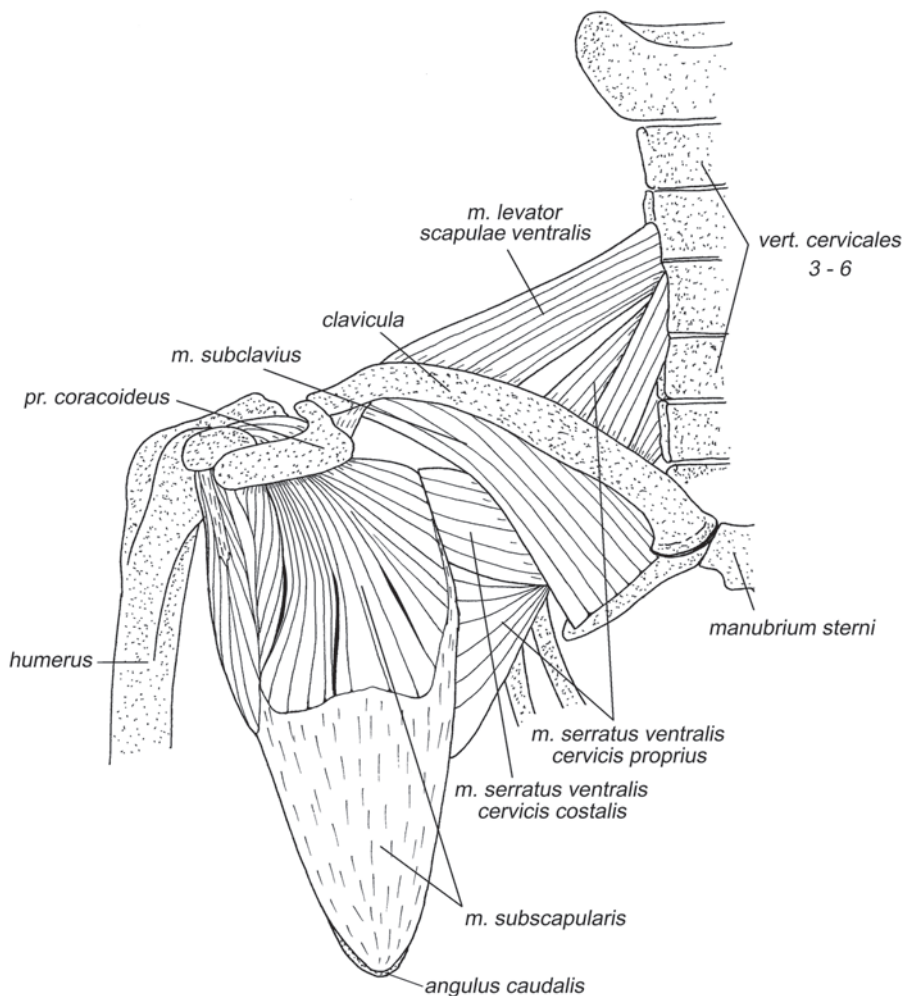
**Рис. 3.59.** Мускулатура плечевого пояса и свободной конечности подковоноса *R. ferrum-equinum*. Вид с вентральной стороны, слой V.

оканчиваются на краниолатеральной поверхности большого бугра при помощи мощного сухожилия.

У **летучих мышей** начало предостной мышцы распространяется за пределы дна предостной ямки на дорсальный край лопатки и на остистую связку, накрывающую значительную часть этой мышцы. Как и у крыланов, волокна прикрепляются с помощью толстого сухожилия на большом бугре плеча проксимальнее заострой мышцы.

Стриклер (Strickler, 1978) отмечает, что предостная мышца слабее всего развита у крыланов, а сильнее всего у подковоносообразных, что коррелирует с относительными размерами предостной ямки.

*Предостная мышца протрагирует плечо.*



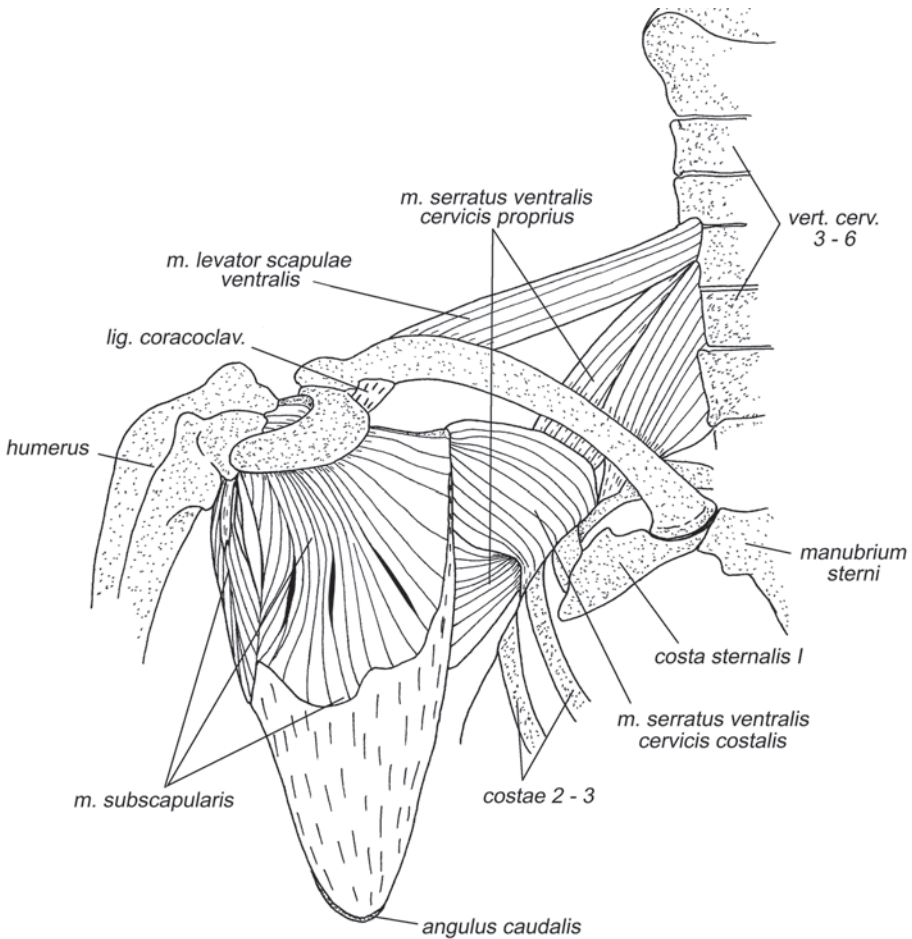
**Рис. 3.60.** Мускулатура плечевого пояса и свободной конечности крылана *C. sphinx*. Вид с вентральной стороны, слой VIII.



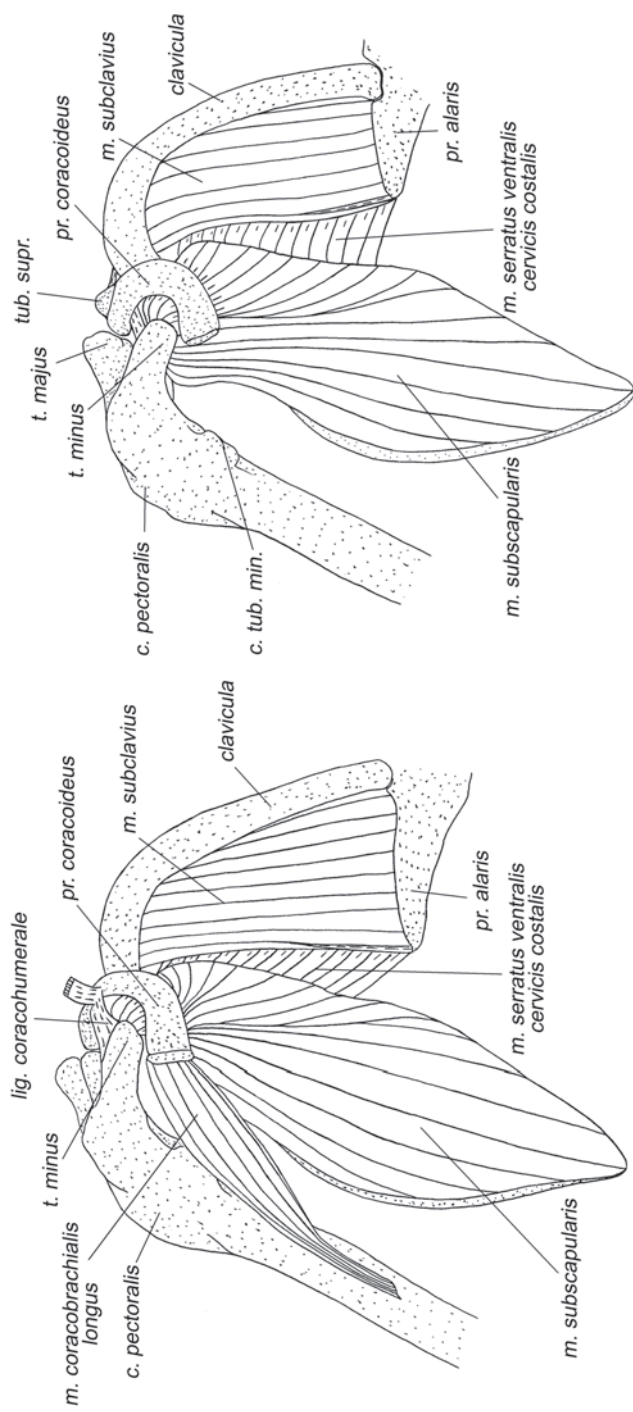
*M. infraspinatus* – заостренная мышца (рис. 3.23–3.28).

У **рукокрылых**, как и у других изученных животных, расположена в заостренной ямке. Имеет развитую перистую структуру и треугольной формы поперечное сечение. Начало занимает всю поверхность заостренной ямки включая дорсальный край и каудальную поверхность ости лопатки, заходя нередко и на основание акромиального отростка. При наличии задней фасетки у некоторых видов начало мышцы может распространяться и на нее. Мышечные волокна короткие, сходятся на многочисленных толстых лентовидных апоневрозах, с помощью которых мышца крепится к латеральной поверхности большого бугра плеча.

По данным Стриклера (Strickler, 1978), заостренная мышца слабее развита у фруктоядных и медленно летающих насекомоядных (крыланов и подковоносообразных), и значительно лучше – у быстро летающих насекомоядных рукокрылых (мешкокрылообразных).

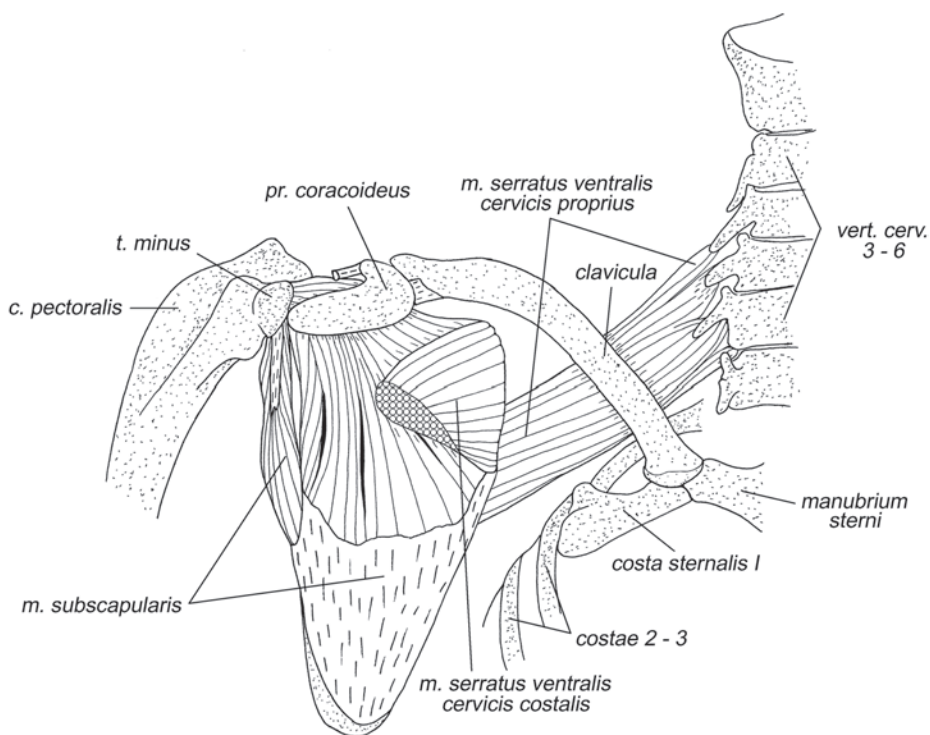


**Рис. 3.61.** Мышцатура плечевого пояса и свободной конечности крылана *C. sphinx*. Вид с вентральной стороны, слой IX.



**Рис. 3.62.** Мускулатура плечевого пояса и свободной конечности подковоноса *R. ferrugineum*. Вид с вентральной стороны, слой VI.

**Рис. 3.63.** Мускулатура плечевого пояса и свободной конечности подковоноса *R. ferrugineum*. Вид с вентральной стороны, слой VII.



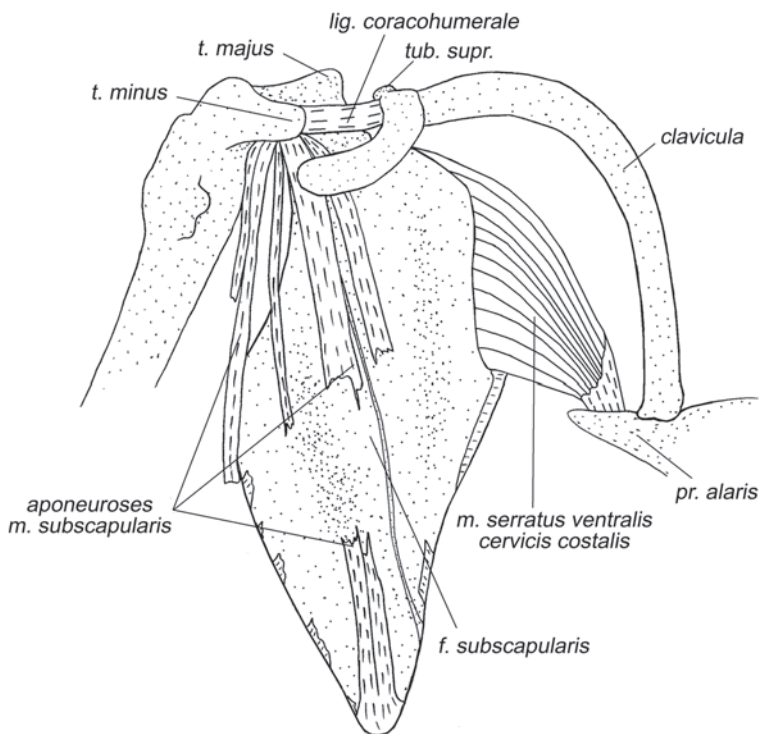
**Рис. 3.64.** Мускулатура плечевого пояса и свободной конечности крылана *C. sphinx*. Вид с вентральной стороны, слой X.

*Заостная мышца* – основной супинатор плеча. Она также участвует в сгибании и ретракции плеча.

***M. coracobrachialis longus*** – длинная коракоидно-плечевая мышца (рис. 3.56, 3.59, 3.62, 3.66, 3.67).

У всех **рукокрылых** имеется лишь одна, длинная коракоидно-плечевая мышца. Она начинается на вершине коракоидного отростка лопатки латеральнее (то есть ближе к плечевой кости) коракоидной головки двуглавой мышцы, иногда при помощи апоневроза. Мускульные волокна оканчиваются на медиальной поверхности средней части плечевой кости с участием апоневроза. У некоторых **летучих мышей**, например, у представителей рода *Rhinolophus*, эта небольшая лентовидная мышца очень слаба и апоневрозов практически не содержит. По данным Стриклера (Strickler, 1978), она полностью отсутствует у *Molossus*.

*При раскрытом крыле опускает плечевую кость, а при сложенном ретрагирует.*



**Рис. 3.65.** Мускулатура плечевого пояса и свободной конечности подковоноса *R. ferrumequinum*. Вид с вентральной стороны, слой VIII.

## Мускулатура свободной конечности

### Мускулатура плеча

#### Задняя группа мышц

***M. triceps brachii*** – трехглавая мышца плеча (рис. 3.21–3.31, 3.33).

Эта мышца у рукокрылых всегда имеет не более трех головок.

У **крыланов** длинная головка (*caput longum*) трехглавой мышцы начинается с участием апоневроза на каудальном крае лопатки в непосредственной близости от гленоидной впадины. Латеральная головка (*caput laterale*) начинается дистальнее большого бугра на заднелатеральной поверхности проксимальной трети плеча. Медиальная головка (*caput mediale*) начинается на заднемедиальной поверхности проксимальной половины плечевой кости. Граница между латеральной и медиальной головками выражена нечетко. Каждая головка имеет свое конечное сухожилие; вначале сливаются сухожилия двух плечевых головок, а в дистальной части плеча с ними объединяется и сухожилие длинной головки. Общее конечное сухожилие крепится на локтевом отростке локтевой кости. Вблизи крепления в толще сухожилия образуется крупная сесамовидная кость (так называемая желобовидная – *os sesamoideum m. tricipitis brachii*).

У **летучих мышей** длинная головка тоже начинается вблизи гленоидной впадины на каудальном крае лопатки с участием апоневроза. Она на всем протяжении отделена от остальных головок. Конечное сухожилие обычно лежит в углублении желобовидной сесамовидной кости и самостоятельно крепится к локтевому отростку, однако, иногда оно прирастает к сесамовидной кости. Латеральная головка начинается на заднелатеральной поверхности проксимальной части плеча, занимая от четверти до трех четвертей длины плечевой кости. Головка оканчивается сухожилием, которое либо самостоятельно крепится на локтевом отростке, либо сливается с апоневрозом медиальной головки. Положение и размеры медиальной головки у различных видов значительно варьируют. У подковоносых она начинается наиболее проксимально: на основании малого бугра и медиальной поверхности проксимальной трети плечевой кости. У американских листоносов ее начало находится наиболее дистально – на задней поверхности дистальной четверти плечевой кости (в этом случае нельзя исключить гомологии с добавочной головкой). По данным Стриклера (Strickler, 1978), у представителей родов *Mormoops* и *Balantiopteryx* медиальная головка может вообще отсутствовать. Ее дистальное сухожилие крепится к локтевому отростку либо самостоятельно, либо совместно с таковым латеральной головки. Желобовидная кость формируется у летучих мышей в сухожилии медиальной головки. Поскольку у большинства летучих мышей сухожилия латеральной и медиальной головок в дистальной части сливаются, этот сесамовид образуются в их общем участке (например, по данным Стриклера, у *Vespertilionidae*, *Phyllostomidae* и *Noctilionidae*). Стриклер также отмечает у представителей родов *Balantiopteryx* и *Saccopteryx* наличие дополнительного сесамоида в самостоятельном у этих видов дистальном сухожилии латеральной головки. Сесамовид формируется в месте прохождения этого сухожилия над желобовидной сесамовидной костью сухожилия медиальной головки.

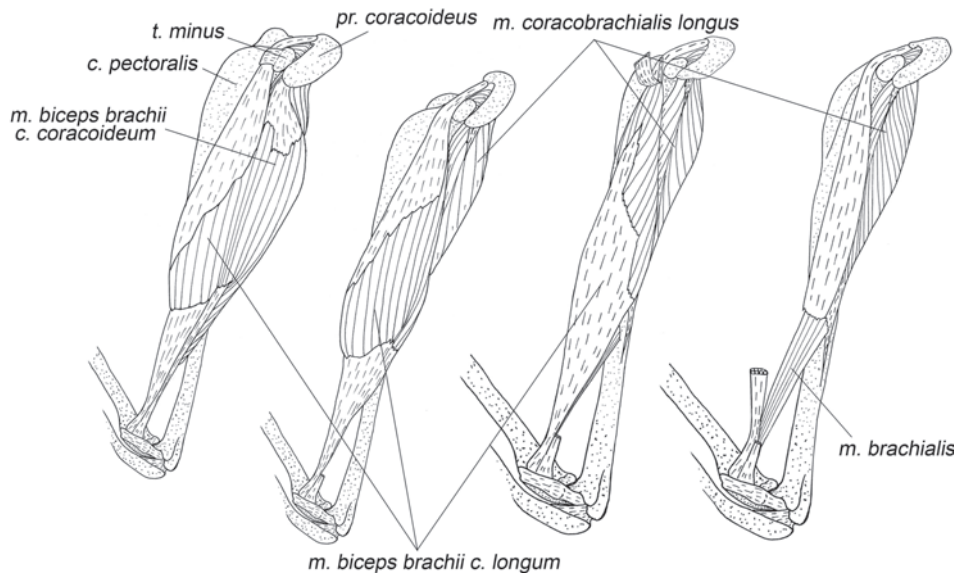
*Все головки т. triceps brachii* разгибают локтевой сустав, длинная головка, кроме того, ретрагирует плечо.

### **Передняя группа мышц**

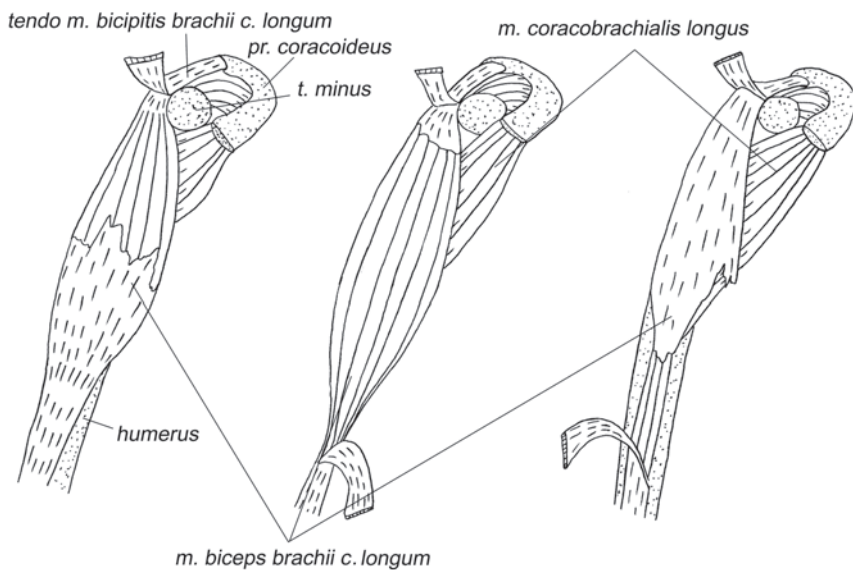
***M. biceps brachii*** – двуглавая мышца плеча (рис. 3.21–3.33, 3.35, 3.37, 3.38, 3.42, 3.45, 3.47–3.52, 3.54, 3.55, 3.58, 3.59, 3.66, 3.67).

У рукокрылых эта мышца имеет две сопоставимые по размеру, хорошо развитые, четко дифференцированные головки.

У **крыланов** толстое начальное сухожилие длинной головки (*caput longum*) отходит, как обычно, от надсуставного бугра лопатки. В области малого бугра сухожилие расслаивается на два широких начальных апоневроза. Волокна сходятся на глубокий дистальный апоневроз, который оканчивается в особой бороздке на ладонной поверхности проксимального конца лучевой кости. Коракоидная головка (*caput coracoideum*) начинается на вершине коракоидного отростка лопатки при помощи одного (а не двух, как длинная) короткого широкого апоневроза. Волокна оканчиваются на тонком длинном дистальном сухожилии, которое либо сразу сливается с таковым длиной головки, либо сохраняет независимость и оканчивается рядом с ним в бороздке на лучевой кости.



**Рис. 3.66.** *M. biceps brachii* крылана *C. sphinx*, последовательные стадии препаровки. Вид с вентральной стороны.



**Рис. 3.67.** *M. biceps brachii caput longum* подковоноса *R. ferrumequinum*, последовательные стадии препаровки. Вид с вентральной стороны.

У **летучих мышей** длинная головка сходна с таковой у крыланов. Она тоже начинается сухожилием, которое раздваивается, образуя пару начальных апоневрозов, и оканчивается толстым сухожилием, либо самостоятельным, либо общим с коракоидной головкой в ямке на ладонной стороне проксимального конца лучевой кости, оставляя лишь немного места в ее проксимальной части для прикрепления медиальной связки локтевого сустава. Коракоидная головка берет начало на вершине коракоидного отростка лопатки, иногда заходя на его медиальный и латеральный края, нередко без участия апоневроза. Конечное сухожилие данной головки обычно сливается с таковым длинной головки, но может доходить до лучевой кости и отдельно.

*Двуглавая мышца является главным сгибателем локтевого сустава. Ее длинная головка, кроме того, участвует в протракции, а коракоидная – в опускании плеча.*

**M. brachialis** – плечевая мышца (рис. 3.21, 3.23, 3.24, 3.26, 3.29–3.32, 3.37, 3.47, 3.66, 3.68, 3.75).

У большинства **рукокрылых** начинается на передней поверхности средней части плечевой кости. У некоторых видов ее крепление смещено значительно проксимальнее и достигает пекторального гребня. Плечевая мышца обычно оканчивается в упомянутой ямке на ладонной поверхности проксимального конца лучевой кости. По данным Стриклера (Strickler, 1978), у некоторых видов (например, у *Macroglossus* и *Nycteris*) оканчивается не на лучевой, а на радиальной поверхности локтевой кости. У ряда рукокрылых, например, у *Mormoops*, эта мышца отсутствует (Strickler, 1978).

*По своему положению плечевая мышца могла бы участвовать в сгибании локтевого сустава, однако она настолько слаба, что, вероятно, является лишь индикатором угла его сгиба.*

### **Мускулатура предплечья**

#### **Мышцы тыльной поверхности**

**M. supinator** – супинатор (рис. 3.24, 3.68–3.71, 3.76, 3.77).

У всех **рукокрылых** начинается на латеральном надмыщелке плечевой кости и латеральной сесамовидной кости локтевого сустава с помощью широкого поверхностного апоневроза. Мышечные волокна короткие, заканчиваются на радиальной поверхности проксимальной четверти лучевой кости.

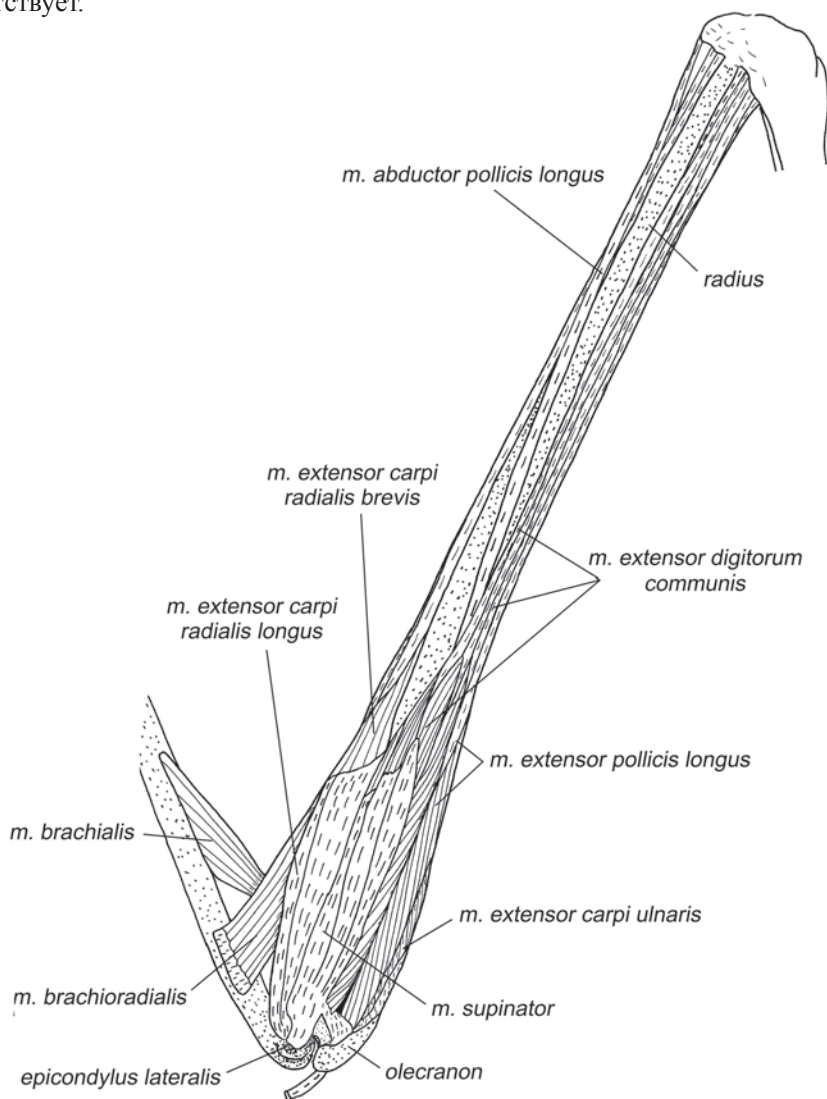
*Супинирует предплечье на небольшой угол, который допускают связки локтевого сустава, а также участвует в его сгибании и препятствует медиальному приведению предплечья.*

**M. brachioradialis** – плечелучевая мышца (рис. 3.24, 3.68, 3.75)

У отпрепарированного нами индийского **крылана** и отпрепарированной Норберг (Norberg, 1972) египетской летучей собаки эта широкая лентовидная мышца начинается на латеральной поверхности плечевой кости проксимальнее ее латерального надмыщелка с участием короткого апоневроза. Оканчивается на радиальной стороне лучевой кости в конце ее проксимальной трети.

У отпрепарированных нами подковоносообразных **летучих мышей** это очень тонкая, едва заметная лентовидная мышца. Воган (Vaughan, 1970b) также обнаружил ее у *Hipposideros armiger*. Она начинается на латеральной поверхности плечевой кости проксимальнее ее латерального надмышелка и оканчивается на радиальной стороне лучевой кости вблизи ее проксимального конца.

У исследованных Воганом (Vaughan, 1959) и Норберг (Norberg, 1970) представителей семейств Vespertilionidae, Phyllostomidae и Molossidae эта мышца отсутствует.



**Рис. 3.68.** Мускулатура свободной конечности крылана *C. sphinx*. Вид с латеральной стороны, слой I.



У крыланов плечелучевая мышца может участвовать в сгибании локтевого сустава, а у летучих мышцей она настолько слаба, что, скорее всего, является лишь индикатором угла его сгиба.

Вероятно, редукция плечевой и плечелучевой мышц у рукокрылых связана с общей тенденцией уменьшения массы мускулатуры дистальных отделов крыла. Функцию сгибания локтя полностью берет на себя двуглавая мышца, основная масса которой сосредоточена в проксимальной части конечности.

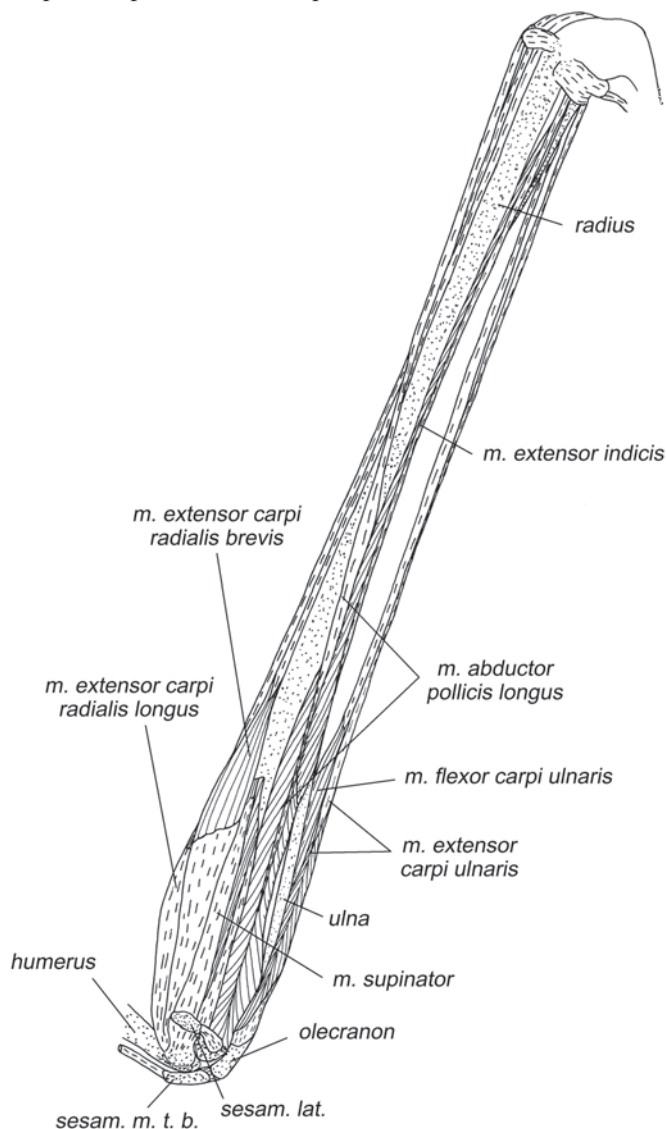
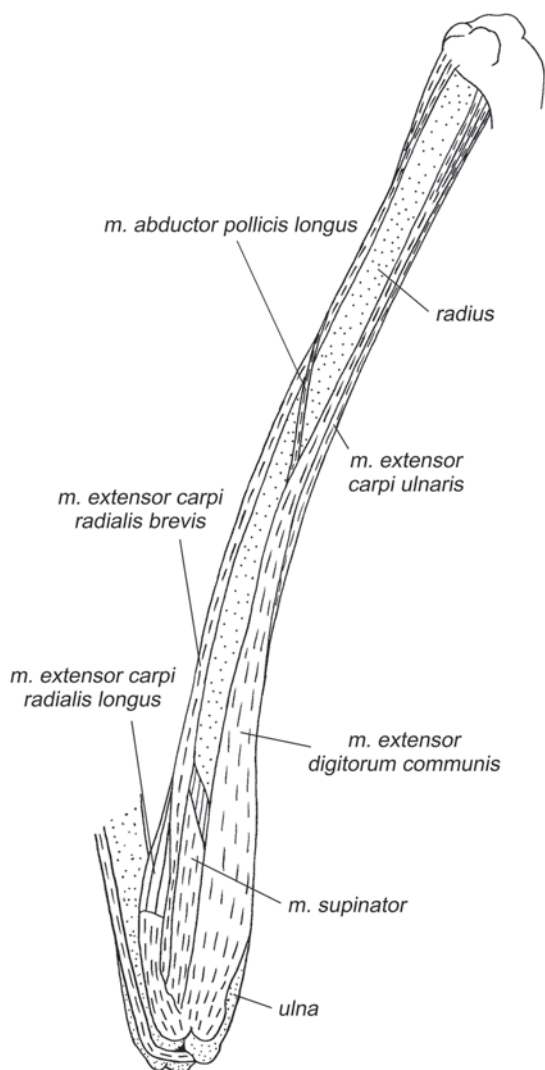


Рис. 3.69. Мускулатура свободной конечности крылана *C. sphinx*. Вид с латеральной стороны, слой II.

*M. extensor carpi radialis longus* – длинный лучевой разгибатель запястья (рис. 3.68–3.75, 3.78, 3.80, 3.81).

У всех **рукокрылых** начинается на гребне латерального надмыщелка плечевой кости при помощи широкого поверхностного апоневроза. Брюшко покрывает проксимальную часть предплечья с радиальной стороны. Волокна оканчиваются на длинном дистальном сухожилии, которое тянется вдоль радиальной поверхности предплечья и вместе с сухожилием короткого лучевого разгибателя запястья переходит на кисть под внутренней петлей медиальной части удерж-



**Рис. 3.70.** Мускулатура свободной конечности подковоноса *R. ferrumequinum*. Вид с латеральной стороны, слой I.

живателя разгибателей<sup>18</sup>. Сухожилие прикрепляется на медиальной поверхности второй метакарпалии немного дистальнее ее проксимальной головки.

У **летучих мышей** конечное сухожилие часто дает ответвление к латеральной поверхности проксимальной головки первой метакарпалии. В дистальной части сухожилия на уровне запястно-пястных суставов у некоторых видов летучих мышей, например, у вечерниц *Nyctalus*, образуется сесамовидное окостенение (Леденев, 1988).

*Мышца разгибает лучезапястный сустав и раскрывает хиропатагиум путем разгибания во втором запястно-пястном суставе. У летучих мышей, благодаря дополнительному сухожилию, приводит первый палец ко второму при раскрывании крыла.*

***M. extensor carpi radialis brevis*** – короткий лучевой разгибатель запястья (рис. 3.68–3.74, 3.80).

У **рукокрылых** начинается либо непосредственно на латеральном надмыщелке плечевой кости, либо на его гребне дистальнее длинного лучевого разгибателя запястья с участием широкого апоневроза, который у многих видов имеет в основании небольшую сесамовидную косточку. Брюшко прикрывает от трети до половины длины радиальной стороны лучевой кости. Мускульные волокна оканчиваются на длинном дистальном сухожилии, которое тянется вместе с сухожилием длинного лучевого разгибателя запястья. У большинства видов расширенный конец дистального сухожилия крепится на проксимальной головке третьей метакарпалии с латеральной стороны, но у некоторых он расширяется настолько сильно, что прикрепляется сразу на основании двух, а то и трех метакарпалий. Например, у большого подковоноса дистальное сухожилие охватывает головки второй и третьей метакарпалий, а у египетской летучей собаки – третьей, четвертой и пятой. Иногда в этой расширенной части сухожилия на уровне запястно-пястных суставов образуется сесамовидное окостенение (Леденев, 1988). У некоторых видов дистальное сухожилие может посылать дополнительные тяжи к головкам метакарпалий или костям запястья.

*Мышца разгибает лучезапястный сустав и раскрывает хиропатагиум аналогично длинному лучевому разгибателю запястья, но действует не на вторую, а на третью пястную кость.*

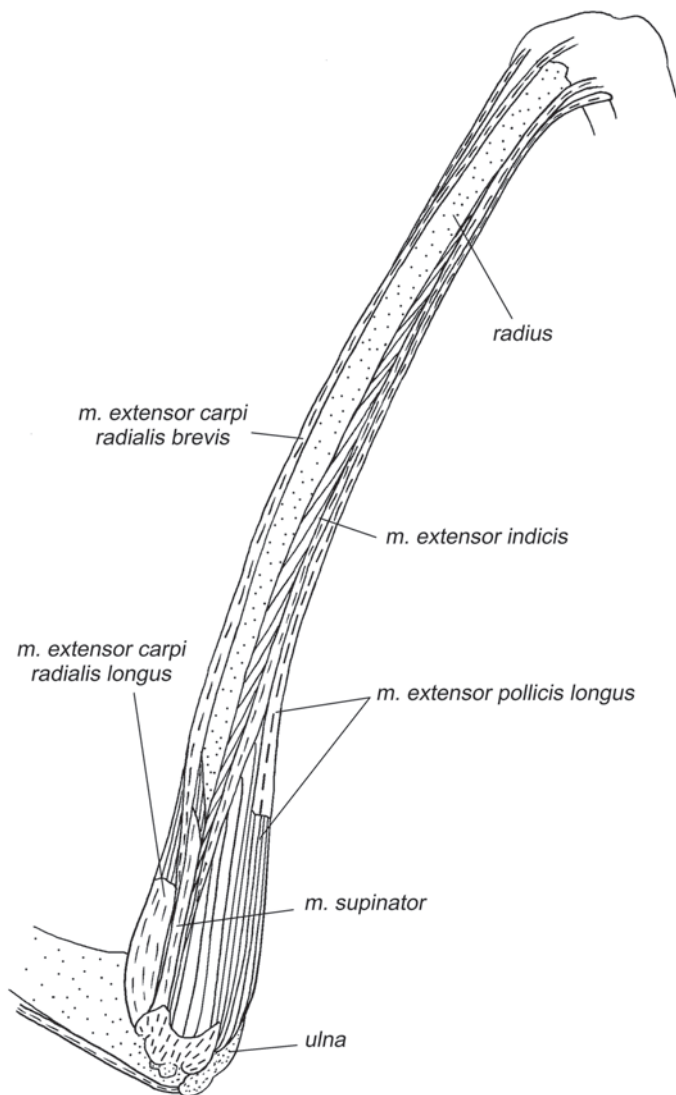
*Многие исследователи обращают внимание на существование «автоматизма» в разгибании кисти лучевыми разгибателями запястья. Поскольку они начинаются как сгибатели локтя проксимальнее центра вращения в локтевом суставе, то при разгибании локтя натягиваются и якобы «автоматически» разгибают кисть (Vaughan, 1959, 1970b). Однако такого автоматизма без активного напряжения мышц быть не может, т.к. в расслабленном состоянии*

---

<sup>18</sup> У рукокрылых удерживатель разгибателей (рис. 3.73) распадается на две части – медиальную и латеральную, которые разнесены друг от друга на противоположные края дистального конца лучевой кости. Медиальная часть образует две петли: для сухожилий лучевых разгибателей кисти и для длинной отводящей мышцы I пальца. Латеральная часть состоит из нескольких параллельных связок для сухожилий общего разгибателя пальцев, локтевого разгибателя запястья и длинных разгибателей первого и второго пальцев.

мышцы не способны передавать усилие. Проведенная нами проверка сопряженности движений в локте и кисти на живых рукокрылых (*Rousettus aegyptiacus* и *Carollia perspicillata*) подтвердила наши сомнения: при принудительном разгибании локтевого сустава согнутая кисть практически не разгибается (вторая метакарпalia разгибается не более, чем на 15 градусов).

***M. extensor digitorum communis*** – общий разгибатель пальцев (рис. 3.24, 3.68, 3.70, 3.72–3.74).



**Рис. 3.71.** Мускулатура свободной конечности подковоноса *R. ferrumequinum*. Вид с латеральной стороны, слой II.

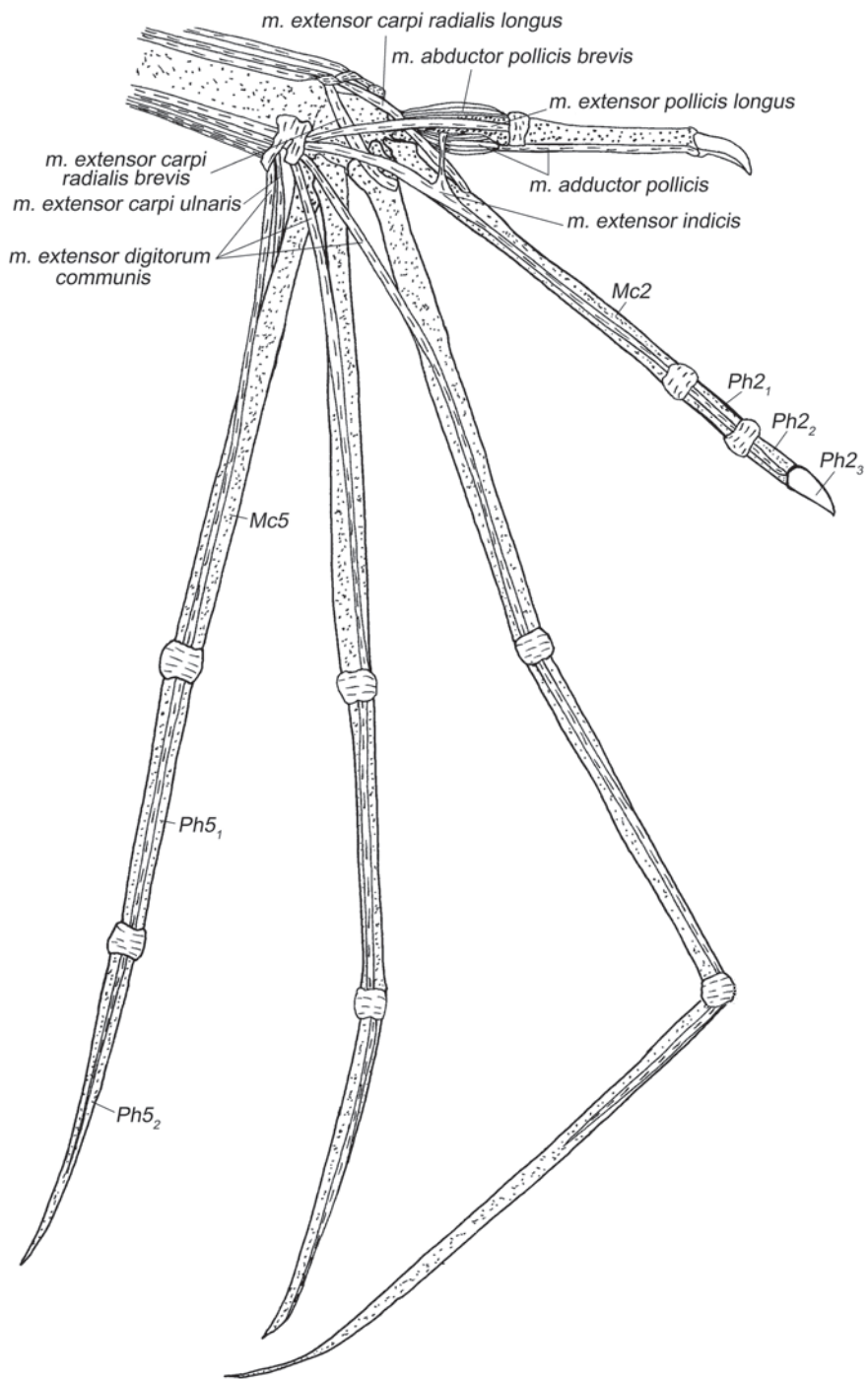


Рис. 3.72. Мускулатура кисти крылана *C. sphinx*. Вид с дорсальной стороны.

У **крыланов** мускул начинается на латеральном надмышелке плеча и латеральной сесамовидной кости локтевого сустава с участием широкого апоневроза, а также на латеральной поверхности локтевого отростка с помощью небольшого дополнительного апоневроза. Волокна очень короткие, оканчиваются на трех дистальных сухожилиях, идущих к III–V пальцам. Сухожилия тянутся вдоль ульнарного края тыльной поверхности предплечья и переходят на кисть под латеральной частью удерживателя разгибателей. Каждое сухожилие, пройдя сквозь суставные сумки пястно-фалангового и первого межфалангового суставов соответствующего пальца, превращается в тончайшую пленку, которая прирастает к дорсальной поверхности последней фаланги.

У **летучих мышей** мускул начинается на латеральном надмышелке плеча и латеральной сесамовидной кости с помощью толстого апоневроза. Часть волокон также может отходить от тыльной поверхности проксимальных концов локтевой (исключая локтевой отросток) и лучевой костей. Брюшко этой мышцы крупное, покрывает около трети радиальной стороны предплечья, имеет сложно-перистую структуру. Волокна оканчиваются на одном или двух конечных сухожилиях, которые в дистальной части предплечья расщепляются на три ветви, вначале покрытые общим соединительнотканым влагалищем и после прохождения под латеральной частью удерживателя разгибателей расходятся к III –

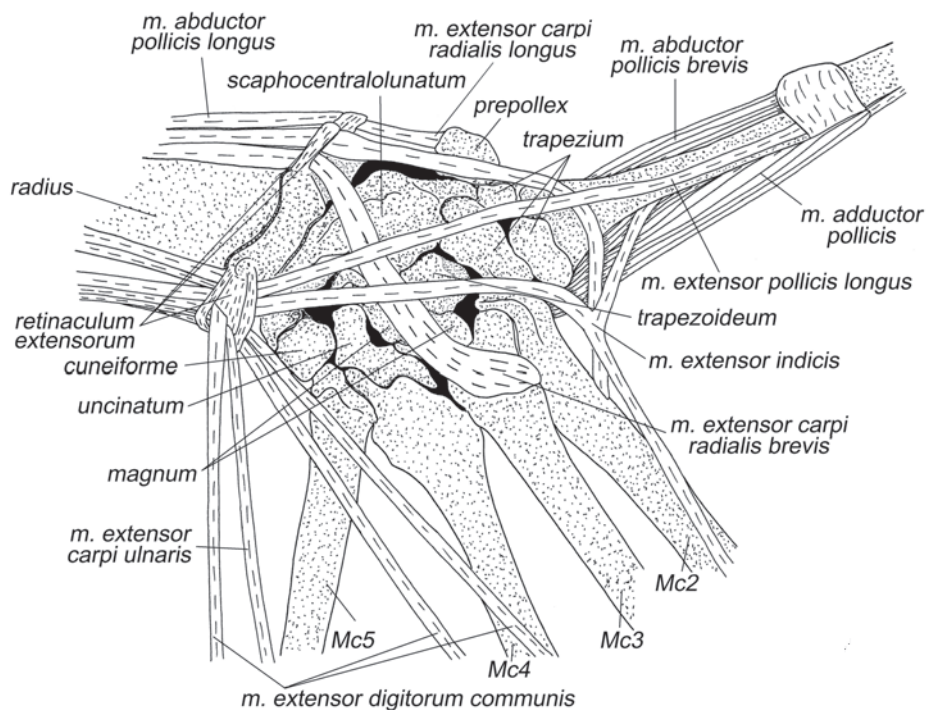


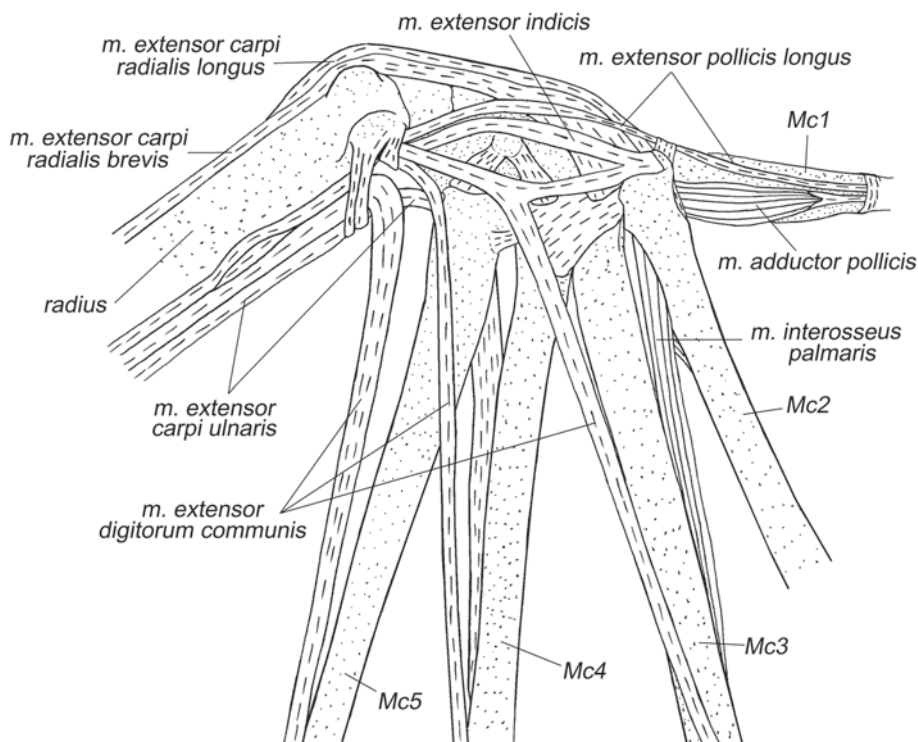
Рис. 3.73. Мускулатура области запястья крылана *C. sphinx*. Вид с дорсальной стороны.

У пальцам. Вероятно, наличие единого проксимального участка конечных сухожилий указывает на потерю свойственной крыланам автономности в управлении пальцами. Сухожилие, идущее к третьему пальцу, часто посылает ответвление ко второй метакарпалии или к первой фаланге второго пальца. Основное сухожилие третьего пальца, а также сухожилия четвертого и пятого пальцев, проходят внутри сумок пястно-фаланговых и первых межфаланговых суставов и прикрепляются на дорсальной поверхности вторых фалангах соответствующих пальцев. При этом у разных видов конкретные места крепления сухожилий варьируют: они могут располагаться на всем протяжении фаланги от проксимального до дистального ее конца.

*Мышца разгибает лучезапястный сустав и все более дистальные суставы третьего – пятого пальцев.*

***M. extensor digitorum lateralis*** – латеральный разгибатель пальцев

Воган (Vaughan, 1959) обнаружил на предплечье у некоторых **летучих мышей** (*Myotis*, *Macrotus*) мышцу, который он назвал собственным разгибателем пятого пальца (*m. extensor digiti quinti proprius*). Он начинается на тыльной поверхности проксимальной части предплечья совместно с общим разгибателем пальцев и частично от его начального поверхностного апоневроза, а оканчивается на второй фаланге пятого пальца. Мы считаем его гомологом той части



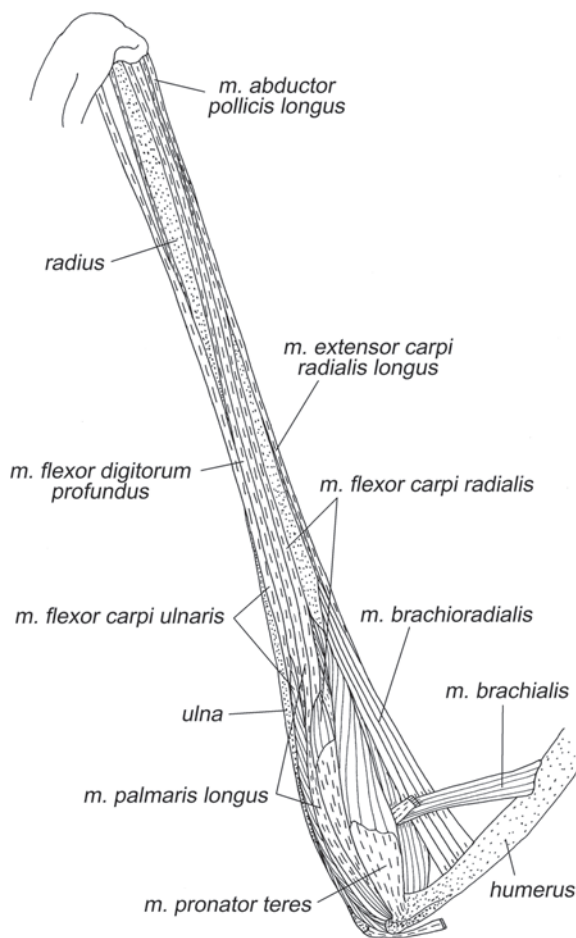
**Рис. 3.74.** Мышклатура области запястья подковоноса *R. ferrumequinum*. Вид с дорсальной стороны.

латерального разгибателя пальцев, которая обслуживает пятый палец. В анатомии человека такая порция латерального разгибателя носит собственное название – разгибатель мизинца (*m. extensor digiti minimi*).

*Мышца разгибает пятый палец.*

***M. extensor pollicis longus*** – длинный разгибатель I пальца (рис. 3.68, 3.71–3.74).

У **крыланов** он начинается на тыльной поверхности проксимальной четверти рудимента локтевой кости, частично заходя на межкостную перепонку. Длинное дистальное сухожилие переходит на кисть под латеральной частью удерживателя разгибателей и направляется к первому пальцу, где оканчивается в сумке пястно-фалангового сустава. У египетской летучей собаки сухожилие, хотя и прикрепляется к сумке пястно-фалангового сустава, но не оканчивается в ней, а тянется дальше, к основанию когтевой фаланги.



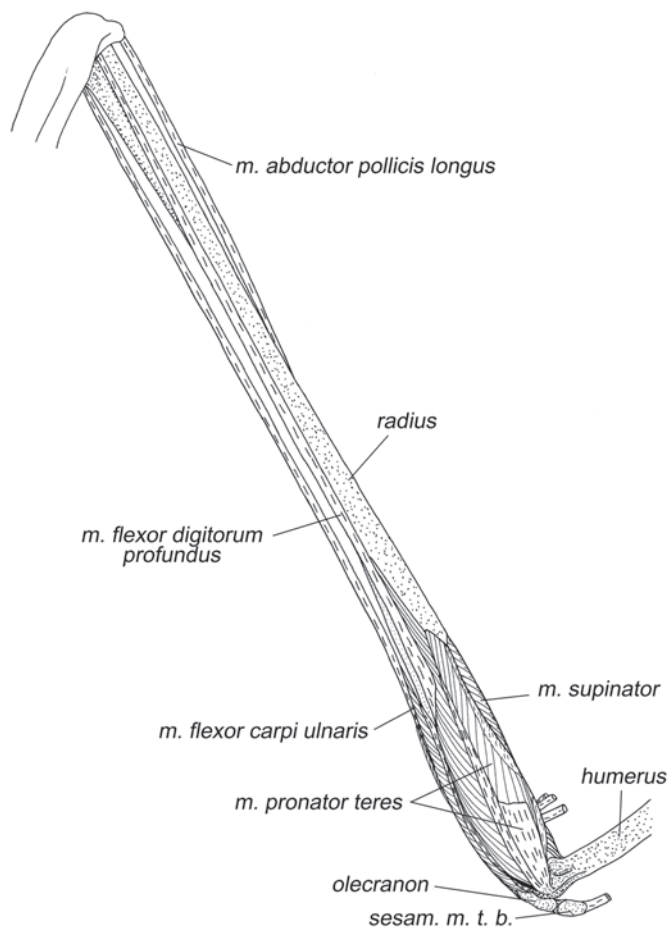
**Рис. 3.75.** Мышцелатура свободной конечности крылана *C. sphinx*. Вид с медиальной стороны, слой I.



У **летучих мышей** мускул начинается на тыльной поверхности проксимальной части рудимента локтевой кости, на межкостной мембране и иногда на ulnarной стороне лучевой кости. Начало мускула может распространяться и на поверхность начальных апоневрозов *m. extensor indicis* и *m. abductor pollicis longus*. Дистальное сухожилие проходит сквозь сумку первого запястно-пястного сустава, после чего иногда посылает ответвления к первой метакарпалии и далее направляется в сторону первого пястно-фалангового сустава. Прикрепляется на дорсальной поверхности основания либо первой, либо второй (когтевой) фаланги.

*Мускул разгибает лучезапястный сустав и первый палец.*

Многие авторы (например, Vaughan, 1959, 1970b, Norberg, 1970, 1972) называют этот мускул не длинным, а коротким разгибателем большого пальца (*m. extensor pollicis brevis*). Одновременно оба разгибателя первого пальца присутствуют у человека. Их надежно отличает то, что конечное сухожилие короткого



**Рис. 3.76.** Мускулатура свободной конечности крылана *C. sphinx*. Вид с медиальной стороны, слой II.

разгибателя проходит в одном синовиальном влагалище с длинной отводящей мышцей I пальца, тогда как длинный разгибатель проходит под удерживателем разгибателей совместно с разгибателем второго пальца (Борзяк и др., 1987). У большинства млекопитающих, включая рукокрылых, разгибатель первого пальца всего один. По прохождению его дистального сухожилия у рукокрылых можно с уверенностью сказать, что у них присутствует именно длинный разгибатель.

***M. abductor pollicis longus*** – длинная отводящая мышца I пальца (рис. 3.68–3.70, 3.73, 3.75, 3.76, 3.78–3.82).

У **крыланов** этот мускул начинается на ульнарной половине тыльной поверхности проксимальной трети лучевой кости, на межкостной перепонке и частично на тыльной поверхности локтевой кости дистальнее локтевого сустава. Длинное конечное сухожилие этой мышцы тянется вдоль тыльной поверхности предплечья, в дистальной трети переходит на его радиальную сторону и, пройдя под самой медиальной связкой медиальной части удерживателя разгибателей, крепится на проксимальной стороне преполлекса.

У **летучих мышей** начинается на ульнарной поверхности проксимальной половины лучевой кости. Имеет очень короткие, у многих видов едва заметные волокна, оканчивающиеся на длинном конечном сухожилии, которое огибает с радиальной стороны лучевую кость, переходит на кисть под медиальной петлей медиальной части удерживателя разгибателей и оканчивается на преполлексе.

*Отводит кисть медиально. Крайне короткие волокна мускула свидетельствуют о ничтожной амплитуде сокращения – мышца почти превращена в связку, препятствующую латеральному отведению кисти.*

*Некоторые авторы (Norberg, 1970, 1972; Vaughan, 1959) считают, что эта мышца благодаря связкам, соединяющим вместе преполлекс, гороховидную кость и основание пятой метакарпалии, может при опускании крыла препятствовать переразгибанию в пятом запястно-пястном суставе.*

***M. extensor indicis*** – разгибатель II пальца (рис. 3.69, 3.71–3.74).

У **крыланов** волокна этой мышцы берут начало на тыльной поверхности проксимальной части локтевой кости, на межкостной мембране и на ульнарной поверхности дистальной половины лучевой кости. Мускульные волокна короткие, оканчиваются на длинном сухожилии, которое переходит на кисть под латеральной частью удерживателя разгибателей и на уровне проксимальной головки второй метакарпалии раздваивается, расходясь ко второму и первому пальцам. Вдоль второго пальца сухожилие тянется по его дорсальной поверхности и после первого межфалангового сустава превращается в тонкую пленку, прирастающую к поверхности второй фаланги. Сухожилие первого пальца не доходит до фаланг, а крепится к латеральной поверхности проксимальной трети первой метакарпалии.

У **летучих мышей** эта мышца также лежит в промежутке между лучевой и локтевой костями. Ее короткие волокна начинаются практически вдоль всей ульнарной поверхности лучевой кости, а также от радиальной поверхности локтевой. Длинное конечное сухожилие тянется вдоль предплечья, проходит под латеральной частью удерживателя разгибателей и прикрепляется на дорсальной поверхности проксимальной головки второй метакарпалии.

Этот мускул у крыланов разгибает первый запястно-пястный сустав и все суставы второго пальца, кроме предкогтевого, а также сводит первый и второй пястные элементы. У летучих мышцей в связи с редукцией фаланг второго пальца (табл. 2) мускул лишь разгибает второй пястно-фаланговый сустав.

**M. extensor carpi ulnaris** – локтевой разгибатель запястья (рис. 3.68–3.70, 3.72–3.74).

У **крыланов** этот мускул имеет небольшое брюшко, волокна которого начинаются на тыльной поверхности проксимальной четверти локтевой кости практически без участия апоневроза. Его конечное сухожилие переходит на кисть под латеральной петлей удерживателя разгибателей и оканчивается на латеральной поверхности проксимальной четверти пятой метакарпалии.

У **летучих мышцей** этот мускул начинается на ульнарной стороне локтевой кости в ее дистальной части. Конечное сухожилие проходит под латеральной петлей удерживателя разгибателей. У различных видов летучих мышцей существуют три варианта его прикрепления. У исследованных нами и всеми другими авторами подковоносых и американских листоносов сухожилие оканчивается на дорсолатеральной поверхности проксимальной головки пятой метакарпа-

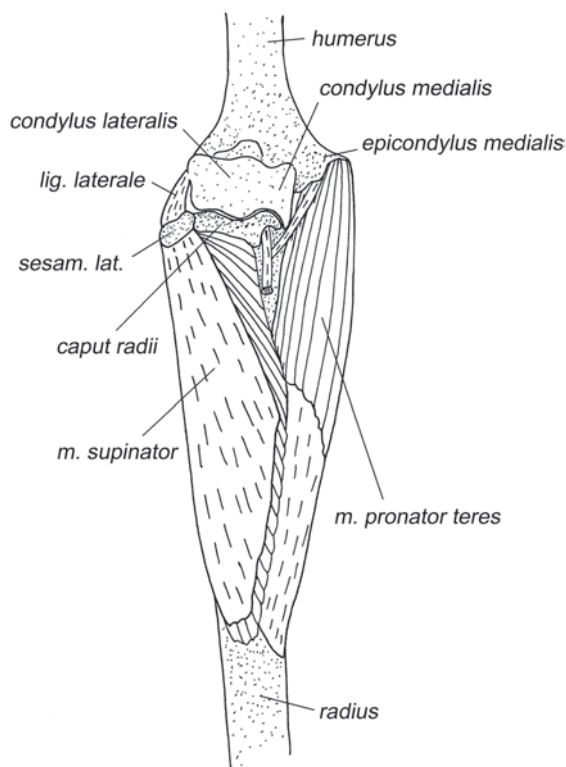


Рис. 3.77. Локтевой сустав крылана *C. sphinx*. Вид спереди.

лии. У гладконосых и складчатогубов (по литературным данным) оно прикрепляется либо к связке, соединяющей с дорсальной стороны третью и пятую метакarpалии, либо к дорсолатеральной поверхности проксимальной головки третьей метакarpалии.

*Функция этого мускула различается в разных группах рукокрылых. У крыланов и летучих мышей, у которых сухожилие крепится к пятой метакarpалии, он отводит ее латерально, т.е. участвует в раскрытии хиропатагиума. У летучих мышей, у которых сухожилие крепится к связке между третьей и пятой метакarpалиями, мускул разгибает третий – пятый запястно-пястные суставы и сводит третий – пятый пальцы вместе (Vaughan, 1959). Как считает Воган (Vaughan, 1959, 1970b), у Eumops и Myotis, у которых конечное сухожилие крепится к третьей метакarpалии, этот мускул является ее сгибателем. Однако с этим нельзя согласиться, поскольку удерживатель разгибателей не дает конечному сухожилию мускула соскользнуть с дорсальной стороны запястья на медиальную. Соответственно, приобрести роль сгибателя этот мускул не может.*

### **Мышцы ладонной поверхности**

***M. pronator teres*** – круглый пронатор (рис. 3.75–3.78).

У **крыланов** начинается на проксимальной части медиального надмыщелка плечевой кости с участием небольшого апоневроза. Волокна мышцы оканчиваются на радиальной поверхности проксимальной части лучевой кости при помощи очень широкого апоневроза.

У **летучих мышей** мускул начинается на медиальном надмыщелке плечевой кости или на проксимальной части его шиповидного отростка; оканчивается с участием апоневроза на радиальной поверхности лучевой кости, прикрывая у разных видов от одной пятой до одной третьей ее длины.

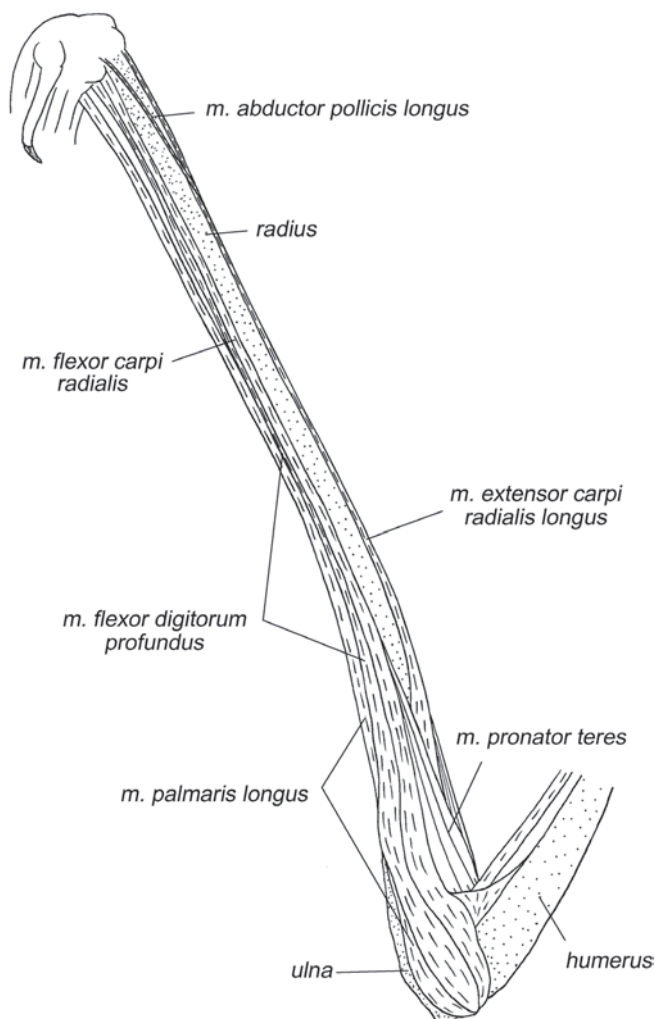
*Удерживает предплечье от супинации и возвращает его из супинированного положения в нейтральное. Кроме того, помогает медиальной связке локтевого сустава удерживать предплечье от латерального отведения по отношению к плечу при взмахе вниз.*

***M. flexor carpi radialis*** – лучевой сгибатель запястья (рис. 3.75, 3.78, 3.80 – 3.83)

У большинства рукокрылых лучевой сгибатель запястья – очень крупная мышца. Однако у некоторых летучих мышей она рудиментарна (*Myotis*, *Eumops*, по данным Vaughan, 1970b) или отсутствует (*Nyctalus*, по данным Macalister, 1872).

У **крыланов** начинается на медиальном надмыщелке плечевой кости при помощи собственного апоневроза, а также с использованием апоневроза круглого пронатора. Длинное толстое дистальное сухожилие тянется вдоль ладонной поверхности предплечья и крепится к медиальному бугорку на вентральной поверхности проксимальной головки второй метакarpалии. По данным Макалистера (Macalister, 1872), у *MacroGLOSSUS* дистальное сухожилие также посылает ветки к преполлексу и многоугольной кости, но, возможно, он принял за них муфты, удерживающие сухожилие мускула на ладонной поверхности запястья.

У **летучих мышей** начинается на основании медиального надмыщелка плечевой кости, в том числе, и на апоневрозе круглого пронатора. Дистальное сухожилие тянется вдоль ладонной поверхности предплечья, проходит под удерживателем сгибателей (рис. 3.80), а затем прикрепляется либо на основании первой метакарпалии (например, у складчатогубов (Vaughan, 1959)), либо на основании второй метакарпалии (например, у подковоносообразных (наши данные) и некоторых гладконосых (Vaughan, 1959; Norberg, 1970)), либо на основании третьей метакарпалии (например, у некоторых американских листоносов (Vaughan, 1959)). Сухожилие может оканчиваться и на вентральной поверхности *trapezium* или *scaphocentralolunatum* (Macalister, 1872).



**Рис. 3.78.** Мускулатура свободной конечности подковоноса *R. ferrumequinum*. Вид с медиальной стороны.

Лучевой сгибатель запястья сгибает кисть. У большинства летучих мышей он, кроме того, сгибает второй запястно-пястный сустав, а у некоторых – первый или третий.

**M. palmaris longus** – длинная ладонная мышца (рис. 3.75, 3.78–3.81).

У **крыланов** длинная ладонная мышца начинается на дистальной части медиального надмыщелка плечевой кости между глубоким сгибателем пальцев, отходящим проксимальнее, и локтевым сгибателем запястья, отходящим дис-

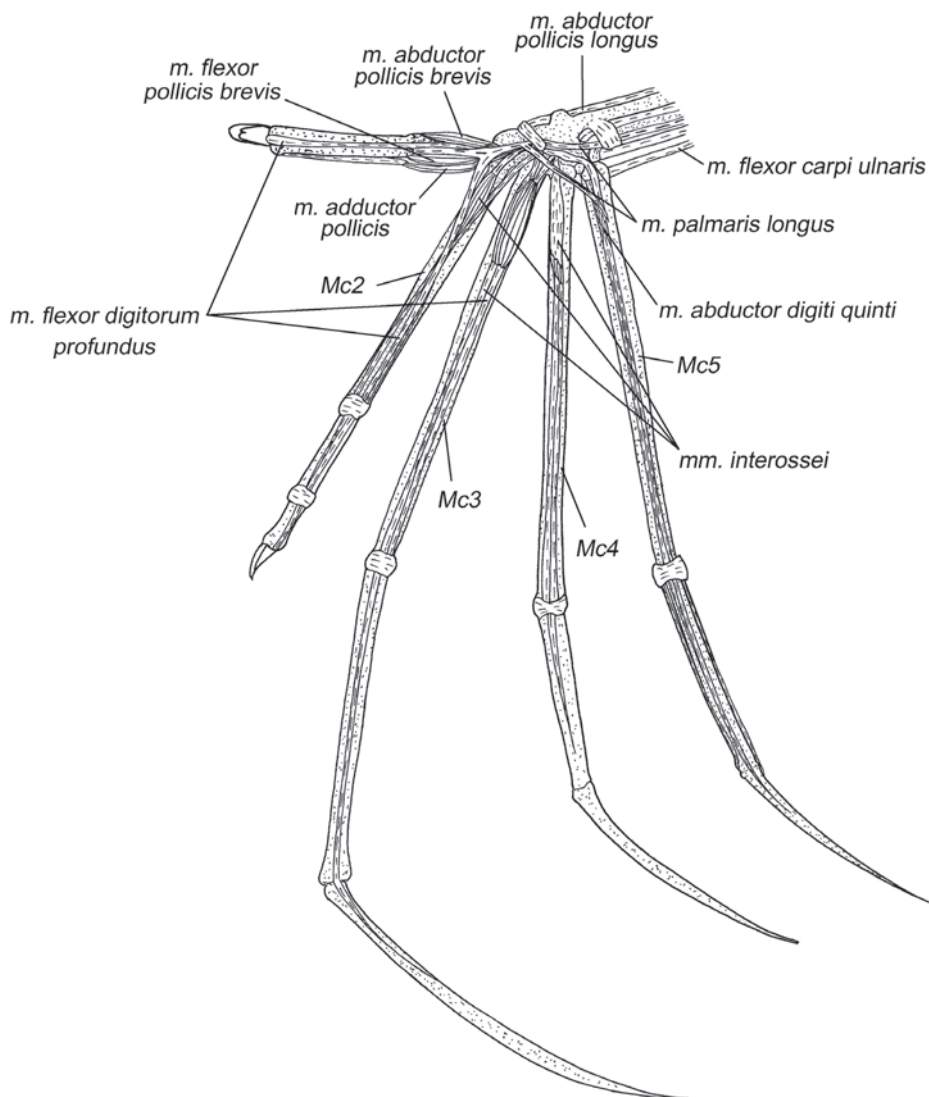
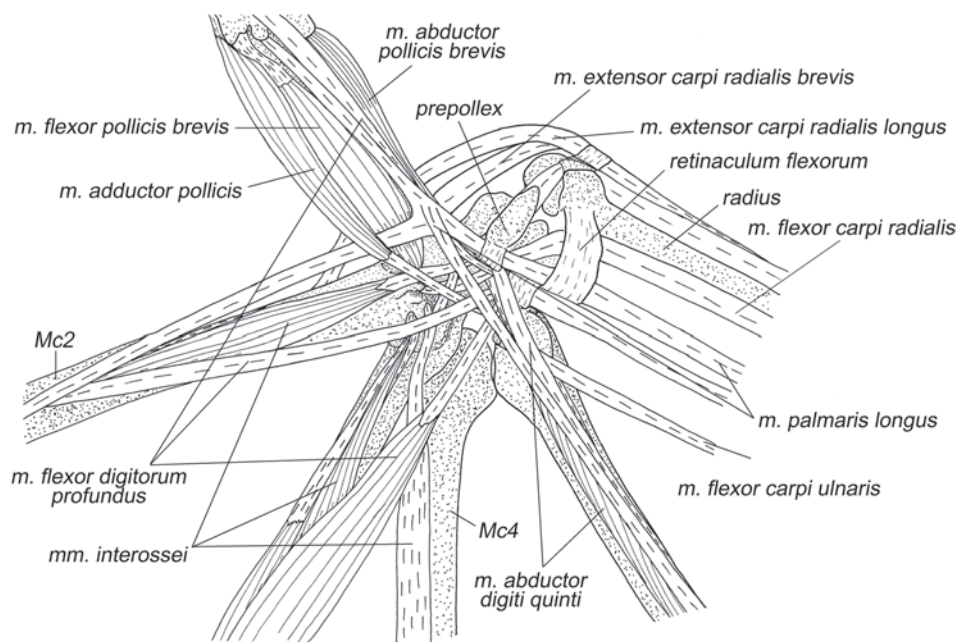


Рис. 3.79. Мускулатура кисти крылана *C. sphinx*. Вид с вентральной стороны.

тальнее. Волокна оканчиваются на поверхностном апоневрозе, который переходит на кисть под удерживателем сгибателей, проходит сквозь сухожильную муфту (фиброзное колечко) на медиальной стороне преполлекса и затем делится на два равноценных сухожилия, которые следуют к первому и второму пястно-фаланговым суставам. Сухожилие первого пальца оканчивается на вентральной поверхности либо дистальной головки метакарпалии, либо сесамовидной кости пястно-фалангового сустава, сухожилие второго – на вентральной поверхности либо дистальной головки метакарпалии, либо суставной сумки пястно-фалангового сустава. У большинства крыланов встречается третье сухожилие, которое обособляется одновременно с предыдущими и оканчивается на вентральной поверхности пятой метакарпалии, не доходя до пястно-фалангового сустава.

У **летучих мышей** длинная ладонная мышца начинается на шиповидном отростке медиального надмыщелка плечевой кости с участием апоневроза. Конечное сухожилие тянется вдоль ульнарной стороны ладонной поверхности предплечья, совместно с сухожилиями других флексоров. В дистальной части предплечья переходит на медиальную поверхность и далее на кисть. Окончание этого мускула сильно варьирует у летучих мышей. Дистальное сухожилие может разделяться на несколько тяжей. Для подковоносообразных характерно их крепление на второй и третьей метакарпалиях, иногда имеется отдельный тяж к сум-



**Рис. 3.80.** Мускулатура области запястья крылана *C. sphinx*. Вид с вентральной стороны, слой I.

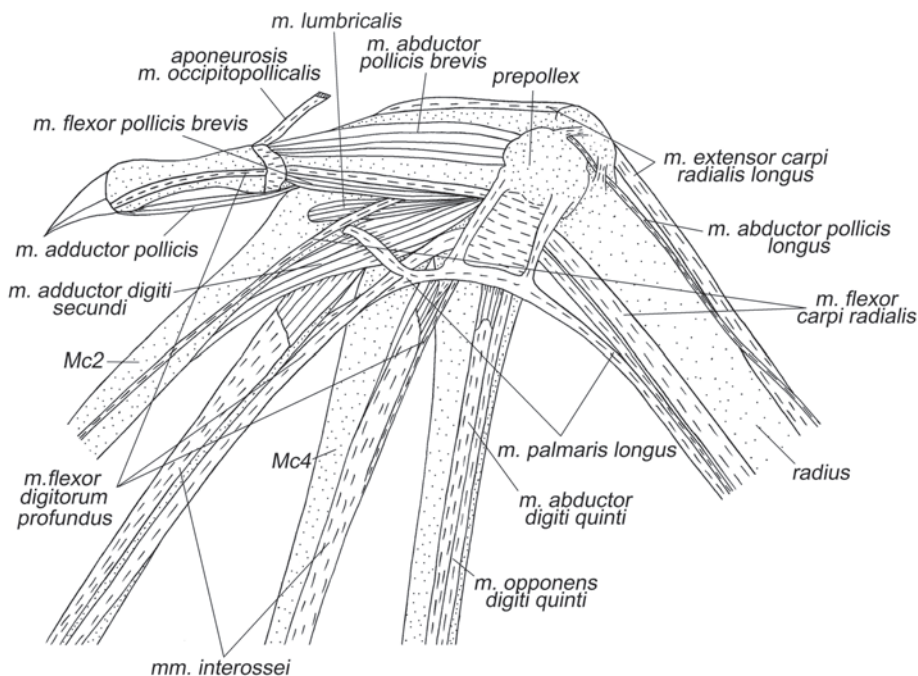
ке первого запястно-пястного сустава. По данным Вогана (Vaughan, 1970b), у складчатогубов конечное сухожилие делится на две ветви, идущие к первому и пятому пальцам. От ветви первого пальца к тому же расходится широкий апоневроз, который распадается на несколько тонких лент, крепящихся к сумке первого пястно-фалангового сустава. У многих гладконосых имеются только ветви, идущие к первому и пятому пальцам. У ночниц *Myotis*, по данным Вогана, этот мускул отсутствует.

Гомология этой мышцы вызывает сомнение. Не исключено, что это в действительности поверхностный сгибатель пальцев.

*У всех рукокрылых длинная ладонная мышца сгибает кисть, а также, в зависимости от конкретного окончания, запястно-пястные и пястно-фаланговые суставы различных пальцев, кроме четвертого. Кроме того, сводит вместе задействованные пальцы.*

***M. flexor digitorum profundus*** – глубокий сгибатель пальцев (рис. 3.75, 3.76, 3.78–3.82).

У **крыланов** начинается под лучевым сгибателем запястья на медиальном надмышечке плечевой кости при помощи общего с круглым пронатором апоневроза, на ладонной поверхности проксимальной трети лучевой кости и частично на ладонной поверхности локтевой. Толстое дистальное сухожилие тянется к запястью, проходит через фиброзное колечко на вентральной поверхности кисти и на уровне преполлекса делится на три тяжа, идущих к первым трем



**Рис. 3.81.** Мускулатура области запястья подковоноса *R. ferrumequinum*. Вид с вентральной стороны.



пальцам. Сухожилия первого и второго пальцев оканчиваются на вентральной поверхности оснований соответствующих когтевых фаланг. На уровне проксимальной четверти третьей метакарпалии сухожилие третьего пальца замечательным образом имеет вставку из мышечных волокон, как бывает в двубрюшных мышцах (рис. 3.82). Конец сухожилия третьего пальца крепится на проксимальной части второй фаланги. Макалистер (Macalister, 1872) предположил, что это приспособление к глубокому сгибателю межкостная мышца третьего пальца. Однако у крыланов и без этого имеется полноценная межкостная мышца третьего пальца с одним брюшком, но двумя дистальными сухожилиями – латеральным и медиальным, т.е. не вызывает сомнений, что она образовалась в результате слияния обеих межкостных мышц третьего пальца.

У **летучих мышей** глубокий сгибатель пальцев очень вариабелен. Крупное брюшко этой мышцы начинается на шиповидном отростке медиального надмыщелка плечевой кости, у большинства видов волокна крепятся также и на ладонной поверхности проксимальной части лучевой и локтевой костей. У складчатогубов мышца начинается только на лучевой кости (Vaughan, 1959). Конечное сухожилие тянется вдоль ладонной поверхности предплечья, проходит под удерживателем сгибателей, после чего делится на несколько самостоятельных сухожилий. Одно из них всегда следует к первому пальцу, а сухожилие второго пальца в связи с редукцией последнего всегда отсутствует. У подковоносообразных их три: они направляются к основанию когтевой фаланги первого пальца, ко второй фаланге третьего пальца и к первой или второй фаланге четвертого пальца. В дистальной части сухожилие четвертого пальца может сливаться с поверхностным конечным апоневрозом соответствующей межкостной мышцы. Сходным образом оканчиваются дистальные сухожилия этого мускула и у гладконосых – они тянутся к дистальным фалангам первого, третьего и четвертого пальцев (Vaughan, 1970b; Norberg, 1970). У американских листоносов имеются только два сухожилия, идущие к когтевой фаланге первого и к дистальной фаланге третьего пальцев (Vaughan, 1970b). У складчатогубов тоже есть лишь два сухожилия, но направляются они к когтевой фаланге первого пальца и к пятому пястно-фаланговому суставу (Vaughan, 1970b).

В области разделения дистального сухожилия этого мускула на ветви, идущие к пальцам, у некоторых летучих мышей начинаются одна или две червеобразные мышцы (*mm. lumbricales*).

*В связи со значительными различиями в строении этого мускула, его функция заметно варьирует в разных группах. Во всех случаях глубокий сгибатель пальцев сгибает лучезапястный сустав и первый палец вплоть до предкогтевого сустава. В зависимости от ветвления он может сгибать также второй, третий или четвертый пальцы, а у складчатогубов – пятую метакарпалию. Мускул также сводит управляемые пальцы вместе. Воган (Vaughan, 1959) считает, что этот мускул помогает создать оптимальную кривизну профиля плагиопатагиума при опускании крыла. Однако эти рассуждения применимы лишь к складчатогубам, поскольку у других рукокрылых сухожилие к пятому пальцу утрачено.*

***M. flexor carpi ulnaris*** – локтевой сгибатель запястья (рис. 3.69, 3.75, 3.76, 3.79, 3.80, 3.82, 3.83).

У **крыланов** начинается на дистальной части медиального надмышелка плечевой кости и на ладонной поверхности рудимента локтевой кости в ее проксимальной четверти при помощи небольшого апоневроза. Толстое дистальное сухожилие оканчивается на гребне вентральной поверхности гороховидной кости.

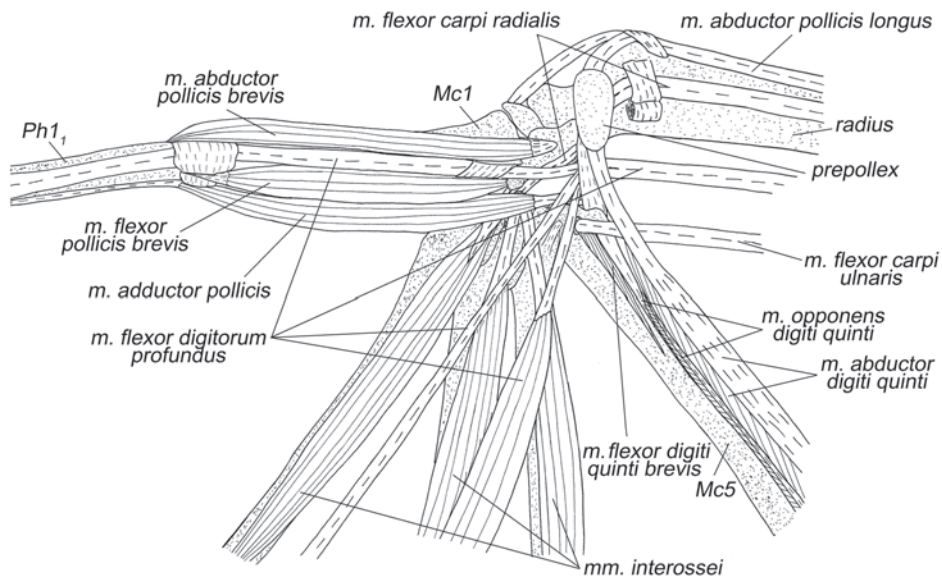
У **летучих мышей** эта мышца начинается либо на дистальной части шиповидного отростка медиального надмышелка плечевой кости (например, у *Myotis* и *Eumops* (Vaughan, 1970b)), либо на ладонной поверхности локтевой кости (например, у *Macrotus* (Vaughan, 1970b) и *Hipposideros*). Брюшко этой мышцы невелико, а волокна коротки. Дистальное сухожилие тянется вдоль ульнарной поверхности предплечья и прикрепляется на гороховидной кости. У подковоносообразных эта мышца практически полностью редуцирована.

*Приводит кисть к предплечью.*

### **Собственные мышцы кисти**

В результате морфо-функциональных перестроек, которыми сопровождалось образование крыла рукокрылых, короткие мышцы кисти претерпели наиболее глубокие изменения, главным образом – редуцицию. В связи с этим, установление точных гомологий в большинстве случаев крайне затруднено. Употребляемые нами названия соотнесены с терминологией других авторов в табл. 3.

**M. abductor pollicis brevis** – короткая отводящая мышца I пальца (рис. 3.72, 3.73, 3.79–3.83).



**Рис. 3.82.** Мускулатура области запястья крылана *C. sphinx*. Вид с вентральной стороны, слой II.

У **крыланов** эта мышца начинается очень коротким апоневрозом на связке между ладьевидно-центрально-полулунной костью и основанием первой метакarpалии. Длинные волокна брюшка, вытянутого вдоль первой метакarpалии, оканчиваются на медиальной поверхности суставной сумки и медиальной сесамовидной кости пястно-фалангового сустава I пальца.

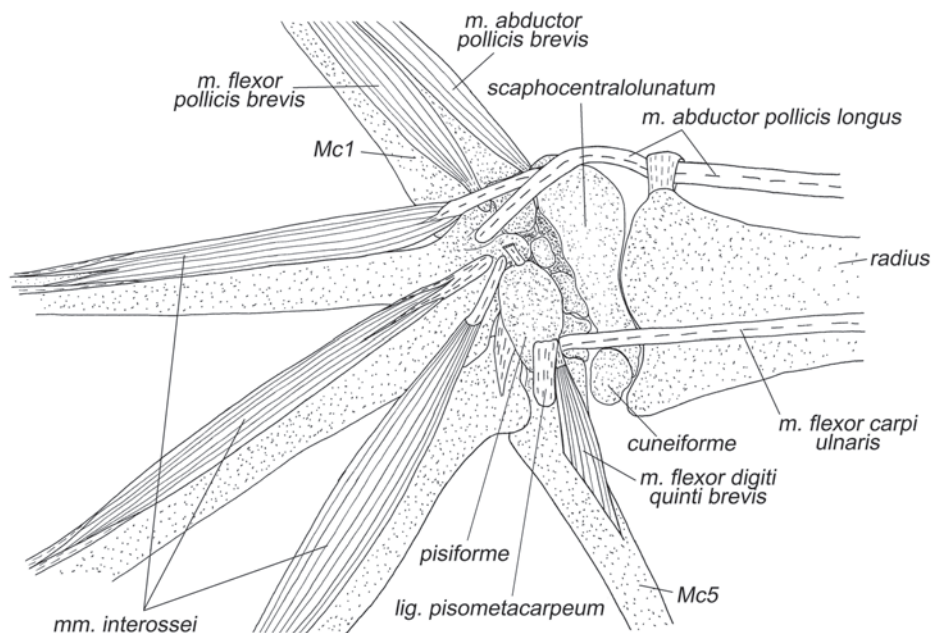
У **летучих мышей** мускул начинается либо на ладьевидно-центрально-полулунной кости и связке между ней и первой метакarpалией (как у крыланов), либо на преполлексе и связке между ним и первой метакarpалией, либо на многоугольной кости. Заканчивается на медиальной сесамовидной кости пястно-фалангового сустава или на медиальной поверхности основания первой фаланги I пальца.

*Мышца отводит первый палец медиально и участвует в его сгибании.*

**M. flexor pollicis brevis** – короткий сгибатель I пальца (рис. 3.79–3.83).

У **крыланов** начинается на вентральной поверхности проксимальной головки либо второй, либо первой метакarpалии. Оканчивается на вентральной поверхности суставной сумки и на латеральной сесамовидной кости первого пястно-фалангового сустава.

У **летучих мышей** начинается аналогичным образом. Оканчивается на вентральной поверхности суставной сумки и на латеральной сесамовидной кости



**Рис. 3.83.** Мускулатура области запястья крылана *C. sphinx*. Вид с вентральной стороны, слой III.

Таблица 3. Короткие мышцы кисти рукокрылых

Название	Наши результаты		Macalister (1872)	Vaughan (1959, 1970b)	Norberg (1970, 1972)	Ковтун (1978)
	Подотряд	Начало				
<b>Мышцы возвышения первого пальца</b>						
<i>M. abductor pollicis brevis</i>	Megachiroptera	<i>lig. scaphocentralololatum</i> – Mc1	+	x	+	x
	Microchiroptera	<i>ppropollex; scaphocentralololatum; trapezium</i>		(Mc1-Ph1 <sub>1</sub> ); Ph1 <sub>1</sub>	+	+
<i>M. flexor pollicis brevis</i>	Megachiroptera	Mc1; Mc2	<i>m. opponens pollicis; m. flexor pollicis brevis radialis; m. flexor pollicis brevis ulnaris</i>	x	+	x
	Microchiroptera	Mc1; Mc2		(Mc1-Ph1 <sub>1</sub> ); Ph1 <sub>1</sub>	+	(medial, innermost, outermost bellies)
<i>M. adductor pollicis</i>	Megachiroptera	<i>pisiforme</i>	+	x	+	x
	Microchiroptera	Mc1; Mc2		Ph1 <sub>2</sub>	+	(>(Mc1-Ph1 <sub>1</sub> ))
<b>Мышцы II, III и IV пальцев</b>						
<i>M. adductor digiti secundi</i>	Megachiroptera	—	?	x	—	x
	Microchiroptera	<i>capitatum; trapezoidem; trapezium</i>	?	+	+	+
<i>M. interosseus II</i>	Megachiroptera	<i>scaphocentralololatum; + trapezium</i>	?	x	<i>Mmi. interossei 1, 2 (D2)</i>	x
	Microchiroptera	—	?	—	—	—
<i>M. interosseus III</i>	Megachiroptera	Mc2	<i>+ (capitatum+ trapezoidem&gt;)</i>	x	<i>Mmi. interossei 3, 4 (D3)</i>	x
	Microchiroptera	Mc2	+	<i>M. interosseus I (capitatum+ trapezoidem&gt;)</i>		<i>M. interosseus palmare III+ M. interosseus dorsale III</i>
<i>M. interosseus dorsale III</i>	Megachiroptera	—	?	x	+	x
	Microchiroptera	—	?	+	(Mc2>Ph3 <sub>1</sub> ) + (Mc2>(Mc3-Ph3 <sub>1</sub> ))	—

<i>M. interosseus IV</i>	Megachiroptera	Mc2	(Mc4-Ph4 <sub>1</sub> )		<b>x</b>	<i>Mm. interossei</i> 5, 6 (D4)	<b>x</b>
	Microchiroptera	<i>capitatum</i>	Ph4 <sub>1</sub>	—	<i>Mmi. interossei</i> 3, 4 (Mc3+Mc4> (Mc4-Ph4 <sub>1</sub> ))	<i>Mm. interossei</i> 2, 3	+
<b>Мышцы возвышения пятого пальца</b>							
<i>M. abductor digiti quinti</i>	Megachiroptera	<i>prepollax</i>	Ph5 <sub>2</sub>	<i>M. flexor digiti quinti brevis (radial interosseus D5)</i>	<b>x</b>	+	<b>x</b>
	Microchiroptera	<i>prepollax; pisiforme; lig. prepollax-pisiforme</i>	(Mc5-Ph5 <sub>2</sub> ); Ph5 <sub>1</sub> ; Ph5 <sub>2</sub>		+	<i>M. flexor digiti minimi brevis</i>	
<i>M. opponens digiti quinti</i>	Megachiroptera	<i>pisiforme</i>	Ph5 <sub>2</sub>	<i>M. abductor digiti quinti</i>	<b>x</b>	+	<b>x</b>
	Microchiroptera	<i>pisiforme</i>	Ph5 <sub>1</sub> , Ph5 <sub>2</sub>		+	<i>M. abductor et opponens digiti minimi</i>	
<i>M. flexor digiti quinti brevis</i>	Megachiroptera	<i>lig. pisiforme-Mc5</i>	Mc5	<i>M. opponens digiti quinti</i>	<b>x</b>	<i>M. interosseus 7 (D5)</i>	<b>x</b>
	Microchiroptera	—	—		—	—	

*Условные обозначения:*

«x» – группа не исследована, «+» – описание и название мышцы сходно с нашими результатами, «—» – мышца отсутствует у представителей данной группы, «?» – подробность описания недостаточна для установления гомологии, D1- D5 – первый – пятый пальцы; (Mc3+Mc4) (Mc4-Ph4<sub>1</sub>) – мускул по описанию соответствующего автора начинается на третьей и четвертой метакарпали и оканчивается на пястно-фаланговом суставе четвертого пальца; *prepollax; pisiforme; lig. prepollax-pisiforme* – мускул начинается либо на предпервом пальце, либо на гороховидной кости, либо на связке между предпервым пальцем и гороховидной костью.

(например, у подковоносых), либо на обеих сесамовидных костях (например, у гладконосых (Vaughan, 1959; Norberg, 1970)) первого пястно-фалангового сустава, иногда также на основании первой фаланги I пальца.

У летучих мышей некоторые исследователи подразделяют этот мускул: Норберг (Norberg, 1970) выделяет в его составе три головки, а Макалистер (Macalister, 1872) считает, что это три самостоятельные мышцы, которые он именует: *m. opponens pollicis*, *m. flexor pollicis brevis radialis* и *m. flexor pollicis brevis ulnaris*. Отпрепарированные нами животные не дают повода для какого бы то ни было разделения.

*Мускул сгибает первый пястно-фаланговый сустав, а если начинается на второй метакарпалии, то также участвует в латеральном приведении первой метакарпалии.*

***M. adductor pollicis*** – приводящая мышца I пальца (рис. 3.72–3.74, 3.79–3.82).

У **крыланов** начинается на вентральной поверхности гороховидной кости при помощи сухожилия, которое пересекает запястье почти поперек и переходит в длинное брюшко. Мышечные волокна тянутся вдоль латеральной поверхности первой метакарпалии и на уровне пястно-фалангового сустава первого пальца прикрепляются на конечное сухожилие, которое оканчивается на латеральной поверхности основания когтевой фаланги первого пальца. Часть волокон может самостоятельно крепиться к латеральной стороне основания его первой фаланги.

У **летучих мышей** начинается значительно медиальнее – на основании второй метакарпалии или даже на латеральной стороне основания первой метакарпалии. Между первым и вторым пальцами переходит на дорсальную сторону первого пальца и оканчивается там на основании когтевой фаланги.

*У крыланов этот мускул приводит первый палец латерально, а у летучих мышей супинирует его.*

***Mm. lumbricales*** – червеобразные мышцы (рис. 3.81).

У **крыланов** эти мышцы отсутствуют.

У некоторых видов **летучих мышей** встречаются одна или две червеобразные мышцы. Они представляют собой тонкие лентовидные пучки мышечных волокон, которые начинаются в области разветвления сухожильной пластинки глубокого сгибателя пальцев. У подковоносообразных есть только одна червеобразная мышца, относящаяся ко второму пальцу. Она оканчивается на латеральной части вентральной поверхности основания второй метакарпалии. У бурого ушана Норберг (Norberg, 1970) описывает червеобразные мышцы второго и третьего пальцев. Они оканчиваются на латеральной поверхности проксимальной четверти второй и третьей метакарпалий, соответственно.

*Червеобразные мышцы контролируют степень отведения соответствующих пальцев.*

***M. adductor digiti secundi*** – приводящая мышца II пальца (рис. 3.81).

У **крыланов** отсутствует.

У большинства **летучих мышей** эта мышца присутствует и начинается на вентральной поверхности *capitatum*, *trapezoideum* или *trapezium*. Волокна мускула прикрепляются к латеральной поверхности проксимальной части второй

метакарпалии. По данным Вогана (Vaughan, 1959), этот мускул лучше всего развит у складчатогубов и отсутствует у американских листоносов.

*Мускул приводит второй палец латерально.*

***M. flexor digiti quinti brevis*** – короткий сгибатель V пальца (рис. 3.82, 3.83).

Это очень слабая, рудиментарная мышца, которая обнаружена только у **крыланов**. Она начинается с участием очень короткого апоневроза на гороховидно-пястной связке (*ligamentum pisometacarpeum*). Оканчивается на вентральной поверхности проксимальной части пятой метакарпалии.

Норберг (Norberg, 1972) рассматривает эту мышцу как ладонную межкостную мышцу пятого пальца в рудиментарном состоянии. Мы не видим для этого веских оснований, поскольку мышца начинается характерным именно для сгибателя образом, а отнюдь не между пальцами, как межкостная.

*Судя по положению эта мышца может участвовать в сгибании пятого запястно-пястного сустава, но она настолько мала, что, вероятно, является лишь индикатором наклона пятой метакарпалии.*

***M. abductor digiti quinti*** – отводящая мышца V пальца (рис. 3.79–3.82).

Толстое проксимальное сухожилие этой мышцы начинается у **крыланов** на латеральной стороне предпервого пальца. Мышечные волокна оканчиваются на общем с подлежащей мышцей (*m. opponens digiti quinti*) апоневрозе, который раздваивается и посылает тонкие тяжи вдоль боков пятой метакарпалии до пястно-фалангового сустава. Миновав суставную сумку, эти тяжи превращаются в тонкие, приросшие к нижней поверхности фаланг, пленки, которые теряются примерно к середине второй фаланги.

У **летучих мышей** эта мышца начинается с помощью тонкого сухожилия либо на преполлексе, либо на гороховидной кости, либо на связке между ними. Короткое брюшко лежит на основании пятой метакарпалии. Тонкое конечное сухожилие мышцы тянется по вентральной стороне пятого пальца и оканчивается либо в суставной сумке пястно-фалангового сустава (у большинства видов), либо на первой фаланге (у некоторых гладконосых), либо на второй фаланге (у подковоносообразных).

Ковтун (1978) считает, что эта мышца у летучих мышей, в действительности – гомолог короткого сгибателя V пальца (*m. flexor digiti quinti brevis*) других млекопитающих. Однако у крылана мы обнаружили очень маленький мускул, который является более вероятным кандидатом на роль этого сгибателя (см. выше). Поэтому мы отдали предпочтение мнению Норберг (Norberg, 1970) и Вогана (Vaughan, 1959, 1970b), которые называют этот мускул *m. abductor digiti quinti*.

*Мускул сгибает пятый палец и, в случае начала на преполлексе, приводит его медиально.*

***M. opponens digiti quinti*** – противопоставляющая мышца V пальца (рис. 3.81, 3.82).

У **крыланов** мышца начинается посредством толстого сухожилия на вентральной поверхности гороховидной кости. Ее волокна оканчиваются на общем с отводящей мышцей пятого пальца апоневрозе, доходящем до второй (последней) его фаланги.

У **летучих мышей** проксимальное сухожилие этого мускула прикрепляется на вентральной поверхности гороховидной кости. Тонкое брюшко вытянуто вдоль проксимальной четверти пятой метакарпалии. Конечное сухожилие тянется дальше по вентральной поверхности мизинца совместно с сухожилием отводящей мышцы пятого пальца. Оканчивается либо на проксимальной, либо на дистальной фаланге.

Ковтун (1978) называет эту мышцу *m. abductor et opponens digiti minimi*, по видимому, на том основании, что настоящий абдуктор мизинца он, как упоминалось выше, принял за его короткий сгибатель (*m. flexor digiti quinti brevis*).

*Мускул сгибает пятый палец.*

**Mm. interossei** – межкостные мышцы (рис. 3.74, 3.79–3.83).

В связи с глубокой редукцией коротких мышц кисти рукокрылых, мы не нашли оснований для выделения тыльных и ладонных межкостных мышц.

У **крыланов** обнаружены три<sup>19</sup> мышцы, которые, по всей видимости, являются гомологами межкостных. Мышца II пальца начинается либо при помощи небольшого раздвоенного сухожилия на *scaphocentralolunatum* и *trapezium*, либо только на *scaphocentralolunatum*. Два ее дистальных сухожилия тянутся по бокам второй метакарпалии до пястно-фалангового сустава, где оканчиваются в суставной сумке. Межкостные мышцы III и IV пальцев начинаются рядом на вентральной поверхности проксимальной головки второй метакарпалии. Длинные волокна, примерно равные у обеих мышц, оканчиваются на парных дистальных сухожилиях. Эти сухожилия тянутся по бокам соответствующих метакарпалий и оканчиваются в суставных сумках пястно-фаланговых суставов третьего и четвертого пальцев.

У **летучих мышей** различные авторы выделяют от двух до пяти межкостных мышц. У отпрепарированных нами подковоносообразных мы обнаружили только две: межкостные мышцы III и IV пальцев<sup>20</sup>. Межкостная мышца III пальца начинается на обращенной к нему поверхности проксимальной головки второй метакарпалии. Согласно Норбергу у ушана эта мышца начинается на *capitatum* и *trapezoideum*. Короткое треугольное брюшко переходит в тонкое конечное сухожилие, которое крепится на вентральной поверхности первой фаланги третьего пальца. У *Hipposideros* и *Eumops* Воган описывает еще одну межкостную мышцу III пальца (*m. interosseus 2*), которая начинается на гороховидной кости и тоже оканчивается на вентральной поверхности основания первой фаланги третьего пальца. Помимо этого, Воган (Vaughan, 1959, 1970b) и Норберг (Norberg, 1970) описывают у ушана и складчатогуба еще одну межкостную мышцу тре-

<sup>19</sup> Некоторые авторы, например Норберг (1972), считают, что межкостные мышцы второго – четвертого пальцев образовались в результате слияния пар межкостных мышц. Нам такая трактовка представляется вполне обоснованной, так как каждая из них имеет два дистальных сухожилия, но, в отличие от Норберга, мы рассматриваем каждую такую пару как одну функциональную единицу и не даем ее частям отдельных названий.

<sup>20</sup> Вероятно, они также образовались в результате попарного слияния ладонных межкостных мышц с тыльными, поскольку у некоторых видов обнаружено раздвоенное дистальное сухожилие (Ковтун, 1978).



тьего пальца, которую они называют тыльной – *m. interosseus dorsale*. Она начинается на дорсолатеральной поверхности второй метакарпалии и оканчивается на медиальной стороне первой фаланги третьего пальца.

Найденная нами у подковоносообразных межкостная мышца IV пальца начинается на ладонной поверхности головчатой кости с помощью очень короткого сухожилия. Тонкое брюшко вытянуто вдоль проксимальной части четвертой метакарпалии. Оно переходит в парное конечное сухожилие, которое по бокам вентральной поверхности метакарпалии доходит до первой фаланги. Очевидно, эта мышца соответствует *mm. interossei 2, 3* бурого ушана (Norberg, 1970) и *mm. interossei 3, 4*, описанных для летучих мышей Воганом (Vaughan, 1970b).

*Мышцы второго – четвертого пальцев крылана сгибают соответствующие пястно-фаланговые суставы. Межкостные мышцы летучих мышей сгибают третий и четвертый пальцы относительно пясти. Эффект сведения пальцев к средней линии кисти или разведения выражен очень слабо, т.к. конечные сухожилия этих мышц вытянуты вдоль оси пальцев.*

### Мускулатура летательной перепонки

***M. occipitopollicalis*** – затылочно-большепальцевая мышца.

Этот специфичный для рукокрылых мускул начинается на верхнезатылочной кости вдоль средней линии. Тонкий пучок длинных волокон тянется вдоль всего переднего края пропатагиума. При этом часть волокон оканчивается на основании первой фаланги I пальца, а часть – на метакарпалии II пальца. У большинства видов к средней части затылочно-большепальцевого мускула присоединяются один или два тонких пучка волокон от передней порции грудной или от ключично-дельтовидной мышцы.

*Натягивает передний край летательной перепонки.*

***M. coracocutaneus*** – коракоидно-кожная мышца.

Эта мышца, представляющая собой длинный тонкий тяж, имеется у всех **рукокрылых**. Она начинается на коракоидном отростке лопатки и тянется внутри плагипатагиума в направлении пятого пальца, не достигая которого теряется в коже.

*В полете натягивает плагипатагиум, уменьшая его куполообразный прогиб; при складывании крыла собирает перепонку.*

Помимо двух описанных мышц Норберг (Norberg, 1972) и Стриклер (Strickler, 1978) упоминают также кожную мышцу спины – ***m. dorsi patagialis*** (*s. m. bicipitoplagiopatagialis*). Она начинается либо от вершины коракоидного отростка, либо от поверхности *m. coracobrachialis longus*, либо от общего с *m. coracocutaneus* сухожилия. По данным Стриклера, оканчивается в коже над *m. latissimus dorsi*, что наводит на мысль о гомологии с *m. cutaneus trunci*. По данным Норберг, волокна тянутся еще дальше и оканчиваются в коже на дорсальной стороне голени. Согласно Стриклеру этот мускул присутствует лишь у некоторых подковоносообразных, мешкокрылообразных и американских листоносов, однако, Норберг обнаружила его и у египетской летучей собаки. У отпрепарированных нами подковоносообразных и крыланов этот мускул обнаружен не был. Вероят-

но, подобные разногласия можно объяснить тем, что этот мускул исключительно слаб и легко может быть утерян при снятии шкуры.

У складчатогуба (Vaughan, 1970b) была описана плечевая мышца перепонки (*m. humeropatagialis*). Она начинается на медиальной поверхности фасции предплечья на уровне медиального надмыщелка плечевой кости и локтевого отростка локтевой кости. Волокна тянутся в плагиопатагиуме параллельно предплечью и теряются в коже.

Помимо скелетных мышц, в крыле рукокрылых присутствуют собственные мышцы перепонки (*mm. plagiopatagiales*). Они представляют собой тонкие пучки мышечных волокон, расположенные в коже плагиопатагиума перпендикулярно предплечью. Эти мышцы играют очень важную роль в полете, поскольку, натягивая перепонку, могут контролировать кривизну ее купола. Кроме того, они собирают перепонку при складывании крыла.

## Глава 4.

# ФУНКЦИОНАЛЬНЫЙ АНАЛИЗ ЛОКОМОТОРНОГО АППАРАТА ШЕРСТОКРЫЛОВ

### Некоторые аспекты биологии шерстокрылов

Типичными местообитаниями шерстокрылов являются первичные высокоствольные тропические леса Юго-Восточной Азии. С появлением вторичных тропических лесов, плантаций каучука и масличных пальм шерстокрылы освоили и их.

Весь жизненный цикл этих животных проходит на деревьях. По данным Н. Лима (Lim, 2007) около 80% общего бюджета времени шерстокрылы отдыхают преимущественно распластавшись на поверхности стволов, либо подвесившись под ветвями. На активные перемещения приходится около 10% бюджета времени, примерно столько же уходит на питание, во время которого шерстокрылы тоже перемещаются в пологе леса. Перемещение шерстокрылов по земле не отмечено, но выпущенное после отлова животное, стремясь добраться до ближайшего дерева, демонстрирует способность передвигаться прыжками.

Наиболее типичным для шерстокрылов в покое является распластанное на вертикальном стволе положение. Нужно отметить, что они всегда сидят только головой вверх, перевернутое положение, характерное для рукокрылых, не отмечалось. При этом передние лапы разведены, локтевые и плечевые суставы слегка согнуты, угол сгиба варьирует (рис. 4.1). Согнутые в суставах задние конечности остаются в парасагиттальной плоскости и подобраны под тело так, что ступни упираются в поверхность ствола. Крупные когти на передних и задних лапах надежно закрепляют животное на коре. При этом передние конечности подтягивают тело к опоре, препятствуя его откидыванию.

Кроме распластанного на стволе состояния, шерстокрылы используют и другой способ отдыха – подвешиваются под горизонтальными ветвями сравнительно небольшой толщины (хотя в таком положении они проводят гораздо меньше времени, чем на стволах) (рис. 4.2). При этом передние лапы полностью выпрямлены, а ладони развернуты внутрь (до предела супинированы). Задние лапы располагаются аналогичным образом, но коленные и голеностопные суставы обычно слегка согнуты.

Шерстокрылы могут подвешиваться, используя только передние или задние лапы, и даже при помощи лишь одной конечности, но они никогда не остаются в таких позах на длительное время.

Перемещение в поисках пищи составляет важнейшую часть жизнедеятельности шерстокрылов. Дело в том, что эти листовые животные избегают употребления листьев с высоким содержанием танинов и очень избирательны в отношении кормовых объектов. В местах их обитания кормовые деревья (на территории Сингапура это преимущественно растения семейства *Myraceae*) рас-



*a*



*b*



*c*



*d*

**Рис. 4.1.** Распластывание шерстокрылов на стволах (фото: *a* – Paul Chan; *b, c, d* – Peter Loh Tuck Kheong).

пределены мозаично и составляют лишь около 5% от всего древостоя (Agoramoorthy et al., 2006; Lim, 2007). Кроме того, в пищу они используют только молодую листву. Известно, что шерстокрылы перемещаются даже на большие расстояния, чем листьядные приматы. За ночь они могут преодолевать до 1,5 км, в то время как, например, обезьяны-тонкотелы подсемейства Colobinae за день обычно перемещаются не более чем на 800 м (Wischusen, Richmond, 1998). По мнению Лима, это различие связано с тем, что у шерстокрылов пища не задерживается для сбраживания и проходит через пищеварительный тракт примерно в 10 раз быстрее, чем у тех древесных листьядов, для которых характерна длительная ферментация клетчатки. В связи с этим шерстокрылы и вынуждены обследовать большие территории в поисках сочных молодых листьев подходящих пород деревьев.

Горизонтальные перемещения шерстокрылы могут совершать, перебираясь по ветвям, но обычно используют для этого планирование. Планирующие прыжки позволяют быстро преодолевать расстояния, и даже с учетом времени, затрачиваемого на подъемы по стволам, этот способ в итоге оказывается быстрее бега с дерева на дерево по ветвям. Между далеко отстоящими деревьями перемещение по воздуху оказывается не только быстрее, но также экономичнее и безопаснее бега по земле. Планирование могло возникнуть в первичных тропических лесах, для которых характерно свободное подпологовое пространство. На это косвенным образом указывает многократное появление планирования в разных группах позвоночных, населяющих тропические леса Восточного полу-



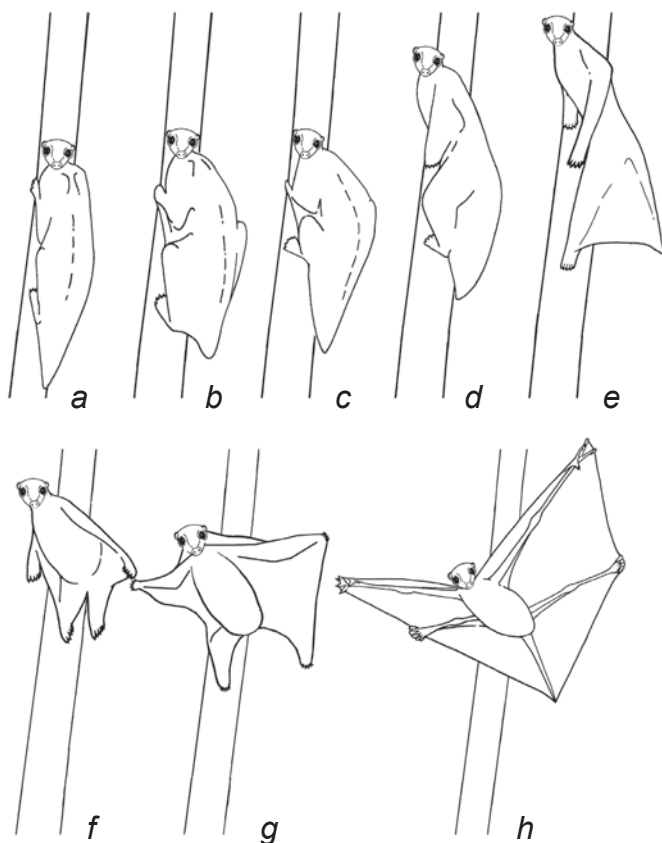
Рис. 4.2. Шерстокрыл, висящий под горизонтальной опорой (фото Nick Garbutt).

шария. Нужно отметить, что шерстокрылы являются безусловными рекордсменами в планировании среди млекопитающих: они могут планировать более чем на 130 м под углом всего  $5^\circ$  к горизонту (Jackson, 2000). Животные того же размерного класса, гигантские летяги *Petaurista petaurista*, демонстрирующие второй по показателям результат, хотя и преодолевают почти такое же расстояние (до 120 м), но опускаются при этом под углом не менее  $10^\circ$  (Scholey, 1986a), что означает примерно вдвое большую потерю высоты.

## Локомоция шерстокрылов

### Планирование

Планирующий полет шерстокрылы начинают со стартового прыжка, отталкиваясь от ствола дерева. Стартовый прыжок шерстокрыл может выполнять из различных положений: сидя на вертикальном стволе или тонкой вертикальной ветке (рис. 4.3 *a*), либо из подвешенного под веткой состояния. В первых двух



**Рис. 4.3.** Последовательные стадии старта планирующего прыжка шерстокрылов (прорисовка по видеокадрам).



**Рис. 4.4.** Планирующий шерстокрыл (фото Norman Lim).

случаях животное, подобно прыгающему со ствола лемуру, сначала поворачивает голову в направлении прыжка, затем подтягивает задние лапы в оптимальное для совершения толчка положение (рис. 4.3 *b, c*) и наконец отпускает передние и толкается задними лапами (рис. 4.3 *d*). Во время толчка шерстокрыл разворачивает туловище в направлении предстоящего планирования. Передние лапы при этом вытянуты назад вдоль тела (рис. 4.3 *e*). В конце толчка задние лапы также оказываются вытянутыми назад (рис. 4.3 *e, f*). Оторвавшись от опоры шерстокрыл начинает разводить передние лапы в стороны и вперед, расправляя летательную перепонку (рис. 4.3 *f-h*). При этом еще слегка согнутый локтевой сустав обращен дорсально и находится выше спины, а кисть движется во фронтальной плоскости. Одновременно животное разводит во фронтальной плоскости и задние конечности. Сначала коленный и тазобедренный суставы согнуты так, что бедро перпендикулярно продольной оси тела, а голень – параллельна ей. Расправление перепонки завершается полным распрямлением всех четырех конечностей; при этом локти и колени повернуты вверх, кисти находятся на уровне головы, стопы – на уровне середины хвоста, а все пальцы растопырены (рис. 4.4). В целом, летательный аппарат шерстокрылов напоминает пятиугольного воздушного змея с управляемой арматурой (четыре конечности, голова и хвост). Для изменения скорости и направления полета шерстокрыл может менять конфигурацию купола летательной перепонки за счет движений лап и головы.

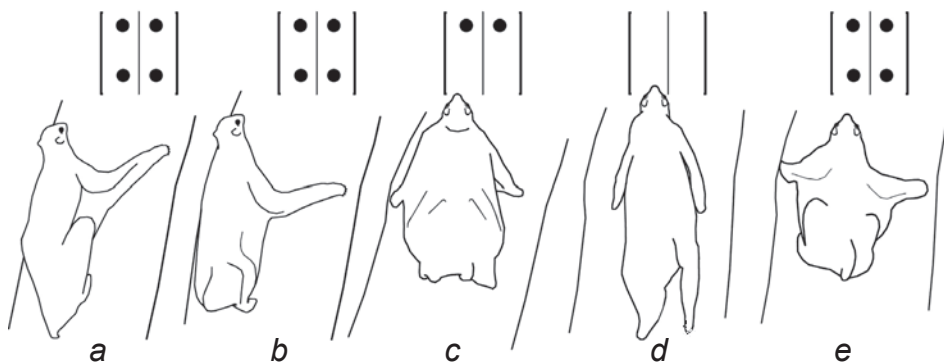
При минимальном возможном угле атаки планирование может осуществляться с очень незначительной потерей высоты. Животное опускается всего на 1 м на каждые 10 м перемещения по горизонтали (Jackson, 2000). Перед посадкой шерстокрыл увеличивает угол атаки за счет движения головы и конечностей, в результате чего тело разворачивается вертикально и немного взмывает вверх, снижая тем самым скорость. Непосредственно перед посадкой животное выставляет вперед конечности и садится одновременно на все четыре лапы.

Основное отличие при старте с горизонтальных ветвей заключается в том, что тело начинает движение не вбок, как при прыжках со стволов, а прямо вниз. Лишь после расправления перепонки животное принимает горизонтальное положение. Последовательность движения конечностей при этом сохраняется.

### Подъем по стволам

Поскольку планирование сопровождается неизбежной потерей высоты, подъем по стволам для шерстокрылов является абсолютно неотъемлемой частью локомоции, требующей специальных приспособлений. Для того, чтобы подняться как можно выше, животное вынуждено карабкаться по особо крупным деревьям, которые, естественно, и самые толстые.

Ориентация конечностей перед толчком при подъеме сходна с таковой при распластывании шерстокрылов во время отдыха: непосредственно перед толчком задние конечности подобраны под тело, а передние вынесены вперед и разведены в стороны, локтевые суставы слегка согнуты, а пальцы направлены кра ниолатерально (рис. 4.5 а). Толчок начинается синхронно всеми четырьмя лапами (рис. 4.5 б), но передние благодаря своей длине остаются в контакте со ство-

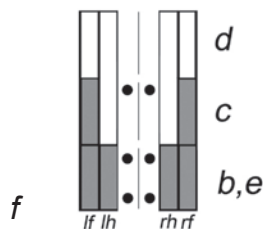


**Рис. 4.5.** Бег шерстокрыла вверх по стволу – «пронк» с преобладанием передних конечностей (прорисовка по видеокадрам).

*а.* Типичная посадка на стволе.

*б – е.* Последовательные стадии бега по стволу.

*ф.* Опорный график: *lf* – левая передняя, *lh* – левая задняя, *rh* – правая задняя, *rf* – правая передняя.

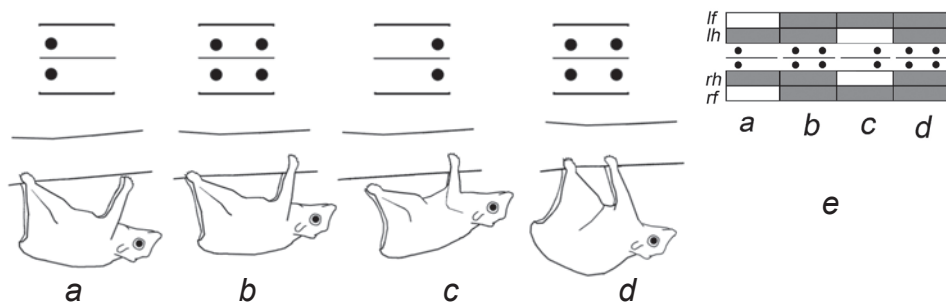




лом и после отрыва задних (рис. 4.5 *c*). Когда они, наконец, теряют контакт с опорой, то оказываются вытянутыми вдоль туловища, как и задние (рис. 4.5 *d*). Вертикальный прыжок вдоль ствола (безопорная фаза цикла) по длине сопоставим с длиной тела. В конце этой фазы передние конечности разводятся, выносятся вперед во фронтальной плоскости (рис. 4.5 *e*) и охватывают ствол, закрепляясь на нем когтями. Одновременно с этим задние ноги сгибаются и подтягиваются под туловище в сагиттальной плоскости (рис. 4.5 *e*), принимая исходное положение для следующего прыжка. В целом, аллюр взбегающего по стволу шерстокрыла относится к асимметричным и больше всего напоминает так называемый «пронк» (pronk), характерный для некоторых парнокопытных и грызунов (Hildebrand, 1977) с той лишь разницей, что у шерстокрыла передние конечности опираются дольше задних. Поэтому его аллюр можно классифицировать как «пронк с преобладанием передней опоры».

### Перемещение под ветвями

Перемещаясь по горизонтальным или слабонаклонным ветвям сравнительно небольшого диаметра, животное подвешивается к ним снизу, наподобие ленивца (рис. 4.2). Как и при подъеме по стволам, аллюр является асимметричным и парным (левая и правая конечности каждой пары двигаются строго синхронно друг с другом). Однако, по понятным причинам, отсутствуют стадии полного отрыва всех лап от субстрата, а толчки передних и задних лап происходят не вместе, а поочередно (рис. 4.6). Цикл движения начинается с выпрямления суставов задних конечностей, что сопровождается удалением задней части туловища от ветки и продвижением его вперед и вниз (рис. 4.6 *a*). Затем синхронно переносятся вперед выпрямленные передние конечности, которые, закрепившись на опоре, подтягивают тело вперед и вверх (рис. 4.6 *b*). Вслед за этим, задние лапы отрываются от ветки (рис. 4.6 *c*) и одновременно переносятся вперед, чтобы вновь закрепиться на субстрате (рис. 4.6 *d*). Таким образом, при описываемом перемещении четырехопорные стадии чередуются с двухопорными



**Рис. 4.6.** Бег шерстокрыла под веткой – парный галоп (прорисовка по видеокадрам).

*a – d.* Последовательные стадии бега под ветвями.

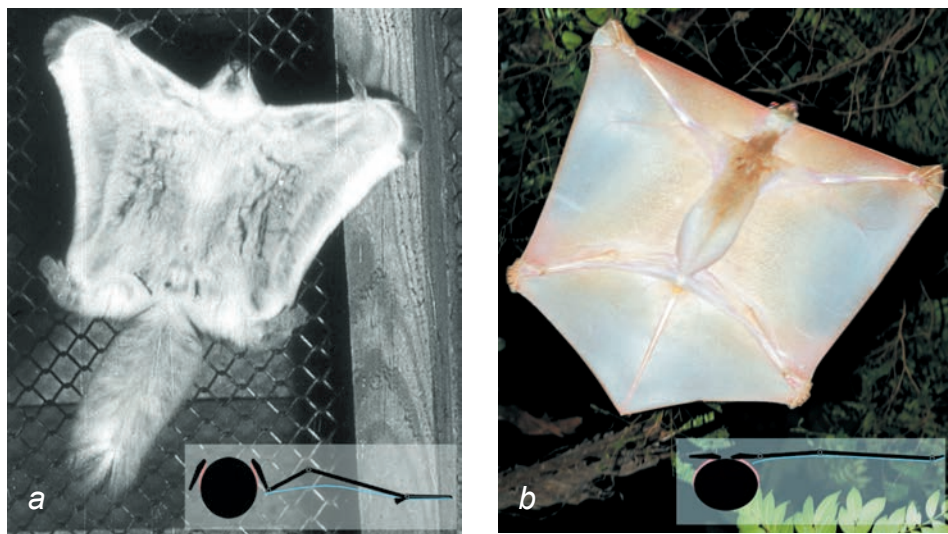
*e.* Опорный график: *lf* – левая передняя, *lh* – левая задняя, *rh* – правая задняя, *rf* – правая передняя.

(то на передние, то на задние лапы). Четырехопорная стадия, следующая за задней двухопорной, соответствует растянутой стадии галопа, а четырехопорная, следующая за передней двухопорной – перекрещенной стадии галопа. В целом аллюр можно квалифицировать как очень медленный (то есть не имеющий безопорных стадий) парный галоп.

### Подвижность плечевого пояса

Анализ фото- и видеоматериалов позволил обнаружить ключевые морфофункциональные особенности, связанные с описанными выше способами локомоции шерстокрылов.

Когда животное распластано на вертикальном стволе большого диаметра или планирует (перепонка уже расправлена), гленоидные впадины лопаток ориентированы вбок (латерально), соответственно лопатки располагаются почти фронтально (рис. 4.4). Это и позволяет шерстокрылам так широко разводить конечности. У летяг (например, *Pteromyiinae*), которые также способны передвигаться по стволам большого диаметра и планировать, лопатки наклонены таким образом, что их гленоидные впадины ориентированы вентролатерально (рис. 4.7 *a*). Таким образом, лопатки занимают промежуточное положение между парасагиттальным (исходным для квадрупедальных териевых) и фронтальным (достигнутым шерстокрылами). Соответственно, и плечевые кости у них не могут быть так широко разведены в плечевых суставах в стороны, как у шер-



**Рис. 4.7.** Варианты конструкции летательного аппарата планирующих млекопитающих со схемами натяжения перепонки в поперечном сечении.

*a.* Летяга *Pteromys volans* (фото Е.Д. Поповой-Бондаренко).

*b.* Шерстокрыл *Synocephalus variegatus* (фото Norman Lim).

стокрылов (рис. 4.7 *b*). Чтобы эффективнее растянуть перепонку во фронтальной плоскости летяги частично компенсируют указанный недостаток удлинением дистальной части передних конечностей за счет хрящевых шпор на латеральной стороне кисти (рис. 4.7 *a*). Шерстокрылам же не требуется дополнительных приспособлений для надстраивания каркаса перепонки (рис. 4.7 *b*). Разный наклон лопаток у шерстокрылов и летяг сказывается еще и на том, что плечевой сустав у первых поднимается почти на уровень позвоночника, а у вторых – остается почти на уровне грудины, и в результате туловище шерстокрыла оказывается целиком под перепонкой, а туловище летяги выступает над ней как вниз, так и вверх (рис. 4.7).

Однако лопатки шерстокрылов не всегда лежат фронтально. В начале планирующего прыжка, когда передние конечности вытянуты назад (рис. 4.8), а также при подвешивании снизу на сравнительно тонких ветвях (рис. 4.2, 4.6), лопатки расположены парасагиттально, т.е. характерным для большинства квадрупедальных териевых млекопитающих образом. Это хорошо видно на фотографиях по положению плечевого сустава и дорсального края лопатки (рис. 4.2, 4.8).

Широкий диапазон доступных для шерстокрылов способов локомоции, включающий сочетание бега по стволам большого диаметра с планированием на значительные расстояния и перемещение под ветвями, решающим образом сопряжен с возможностью переориентации лопаток из парасагиттальной плоскости во фронтальную и обратно в зависимости от типа используемой локомоции. Способность шерстокрылов ситуационно менять ориентацию лопаток обусловлена ее повышенной подвижностью в поперечной плоскости. Этим шерстокрылы резко отличаются от квадрупедальных териевых, у которых подвижность лопатки почти полностью ограничена парасагиттальной плоскостью. Манипуляции с синдесмологическим препаратом шерстокрыла показали, что перевод лопатки из парасагиттального положения во фронтальное и обратно происходит за счет приведения и отведения ключицы в грудино-ключичном сочленении и ротации лопатки вокруг своей продольной оси, проходящей через акромио-ключичное сочленение и дорсокаудальный угол (рис. 4.9).

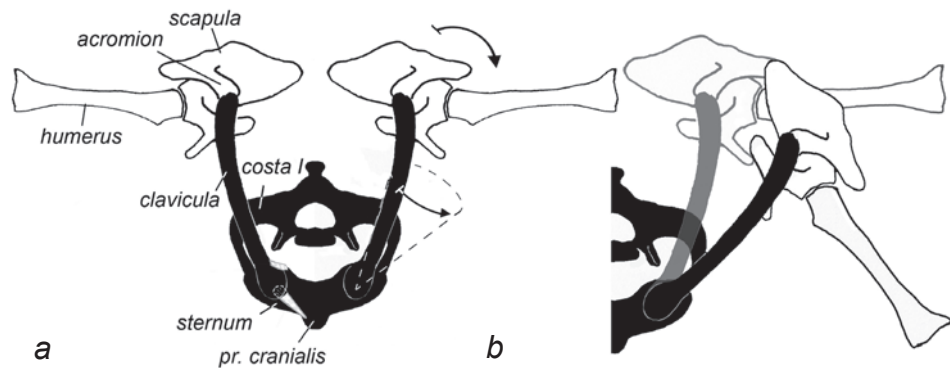
При прыжке, с которого начинается планирование (рис. 4.3), поворот лопатки скорее всего осуществляется акромио-трапециевидной, а плечо выносится вперед акромио-дельтовидной и предостной мышцами. В окончательное фронтальное положение конечности, а вместе с ними и лопатки, приходят уже под действием аэродинамических сил, расправляющих и натягивающих перепонку.

Во время планирования локтевой сустав полностью разогнут, кисть слегка приведена, а пальцы растопырены. Приведение кисти контролируют лучевые разгибатели запястья, пальцы кисти разводятся под действием натяжения пропатагиума и плагипатагиума, а пальцы стопы – натяжением плагипатагиума и уропатагиума. Мышцы кисти и стопы только корректируют их положение для точного маневрирования.

Для приземления передние конечности приводятся обратно к парасагиттальной плоскости при помощи грудной мышцы; перепонка при этом теряет натяжение и не противодействует сведению конечностей. Мы предполагаем,



**Рис. 4.8.** Шерстокрыл оттолкнулся и готовится расправить перепонку для планирования (фото Julian W).



**Рис. 4.9.** Схема подвижности плечевого пояса шерстокрыла в поперечной плоскости, вид спереди.

*a.* Распластанное положение (ключица приведена медиально, лопатка во фронтальной плоскости); стрелками показаны направления приведения конечности к парасагиттальной плоскости, а пунктиром пределы подвижности ключицы.

*b.* Парасагиттальное положение; серым цветом показано распластанное положение.

что именно в этот момент лопатки возвращаются в парасагиттальное положение (рис. 2.8, 4.9 *b*), поскольку это позволяет использовать для амортизации при приземлении весь комплекс мышечной подвески плечевого пояса (точно так же, как он используется после прыжка у квадрупедальных млекопитающих). Характерно, что у шерстокрылов имеется мышца, специализированная на возвращении лопатки в парасагиттальную плоскость. Это грудная мышца живота, уникальным образом переместившаяся своим окончанием с плечевой кости на конец специфично удлинненного коракоидного отростка лопатки (рис. 2.3).

## Статический анализ

Для анализа распределения сил в локомоторном аппарате мы будем применять метод графической статики. В статическом равновесии все части объекта находятся в покое или движутся прямолинейно и равномерно. При наличии ускорений тех или иных частей, для применения этого метода вводятся условные силы инерции, противоположные по направлению этим ускорениям. Таким способом можно анализировать любые сложные движения, разбив их на серию отдельных стадий.

### Подвешивание на стволе

Для того, чтобы оценить участие различных мышц в закреплении тела шерстокрыла на стволе, мы использовали следующую модель (рис. 4.10 *a, b*). Передние конечности, закрепленные на стволе при помощи когтей, не позволяют телу соскользнуть вниз вдоль ствола и одновременно притягивают его к опоре. Задние же, подобранные под тело конечности служат в качестве распорки между стволом и телом. Чаще всего, судя по фотографиям распластанных на стволе животнох, предплечье и кисть лежат на одной линии и отведены краниолатерально (рис. 4.1 *a*), а в тех случаях, когда предплечье расположено параллельно позвоночнику (рис. 4.1 *c*, 4.10 *c*), кисть заметно отведена в сторону, т.е. опять же ориентирована краниолатерально, что препятствует отклонению тела вбок. Независимость угла наклона пальцев по отношению к телу от угла наклона предплечья позволяет предположить, что именно угол наклона пальцев является определяющим во взаимодействии лапы со стволом. По всей видимости сила  $F$  этого взаимодействия (сила действия когтей на субстрат) всегда ориентирована примерно вдоль линии расположения когтей – каудомедиально. Соответственно, на конечность действует сила реакции опоры, направленная в противоположном направлении ( $F_r$ ).

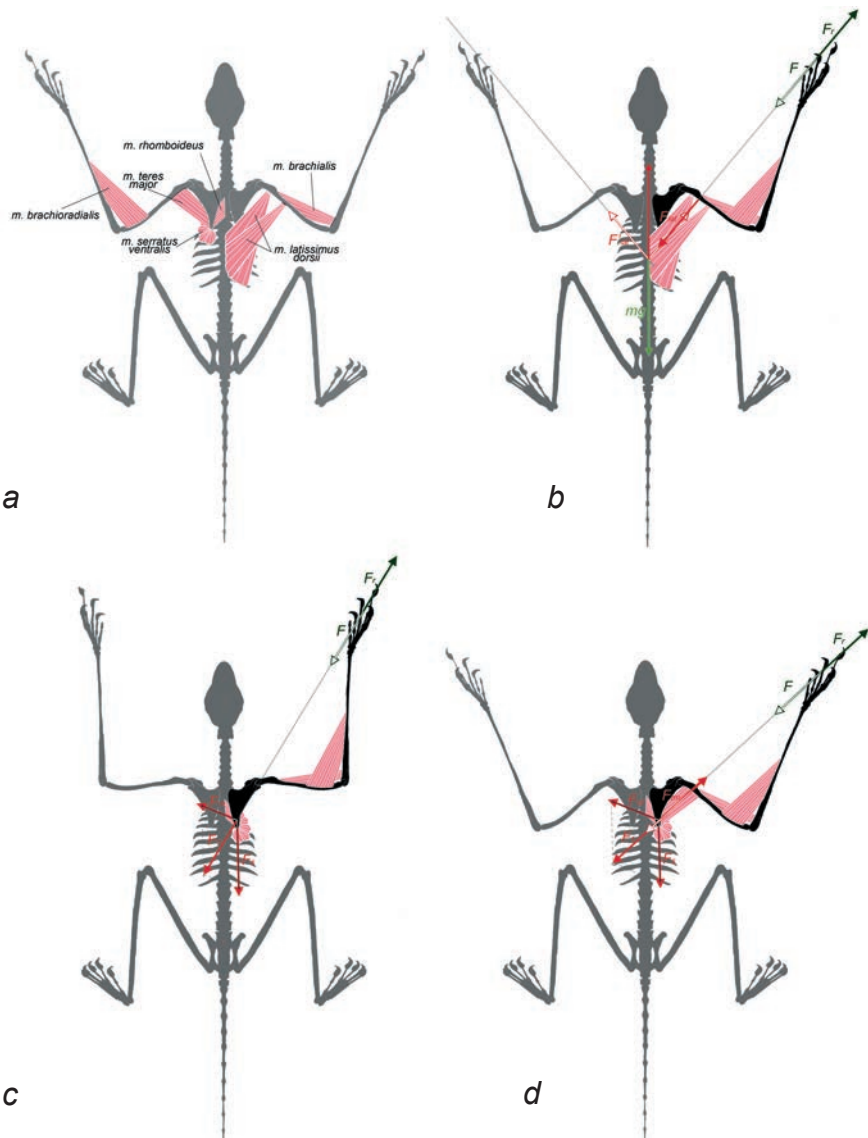
Рассмотрим передачу силы  $F_r$  реакции опоры с когтей на туловище. На предплечье эта сила передается непосредственно глубоким сгибателем пальцев, удерживающим когти в воткнутом положении. Угол отведения кисти контролируется лучевым сгибателем и двумя лучевыми разгибателями запястья. На локтевой сустав сила  $F_r$  оказывает разгибающее действие, которое может быть уравновешено при помощи прекрасно развитых плечевой и плечелучевой мышц, которыми помогает длинный лучевой разгибатель запястья. На плечевой сустав сила

$F_r$  оказывает протрагирующее действие, которое может быть уравновешено при помощи широчайшей мышцы спины. Если линия действия силы  $F_{lat}$  широчайшей мышцы спины точно совпадает с линией действия силы  $F_r$ , то для уравновешивания плечевого пояса никакой больше мускулатуры не требуется, поскольку широчайшая мышца спины передает силу  $F_r$  непосредственно на туловище (рис. 4.10 б). Контралатеральная широчайшая мышца прикладывает симметричную силу ( $F'_{lat}$ ) с другой стороны тела, в результате достигается полное равновесие тела животного на стволе. Нужно напомнить, что у шерстокрылов очень мощная широчайшая мышца спины вдобавок усилена дополнительной поверхностной порцией, не встречающейся у большинства териевых млекопитающих.

Способность широчайшей мышцы выполнять указанную функцию проверяется приблизительным расчетом, основанным на общих характеристиках поперечнополосатой мышечной ткани у млекопитающих этого размерного класса. Данные по кенгуровой крысе (Biewener et al., 1988) позволяют принять, что у мелких млекопитающих напряжение мышц (т.е. отношение силы к площади поперечного сечения мышцы) достигает  $10 \text{ Н/см}^2$  при активном укорочении,  $20 \text{ Н/см}^2$  – при неизменной длине (изометрический режим) и  $35 \text{ Н/см}^2$  – при удлинении в уступающем режиме. У находящегося в покое шерстокрыла мышцы действуют в изометрическом режиме, поэтому для того, чтобы приблизительно оценить силу, которую могут развить широчайшие мышцы спины, нужно умножить площадь их поперечного сечения на  $20 \text{ Н/см}^2$ . Один *m. latissimus dorsi profundus* у отпрепарированного нами спиртового экземпляра имеет массу  $3,2 \text{ г}$ . С учетом того, что плотность свежей мышцы равна плотности пресной воды ( $1 \text{ г/см}^3$ ), а при спиртовой фиксации она несколько уменьшается, можно уверенно считать, что прижизненный объем мышцы был не менее  $3,2 \text{ см}^3$ . При этом длина волокон мышцы на препарате составляет  $3,5 \text{ см}$ . Поделив объем на длину волокон, получаем площадь поперечного сечения  $0,914 \text{ см}^2$ , а помножив ее на изометрическое напряжение, получаем располагаемую изометрическую силу одного *m. latissimus dorsi profundus*  $F_{lat}=18,3 \text{ Н}$ . Вместе с тем, при средней массе шерстокрыла около  $1,5 \text{ кг}$ , по чертежу, представленному на рис. 4.10 б, было бы достаточно  $F_{lat}=9,6 \text{ Н}$ . Таким образом, имеет место почти двукратный запас по силе, даже если в подвешивании не помогают ни поверхностная порция широчайшей мышцы, ни другие мышцы плечевого пояса, ни задние конечности (последнее, по-видимому, имеет место на наклонных стволах, как на рис. 4.1 д).

Постановка лап, как сказано ранее, может отличаться от описанной выше (рис. 4.1 б, с), поэтому мы рассмотрим еще два варианта подвески на стволе, в которых предполагаемое направление силы  $F_r$ , действующей на переднюю конечность, не совпадает с направлением широчайшей мышцы.

В одном из этих вариантов (рис. 4.10 с) плечевая кость ориентирована перпендикулярно позвоночнику, предплечье вытянуто вертикально вверх, т.е. образует с плечом практически прямой угол. Так как кисть отведена вбок, то сила  $F_r$  проходит через плечевой сустав, а не каудальнее него. Плечевой сустав тем самым находится в равновесии без помощи мышц, равновесие в локтевом суставе достигается таким же образом, как и в предыдущем случае, а лопатку может эффективно уравновесить результирующая  $F_l$  сил ромбовидной ( $F_{rh}$ ) и вентраль-



**Рис. 4.10.** Схема распределения сил, действующих на конечность шерстокрыла в распластном на стволе состоянии.

$F$  – фронтальная проекция силы действия когтей на субстрат,  $F_r$  – фронтальная проекция силы реакции опоры,  $F_{lat}$  – фронтальная проекция силы широчайшей мышцы спины,  $F_{rh}$  – фронтальная проекция силы ромбовидной мышцы,  $F_s$  – фронтальная проекция силы задней порции вентральной зубчатой мышцы,  $F_l$  – фронтальная проекция результирующей  $F_{rh}$  и  $F_s$ ,  $F_m$  – фронтальная проекция силы большой круглой мышцы,  $mg$  – сила тяжести тела.

*a.* Основные мышцы плечевого пояса, используемые для закрепления тела при распластывании на стволе; *b–d.* Варианты распределения сил, действующих на тело животного при подвешивании на стволе.

ной зубчатой ( $F_s$ ) мышц, действующая вдоль линии действия силы реакции опоры ( $F_i = F$ ). На то, что такой способ подвешивания действительно может использоваться шерстокрылами, указывает специфически развитая у них задняя часть вентральной зубчатой мышцы. Именно благодаря наличию этой части, зубчатая мышца может прикладывать к лопатке направленную каудально силу.

Если вектор силы реакции опоры отклонен каудальнее плечевого сустава, но еще не каудальнее лопатки (рис. 4.10 *d*), то для достижения равновесия в плечевом суставе шерстокрыл может использовать хорошо развитую большую круглую мышцу ( $F_{im} = F$ ). При этом сила  $-F_{im}$  большой круглой мышцы, приложенная к лопатке, уравнивается теми же мышцами лопатки, что и в предыдущем варианте – ромбовидной и задней частью зубчатой.

Надо сказать, что перечисленные варианты равновесия и позы не жестко сопряжены между собой. Так, в позах, показанных на рис. 4.10 *c* и *d*, при более вертикальной ориентации силы  $F_r$  равновесие будет осуществляться при помощи широчайшей мышцы (по принципу рис. 4.10 *b*), и наоборот – при более горизонтально направленной силе  $F_r$  в позе, приведенной на рис. 4.10 *b*, равновесие может осуществляться с привлечением ромбовидной, задней части вентральной зубчатой и большой круглой мышц (по принципу рис. 4.10 *d*).

При подъеме по стволу, в течение фазы, когда животное цепляется только передними конечностями, рассмотренные выше схемы распределения сил в том или ином порядке сменяют друг друга в зависимости от положения конечности и особенностей субстрата. В фазе активной ретракции плеча (рис. 4.5 *b, c*) может потребоваться одновременное включение большой круглой и широчайшей мышц в связи с тем, что при активном укорочении предельное возможное напряжение мышц примерно вдвое снижается по сравнению с изометрическим режимом (10 Н/см<sup>2</sup> вместо 20 Н/см<sup>2</sup>). В какие-то моменты, когда линия действия силы  $F_r$  проходит не сзади, а спереди от плечевого сустава, вместо большой круглой и широчайшей мышц может включаться предостная мышца, являющаяся протрактором плеча.

При подвешивании под ветвями угол в локтевом суставе контролируется при помощи плечевой и плечелучевой мышц, поэтому для уравнивания силы реакции опоры в области плеча и лопатки достаточно, как и при расплатывании на стволе (рис. 4.10 *b*), лишь широчайшей мышцы.

## Планирование

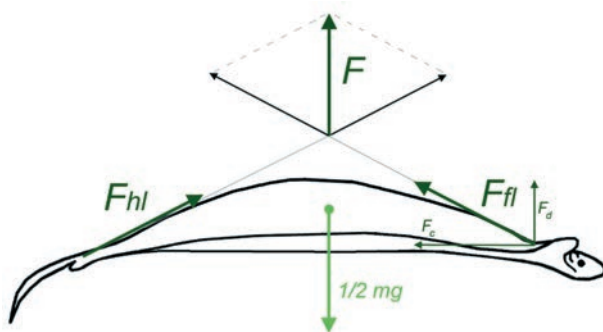
При планировании воздух снизу давит на перепонку между передней и задней конечностями с силой  $F$ , натягивая ее (рис. 4.11). Сила натяжения боковой перепонки, приложенная к передней конечности  $F_{\beta}$ , ротирующего действия на нее не оказывает и может быть представлена в виде двух составляющих – направленной вертикально вверх  $F_d$  и направленной назад  $F_c$ . В поперечной плоскости на конечность действует составляющая  $F_d$  силы натяжения боковой перепонки, а во фронтальной – составляющая  $F_c$ . Удобно рассмотреть их влияние на плечевой пояс по отдельности –  $F_d$  в поперечной и  $F_c$  во фронтальной плоскости. Однако необходимо согласование: требуется соблности одинаковые соотно-



шения между поперечными проекциями всех других сил, задействованных в этих плоскостях. Это является обязательным требованием для поиска трехмерного равновесия.

В поперечной плоскости (рис. 4.12) сила  $F_d$  «стремится» отвести конечность дорсально. В плечевом суставе этот эффект уравнивается отклоненной вниз от плечевого сустава силой  $F_{prop}$  натяжения пропатагиума (той части перепонки, которая находится между передней конечностью и головой) и напряжением грудной мышцы (сила  $F_p$ ). Сумма  $F_2$  действующих на свободную конечность сил ( $F_1$  и  $F_p$ ) через плечевой сустав ( $a$ ) передается на лопатку, стремясь сместить ее гленоидную часть вентромедиально относительно акромиально-ключичного сочленения ( $b$ ). Такому смещению противодействуют вентральный зубчатый мускул (сила  $F_s$ ). В результате, на лопатку действуют две силы:  $F_2$  и  $F_s$ . Если их результирующая  $F_3$  совпадет с продольной осью ключицы ( $bc$ ), т.е. проходит одновременно через акромиально-ключичный ( $b$ ) и грудино-ключичный ( $c$ ) суставы, то и ключица, и лопатка оказываются в равновесии без подключения дополнительных мышц. Ключица находится под строго продольной нагрузкой, т.е. служит пассивной распоркой между конечностью и грудиной. В акромиально-ключичном суставе лопатка давит на ключицу с силой  $F_3$ , ключица отвечает на нее силой реакции  $F_{cl}$ ; в грудино-ключичном суставе ключица давит на грудину с силой  $F_3$ , а грудинка отвечает с силой  $F_{cl}$ . В итоге внешнюю силу  $F_1$ , приложенную к конечности со стороны перепонки, совместно передают на грудную клетку животного грудная и вентральная зубчатая мышцы и ключица.

Во фронтальной плоскости (рис. 4.13) на переднюю конечность животного действует направленная назад составляющая  $F_c$  силы натяжения боковой перепонки и сила натяжения  $F_{prop}$  пропатагиума. Пропатагиум не позволяет свобод-

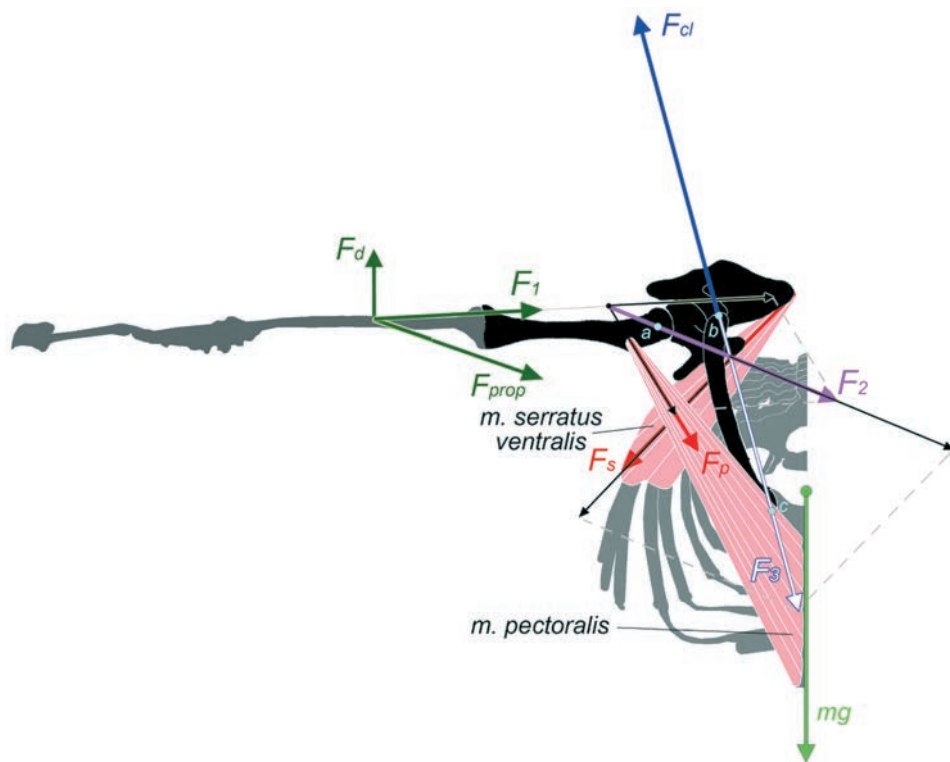


**Рис. 4.11.** Схема распределения сил, действующих на конечности шерстокрыла со стороны боковой перепонки при равномерном планировании, вид сбоку (показаны сагиттальные проекции сил, действующих на тело).

$F$  – общая аэродинамическая сила (сила реакции опоры),  $F_{fl}$  – сила натяжения боковой перепонки, приложенная к передней конечности,  $F_d$  – вертикальная составляющая силы  $F_{fl}$ ,  $F_c$  – горизонтальная составляющая силы  $F_{fl}$ ,  $F_{hl}$  – сила натяжения боковой перепонки, приложенная к задней конечности,  $mg$  – сила тяжести тела.

ной конечности отогнуться назад под действием  $F_c$ . Результирующая  $F_1$  сил  $F_c$  и  $F_{prop}$  действует вдоль передней конечности, стремясь согнуть локтевой сустав. Этому противодействуют короткие головки трехглавой мышцы плеча. Характерно, что короткие головки этого мускула у шерстокрылов превосходят по размеру длинную (рис. 2.27), в противоположность тому, что обычно наблюдается у наземных квадрупедальных териевых.

На плечевой сустав помимо силы  $F_1$  влияет также грудная мышца ( $F_p$ ). Обе эти силы стремятся ретрагировать плечо, чему противодействует предостная мышца. Если ее силы не хватает, ей может помогать акромио-дельтовидная мышца. Благодаря действию этих мышц плечевого сустава, внешняя сила  $F_1$  и сила  $F_p$  сокращения грудной мышцы передаются на лопатку – толкают ее каудомеди-

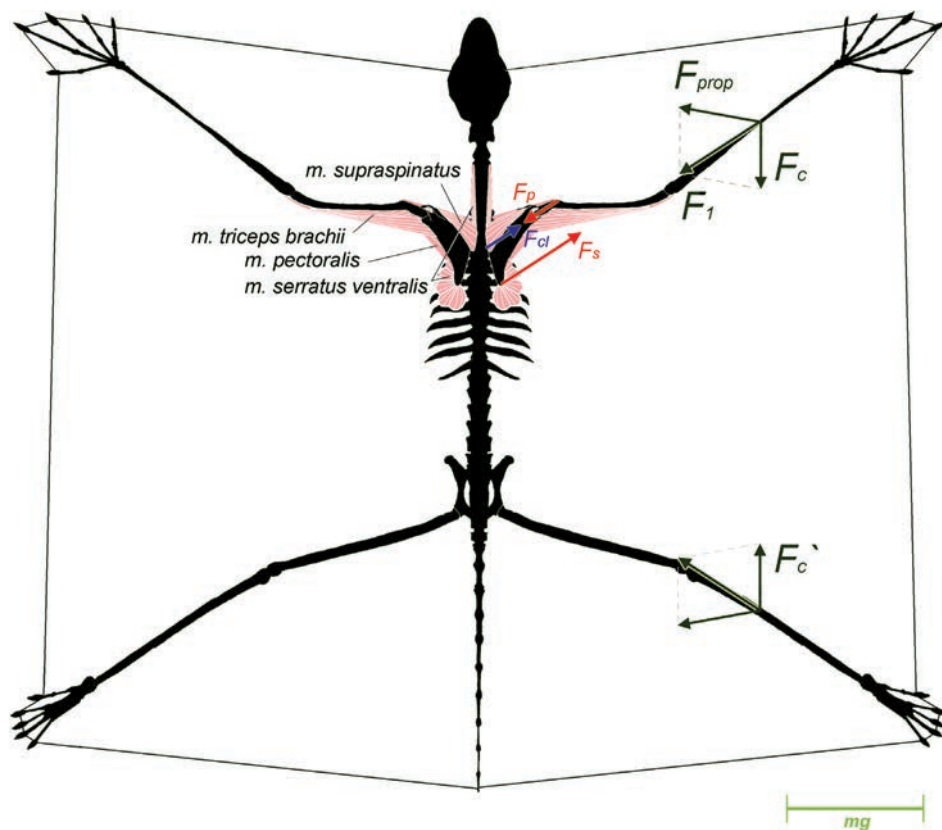


**Рис. 4.12.** Схема статического равновесия плечевого пояса и передней конечности шерстокрыла при планировании, вид спереди.

$a$  – плечевой сустав,  $b$  – акромиально-ключичный сустав,  $c$  – грудино-ключичный сустав,  $F_d$  – вертикальная составляющая сил  $F_\beta$ ,  $F_{prop}$  – проекция силы натяжения пропатagia на поперечную плоскость,  $F_1$  – проекция результирующей  $F_d$  и  $F_{prop}$  на поперечную плоскость,  $F_p$  – проекция силы грудного мускула на поперечную плоскость,  $F_2$  – проекция результирующей  $F_1$  и  $F_p$  на поперечную плоскость,  $F_s$  – проекция силы вентральной зубчатой мышцы на поперечную плоскость,  $F_3$  – проекция силы давления лопатки на ключицу на поперечную плоскость,  $F_{cl}$  – проекция силы реакции ключицы на поперечную плоскость,  $mg$  – сила тяжести тела.

ально. Такому смещению противодействуют две силы: сила  $F_s$  вентральной зубчатой мышцы и сила  $F_{cl}$  реакции ключицы. Основная нагрузка ложится на вентральную зубчатую мышцу. Она крепится вдоль всего дорсального края лопатки и расходится широким веером на грудную клетку. Благодаря такому широкому креплению при дифференцированном напряжении мышечных пучков суммарный вектор ее силы ( $F_s$ ) может легко подстраиваться под нагрузку со стороны свободной конечности.


Латерально направленная составляющая силы вентральной зубчатой мышцы, необходимая при планировании для противостояния медиально направленному компоненту силы  $F_1$  натяжения перепонки, возникает у шерстокрылов только благодаря тому, что лопатки при планировании принимают горизонтальное



**Рис. 4.13.** Схема статического равновесия плечевого пояса и передней конечности шерстокрыла при планировании, вид сверху.

$F_c$  – горизонтальная составляющая силы  $F_{cl}$ ,  $F_{prop}$  – проекция силы натяжения пропатагиума на фронтальную плоскость,  $F_1$  – проекция результирующей  $F_c$  и  $F_{prop}$  на фронтальную плоскость,  $F_p$  – проекция силы грудного мускула на фронтальную плоскость,  $F_s$  – проекция силы вентральной зубчатой мышцы на фронтальную плоскость,  $F_{cl}$  – проекция силы реакции ключицы на фронтальную плоскость,  $F_c'$  – горизонтальная составляющая силы  $F_{cl}$ ; для масштаба векторов сил показана величина силы тяжести ( $mg$ ).

положение. Если бы они оставались в парасагиттальной плоскости, как у квадрупедальных млекопитающих (или даже у самого шерстокрыла в начальной стадии прыжка), то зубчатый мускул сокращался бы в плоскости, перпендикулярной действию внешней силы  $F_l$  и не имел бы проекции силы  $F_s$  на горизонтальную плоскость, т.е. не мог бы препятствовать смещению лопаток в сторону позвоночника (рис. 4.14).



**Рис. 4.14.** Схема крепления вентральной зубчатой мышцы на поперечном срезе.

*a.* Тупайя.

*b.* Шерстокрыл: в начале планирующего прыжка (слева), при планировании и в распластанном положении (справа).

Распределение сил в задней конечности при планировании имеет аналогичный характер: она тоже нагружается продольным сжатием, потому что здесь уротагиум служит такой же оттяжкой по отношению к боковой перепонке, как и пропатагиум для передней конечности (рис. 4.13).

## Глава 5.

# ФУНКЦИОНАЛЬНЫЙ АНАЛИЗ ЛОКОМОТОРНОГО АППАРАТА РУКОКРЫЛЫХ

### Особенности локомоции рукокрылых

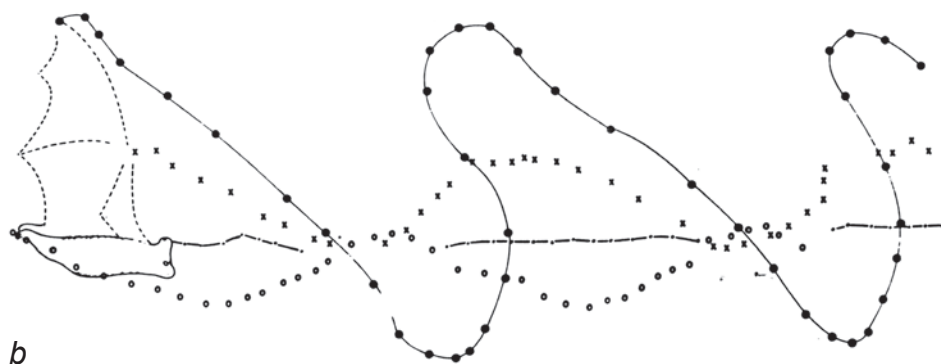
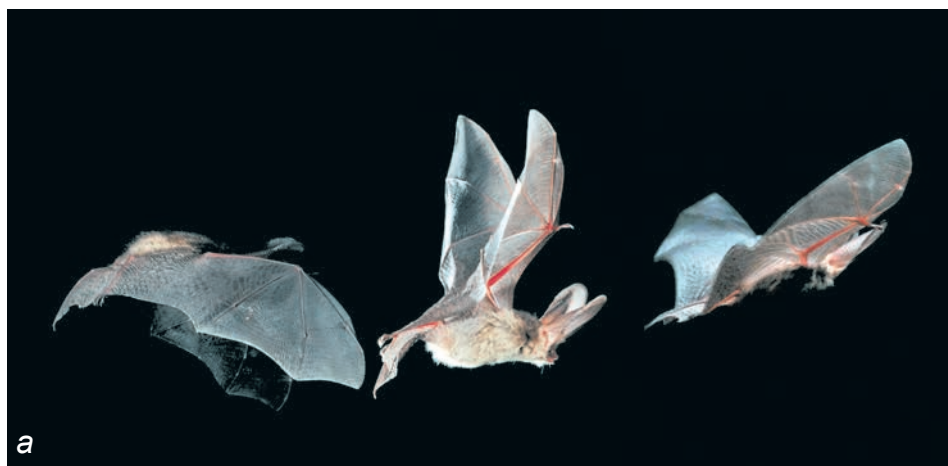Рукокрылые освоили принципиально новый для млекопитающих тип локомоции – активный машущий полет. Основную роль при этом сыграла передняя конечность, все отделы которой (за исключением запястья) сильно удлиннились и образовали каркас для летательной перепонки. В формирование крыла вовлечены и задние конечности, которые поддерживают каудальный край перепонки. У многих видов летательный аппарат включает также уропатагиум – участок перепонки, натянутый между задними лапами и хвостом.

Наиболее типичный машущий полет рукокрылых в отечественной литературе принято называть «гребным» (Кузякин, 1950), хотя с аэродинамической точки зрения работа крыла принципиально отличается от работы гребного весла, которое не создает подъемной силы. В начале взмаха вниз высоко поднятое и отведенное назад крыло движется по диагонали вниз и вперед. В нижней точке взмаха концы крыльев вынесены вперед относительно туловища, а плоскости крыльев параллельны друг другу (рис. 5.1 *a*). У многих видов одновременно с передними конечностями взмах вниз осуществляют и задние, поддерживающие каудальный край проксимальной части перепонки. При взмахе вверх из этого положения крыло движется вверх и назад по отношению к телу. Как правило, во время взмаха вверх животные для уменьшения сопротивления воздуха и момента инерции крыла сгибают плечевой и локтевой суставы, а иногда и суставы кисти. Но оказывается, что просто сложить крыло недостаточно – рукокрылые используют еще и следующий прием.

Когда передняя конечность поднимается до уровня тела, естественно, она движется с максимальной скоростью и наиболее значимо взаимодействует с воздухом. Но при подъеме крыла этот эффект мог бы быть только негативным, поскольку возникающие аэродинамические силы были бы направлены назад или вниз. Очевидно взаимодействие с воздухом в этот критический момент должно быть сведено к минимуму, чего можно достичь лишь поставив крыло строго ребром навстречу набегающему потоку, т.е. супинировать его почти до предела. Именно поэтому для оптимального прохождения критической точки рукокрылые начинают супинировать крыло с начала его подъема (в нижней точке) и приводят его в наиболее супинированное положение в середине взмаха вверх. После прохождения этой критической точки начинается пронация крыла, чтобы к моменту достижения верхнего положения крыло было полностью подготовлено для взмаха вниз (рис. 5.1 *a*). Одновременно с передними конечностями поднимаются и задние. Возможно, это происходит пассивно под действием натяжения перепонки. Траектория движения крыла приведена на рис. 5.1 *b*.

Амплитуда взмахов и горизонтальное смещение крыла относительно тела зависят от характера полета. Когда животное движется очень медленно, практически зависая на одном месте, горизонтальные смещения крыла увеличены и амплитуда максимальна: концы крыльев практически «встречаются» в верхней и нижней точках взмаха. При быстром прямолинейном полете амплитуда взмахов очень мала, крылья незначительно отклоняются от фронтальной плоскости тела.

Помимо «гребного» (поступательного машущего) полета выделяют также «порхающий» (трепещущий) и «планирующий» (скользящий). Первый тип используется летучими мышами при зависании на месте, например, около источника пищи, или для движения вертикально вверх. При этом тело животного ориентировано почти вертикально, а крылья совершают взмахи вперед и назад (от-



**Рис. 5.1.** Полет рукокрылых.

*a.* Конец взмаха вниз, начало взмаха вниз, середина взмаха вниз (фото Dietmar Nill).

*b.* Схема движения крыла при равномерном медленном полете *Artibeus jamaicensis* (по Hermanson, Altenbach, 1985).

носителю тела, соответственно, вниз и вверх). Если зависание на месте используют в основном медленно летающие ширококрылые виды, то вертикально вверх могут подниматься практически все представители подотряда *Microchiroptera*. Для крыланов такой полет не характерен.

Многие летучие мыши и большинство крыланов чередуют машущий полет с планирующим. После нескольких активных взмахов, достигнув определенной скорости, животное начинает по инерции «скользить» на неподвижно распрямленных крыльях. Угол атаки крыла при этом определяет траекторию – снижение, подъем или сохранение высоты. Наибольшая продолжительность фаз планирования характерна для полета крыланов.

Перемещение по твердому горизонтальному субстрату свойственно далеко не всем видам рукокрылых и обычно используется для преодоления относительно небольших расстояний. При таком типе локомоции роль опорной поверхности на передней конечности выполняют лучезапястный сустав и первый палец, а на задней – вентральная поверхность стопы, развернутой пальцами назад (рис. 5.2 а). Пропульсия осуществляется лишь передними конечностями, а задние используются как подпорки, поддерживающие тело. Несмотря на то, что такая специфичная квадрупедальная локомоция рукокрылых возникла на базе конечностей, адаптированных к полету, некоторые виды довели ее до заметного совершенства. Например, мыши рода *Mystacina*, обитающие в Новой Зеландии, уникальным образом охотятся на дождевых червей, «бегая» на четырех конечностях в листовом опаде, а полет используют лишь для того, чтобы добраться до места охоты. Вампиры (*Desmodontinae*) тоже часто используют наземную локомоцию, причем в форме ассиметричного прыжкового аллюра (Riskin, Hermanson, 2005), который можно классифицировать как пронк с преобладани-



**Рис. 5.2.** Перемещение рукокрылых по твердым субстратам.

*а.* Обыкновенный вампир *Desmodus rotundus* «скачет» по горизонтальному субстрату (фото Daniel Riskin и John Hermanson).

*б.* Рыжая вечерница *Nyctalus noctula* спускается вниз головой по стволу дерева, цепляясь задними лапами (фото Е. Яхонтова).

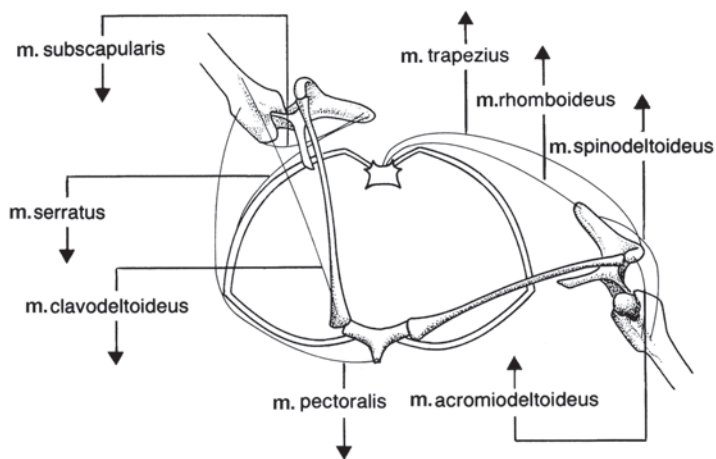
ем передней опоры. Такой же аллюр, напомним, используется шерстокрылами при беге вверх по стволу. У большинства же видов рукокрылых передвижение по горизонтальным поверхностям составляет очень скромную часть локомоции, а некоторые вообще его не используют. Это относится к группам рукокрылых, которые приобрели монолитную грудную клетку (например, *Rhinolophidae* и *Hipposideridae*), потеряв при этом гибкость грудного отдела позвоночника.

Многие рукокрылые часто лазают по вертикальным и наклонным ветвям, стволам деревьев или каменным стенам пещер. В зависимости от того, вниз или вверх головой ползет зверек, основную роль играют, соответственно, либо задние конечности, либо большие пальцы передних, которыми он цепляется за неровности субстрата (рис. 5.2 *b*).

### Кинематика крыла рукокрылых

Подвижность дистальных отделов конечности доступна для наблюдения и изучена сравнительно неплохо (Tian et al, 2006; Swartz et al, 2006 и др.). Напротив, подвижность элементов плечевого пояса скрыта от наблюдателя и труднодоступна для изучения. По этой причине существующие представления о работе плечевого пояса оказались наиболее уязвимыми для критики.

Одна из наиболее известных графических схем движения проксимальных отделов крыла рукокрылых была впервые предложена Дж. Хиллом и Дж. Смитом в 1984 году (Hill, Smith, 1984). Согласно этой схеме (рис. 5.3), в работу крыла во время взмаха существенный вклад вносит сопряженное движение плечевого пояса и плечевой кости. Авторы предполагают наличие высокой подвижности ключицы в поперечной плоскости в грудно-ключичном сочленении с



**Рис. 5.3.** Схема подвижности плечевого пояса рукокрылых, вид спереди, по Хиллу и Смиуту (Hill, Smith, 1984).

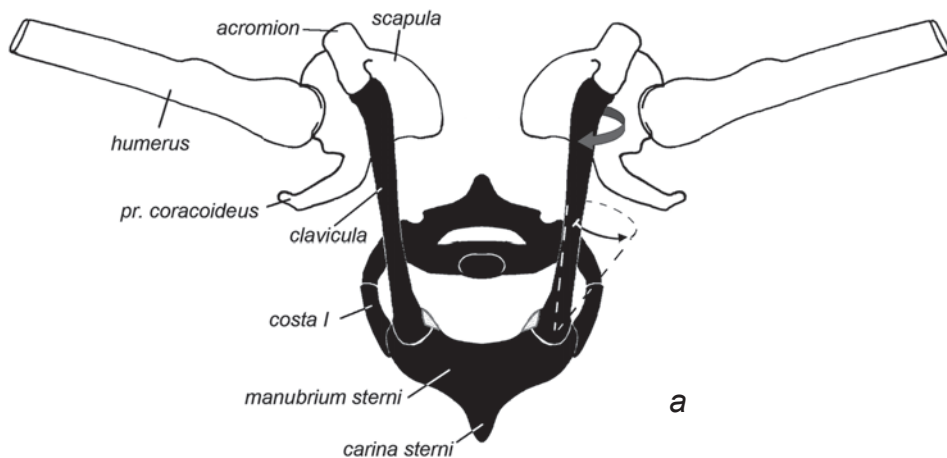
Стрелками, направленными вверх отмечены мышцы, сокращающиеся, по мнению авторов, при взмахе вверх, а направленными вниз – соответственно, при взмахе вниз.



амплитудой более  $60^\circ$  – от почти вертикального положения в начале взмаха вниз до почти горизонтального в конце. При этом соединенная с дистальным концом ключицы лопатка должна скользить по поверхности грудной клетки, описывая соответствующую дугу. По мнению авторов, в верхнем положении лопатка лежит горизонтально на спинной поверхности грудной клетки, а в нижнем располагается сбоку от грудной клетки, занимая практически парасагиттальное положение.

Выполненный нами морфо-функциональный анализ работы летательного аппарата рукокрылых вскрыл ошибочность целого ряда положений, составляющих основу этой гипотезы (Панютин, 2007; Панютин, Корзун, 2009; Панютин, Корзун, Кузнецов, 2010).

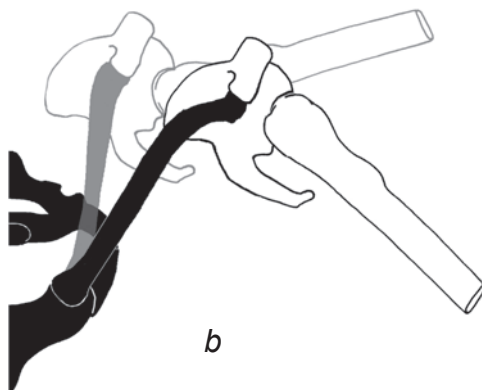
В результате манипуляций с синдесмологическими препаратами рукокрылых, было выявлено, что подвижность ключицы в грудино-ключичном суставе имеет три составляющие (рис. 5.4). Во-первых, это латеральные отклонения, но их амплитуда составляет не более  $30^\circ$  (рис. 5.4), что как минимум вдвое меньше, чем предполагается в модели Хилла и Смита. Во-вторых, ключица может

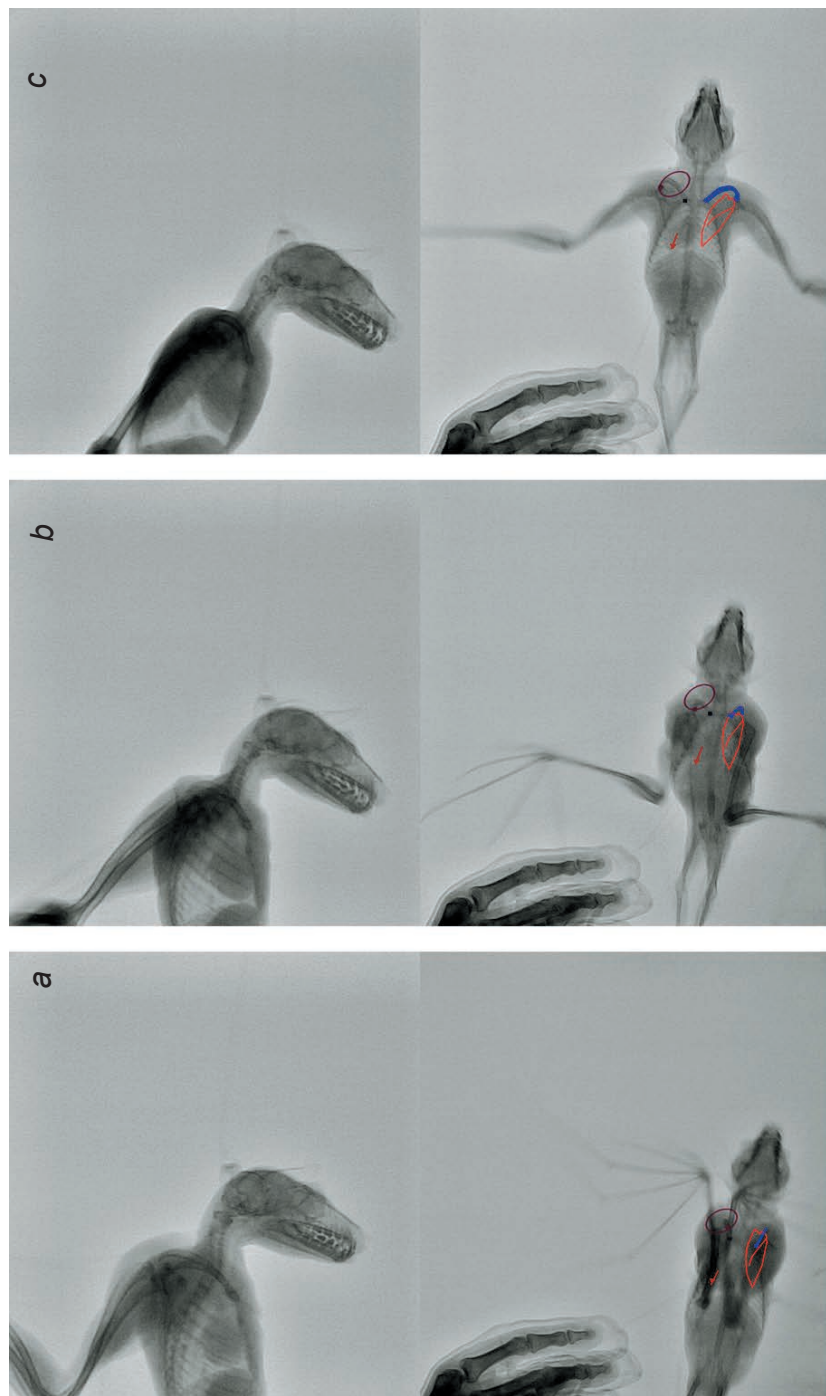


**Рис. 5.4.** Схема подвижности плечевого пояса и плеча рукокрылых в поперечной проекции, вид спереди.

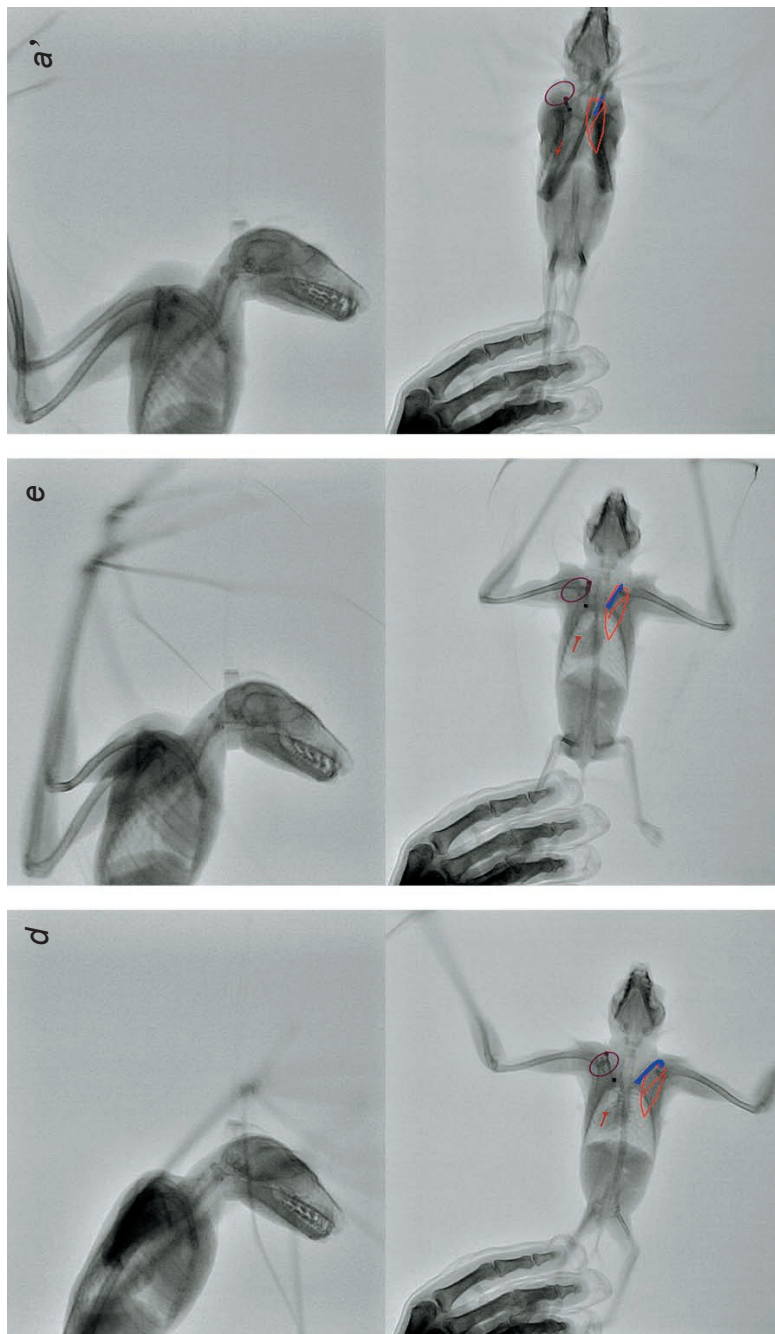
*a.* Начало взмаха вниз – ключица в медиальном положении, плечо поднято; стрелками показаны направления дальнейшего движения, а пунктиром – пределы подвижности ключицы.

*b.* Конец взмаха вниз; серым цветом показано предшествующее положение.





**Рис. 5.5.** Рентгенограммы крылана *R. aegyriasis* при виде сбоку и снизу. Длительность цикла, снятого снизу, составляла 5/30 с, снятого сбоку – 6/30. Для соответствия стадий в обоих ракурсах пропущен 1 кадр между стадиями с и *d* в боковой проекции.  
*a, a'* Крылья в верхнем положении (переход взмаха во взмах вниз); *b, b'* Крылья в нижнем положении (переход взмаха во взмах вверх); *c, c'* Взмах вверх.



- – грудно-ключичный сустав;
- траектория движения дистального конца ключицы;
- – положение акромиально-ключичного сустава;
- ▲ – положение дорсокаудального угла лопатки;
- траектория движения дорсокаудального угла лопатки;
- красным – контур лопатки.

отклоняться на небольшой угол в кранио-каудальном направлении. В сумме два предыдущих движения обеспечивают смещение ключицы в пределах конуса, указанного на рисунке 5.4 *a*. В-третьих, ключица поворачивается в грудино-ключичном суставе вокруг продольной оси ее прямой проксимальной части на угол около 45°. При таких поворотах отогнутый латерально дистальный конец ключицы описывает дугу (рис. 5.4 *b*). Величина угла такого поворота ключицы несколько варьирует у различных групп рукокрылых: у более примитивных форм подвижность выше, чем у специализированных летучих мышей, таких, например, как представители рода *Hipposideros*.

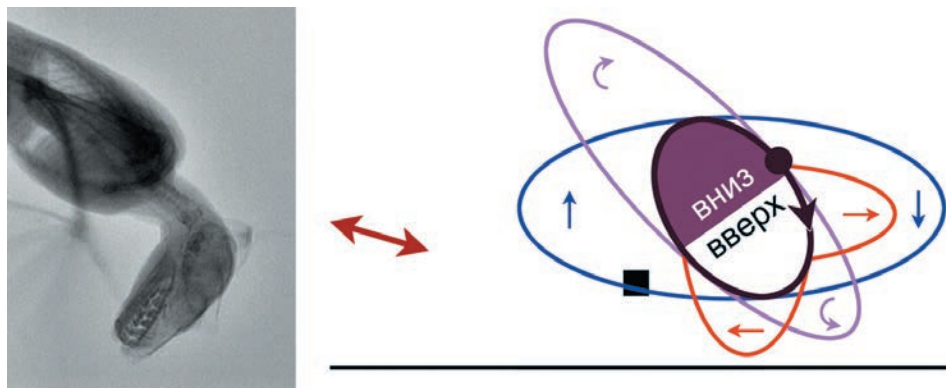
Размах всех отмеченных выше движений ограничивается связками сустава и рельефом суставных поверхностей (см. описание грудино-ключичного сустава). Таким образом, описываемая Хиллом и Смитом значительная подвижность ключицы в поперечной плоскости, которая является ключевым элементом предлагаемой ими схемы, у рукокрылых не обнаружена. Более того, эта ограниченная подвижность вносит меньший вклад в диапазон движений в плечевом поясе рукокрылых, чем, к примеру, повороты отогнутого конца ключицы (ср. рис. 5.3 и 5.4).

Анализ рентгенограмм полета крыланов, подкрепленный видеоматериалами и данными, полученными в ходе анатомирования и манипуляций с синдесмологическими препаратами, заставил нас отказаться от модели Хилла и Смита и позволил предложить альтернативную модель работы костно-мышечной системы плечевого пояса рукокрылых в полете.

Изучение полученных нами рентгенограмм крылана в разных ракурсах (рис. 5.5) позволяет на качественном уровне вполне уверенно описать реальные движения плечевого пояса в полете как устойчиво повторяющиеся циклы, соответствующие циклам взмаха крыла. Лопатка не совершает каких-либо существенных отклонений от фронтальной плоскости, в которой она лежит на дорсальной поверхности грудной клетки. В этой плоскости задний конец лопатки (дорсокаудальный угол) двигается возвратно-поступательно параллельно позвоночнику, а акромиальный отдел лопатки, «ведомый» ключицей, совершает круговые движения. Для наглядности можно провести аналогию с кривошипно-шатунным механизмом: роль кривошипа играет ключица, а роль шатуна – лопатка.

Траектория заднего конца лопатки представляет собой отрезок, почти параллельный позвоночнику. Траектория акромиона приближается к эллипсу (рис. 5.6), большой диаметр которого ориентирован не строго перпендикулярно позвоночнику, а с некоторым отклонением – латеральный полюс эллипса находится немного каудальнее медиального. Заднюю часть эллипса акромион проходит в направлении от позвоночника, а переднюю – к позвоночнику. Краниомедиальную половину эллипса акромион проходит при взмахе вверх, а каудолатеральную – при взмахе вниз. При этом задний конец лопатки сдвигается по своей прямолинейной траектории, соответственно, назад и вперед.

При движении по эллиптической орбите акромион опирается на ключицу, которая описывает конус с вершиной в грудино-ключичном суставе. Ключица двигается следующим образом. При взмахе вниз она отклоняется латерально (рис. 5.5 *b*). С некоторым запаздыванием происходит ее проворачивание в на-



**Рис. 5.6.** Схема подвижности ключицы крылана *R. aegyptiacus* в цикле взмаха (по рентгенограммам). Левая сторона, вид сверху.

- — средняя линия тела;
  - ↔ — траектория движения дорсокаудального угла лопатки;
  - — грудино-ключичный сустав;
  - — траектория движения дистального конца ключицы;
  - — положение акромиально-ключичного сустава в нижней точке взмаха (соответствует рентгенограмме в левой части рисунка, пропущенной на рис. 5.5);
  - — фазы кранио-каудальных отклонений ключицы в цикле взмаха;
  - — фазы латеро-медиальных отклонений ключицы в цикле взмаха;
  - — фазы осевой ротации ключицы в цикле взмаха.
- Стрелками показаны направления движений.

правлении супинации (рис. 5.5 *c*), усиливающее латеральное отклонение акромиона благодаря характерной искривленности ключицы. После прохождения акромионом латерального полюса орбиты начинается медиальное отклонение ключицы, а затем и ее пронация и отклонение ключицы вперед. В момент перехода взмаха вниз во взмах вверх акромион достигает самой передней точки своей орбиты. При взмахе вверх ключица отклоняется назад, ее медиальное отклонение переходит в латеральное, а пронация сменяется супинацией (рис. 5.5 *d, e*). Затем цикл повторяется.

Амплитуда осевого вращения (супинации/пронации) ключицы составляет не менее 45 градусов, амплитуда боковых отклонений не превышает 30 градусов, а кранио-каудальные отклонения имеют недостаточный размах, чтобы можно было надежно их измерить.

Существенно, что все описанные выше типы подвижности лопатки и ключицы вносят очень незначительный вклад в движения крыла, поскольку они несопоставимо меньше размаха движений плеча относительно лопатки в плечевом суставе. Решающий вклад плечевого сустава в организацию движений крыла заре-

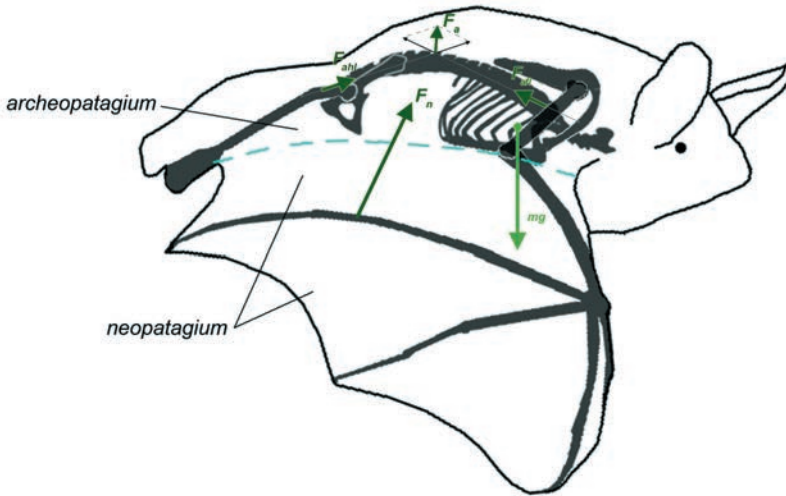
гистрирован видеосъемкой и нашел свое подтверждение при манипуляциях с синдесмологическими препаратами. Таким образом, взмахи крыла рукокрылых в полете осуществляются преимущественно за счет движения плечевой кости относительно сравнительно малоподвижного плечевого пояса.

### Взаимодействие крыла с воздухом

Составив представление о движениях конечности рукокрылых в полете, можно перейти к анализу работы основных летательных мышц. Для этого необходимо оценить, какие внешние силы действуют на крыло. Это можно сделать с использованием следующей модели (рис. 5.7). При взмахе вниз аэродинамическая сила распределена неравномерно по поверхности крыла. Проксимальная часть перепонки, натянутая между плечом и задней конечностью рукокрылых, функционально сходна с перепонкой шерстокрылов, поскольку, несмотря на машущий полет, аэродинамическая сила, действующая на эту часть перепонки, передается через нее на переднюю и заднюю конечности таким же образом (рис. 4.11, 5.7). Мы будем называть эту часть перепонки «археопатагиум» (*archeopatagium*), чтобы подчеркнуть ее биомеханическую аналогию у рукокрылых и планирующих млекопитающих. Воздух давит снизу на эту часть перепонки с силой  $F_a$ , натягивая ее, в результате чего на задние и передние конечности со стороны перепонки действуют равные по величине силы  $F_{aп}$  и  $F_{aп}$ .

Действие аэродинамической силы на дистальную часть крыла, скелетную основу которой составляют предплечье и пальцы, принципиально отличается. Задний край этой части перепонки не армирован задними конечностями; ее каркас образован IV и V пальцами. В результате действующая на нее аэродинамическая сила  $F_n$ , которая направлена вперед и вверх, целиком передается на туловище через переднюю конечность. Эту часть крыла мы назвали «неопатагиум» (*neopatagium*). Его условная граница с археопатагиумом проходит по перепонке от локтя к дистальному концу задней конечности. Угол между направлением аэродинамических сил, действующих на археопатагиум ( $F_a$ ) и неопатагиум ( $F_n$ ) обусловлен скрученностью крыла в результате так называемого пропеллирующего эффекта (этот угол может служить мерой пропеллированности крыла). Из-за этой скрученности, сила  $F_{aп}$ , действующая на переднюю конечность со стороны археопатагиума, примерно перпендикулярна силе  $F_n$ . Плоскость, перпендикулярную силе  $F_a$ , мы назовем плоскостью археопатагиума, а плоскость, перпендикулярную силе  $F_n$  – плоскостью неопатагиума. Специфической особенностью биомеханики полета рукокрылых можно считать то, что их крыло представляет некий гибридный вариант между крылом планирующих млекопитающих и птиц: проксимальный отдел действует по принципу перепонки планирующего млекопитающего, а дистальный – по принципу крыла птицы.

Приблизительно рассчитать соотношение величин сил  $F_a$  и  $F_n$  можно исходя из того, что линейная скорость крыла относительно тела животного максимальна на конце крыла и равна 0 в его основании. Сила  $F_n$  значительно превышает силу  $F_a$ , не только потому, что скорость дистальных частей крыла выше, но и потому, что неопатагиум больше по площади, чем археопатагиум. Кроме того, сила  $F_n$  сильнее наклонена вперед из-за скрученности дистальной части



**Рис. 5.7.** Схема распределения сил, действующих на конечности рукокрылых со стороны летательной перепонки в середине взмаха вниз, вид сбоку (показаны сагиттальные проекции сил, действующих на тело).

$F_a$  – аэродинамическая сила, действующая на археопатагиум,  $F_{ahl}$  – сила натяжения археопатагиума, приложенная к передней конечности,  $F_{ahl}$  – сила натяжения археопатагиума, приложенная к задней конечности,  $F_n$  – аэродинамическая сила, действующая на неопатагиум,  $mg$  – сила тяжести тела.

— — — — — условная граница архео- и неопатагиума.

крыла в направлении пронации. Это – так называемый пропеллирующий эффект, характерный также для машущего полета птиц, который приводит к прогрессивному нарастанию пропульсивного (горизонтального) компонента аэродинамической силы от основания крыла к его кончику.

В качестве точек приложения сил  $F_a$  и  $F_n$  в первом приближении можно принять геометрические центры этих частей крыла (для неопатагиума эта точка находится вблизи середины V пальца). В действительности точки приложения этих сил расположены несколько дистальнее, поскольку аэродинамическая сила неравномерно распределена по всей площади крыла, а прогрессивно нарастает к его концу.

При планирующем полете сумма вертикальных компонентов  $F_a$  и  $F_n$  на каждом крыле должна быть равна  $0,5mg$ . При машущем же полете, когда взмах вверх не создает подъемную силу и длится в среднем в 1,5 раза меньше, чем взмах вниз, для уравнивания импульса силы тяжести от каждого крыла в течение взмаха вниз требуется средний вертикальный компонент  $\sim 0,83mg$ . В середине взмаха вниз суммарный вертикальный компонент  $F_a$  и  $F_n$  должен быть еще больше и достигать своего максимального значения, поскольку как раз в момент прохождения крылом фронтальной плоскости его вертикальная скорость максимальна.

## Статический анализ взмаха крыла

Как сказано выше, при машущем полете наиболее нагруженной фазой, при которой создается максимальная аэродинамическая сила, обеспечивающая поддержание тела в воздухе, является середина взмаха вниз. Поэтому для оценки роли основных летательных мышц рукокрылых мы выбрали именно ее. Внешние силы, которые требуется учитывать при статическом анализе взмаха вниз, включают аэродинамическую силу (силу реакции опоры), а также силу тяжести крыла и условную силу инерции. Поскольку в этой фазе угловая скорость крыла максимальна, а угловое ускорение равно нулю, сила инерции направлена строго центробежно, т.е. как бы «отрывает крыло от тела». Однако угловая скорость крыла и его масса по отношению к телу таковы, что центробежная сила, как и сила тяжести крыла, пренебрежимо мала по сравнению с аэродинамической. Поэтому в нашей упрощенной модели мы их не учитываем.

Рассматривать действие приложенных к свободной конечности сил удобнее по отдельности для разных суставов, начиная с дистальных.

1. В межфаланговых и пястно-фаланговых суставах сила  $F_n$  (точнее, ее часть, приходящаяся на участок перепонки, расположенный дистальнее каждого конкретного сустава) стремится разогнуть их. Этому противодействует механическая блокировка переразгибания, обусловленная конфигурацией суставов и связками.

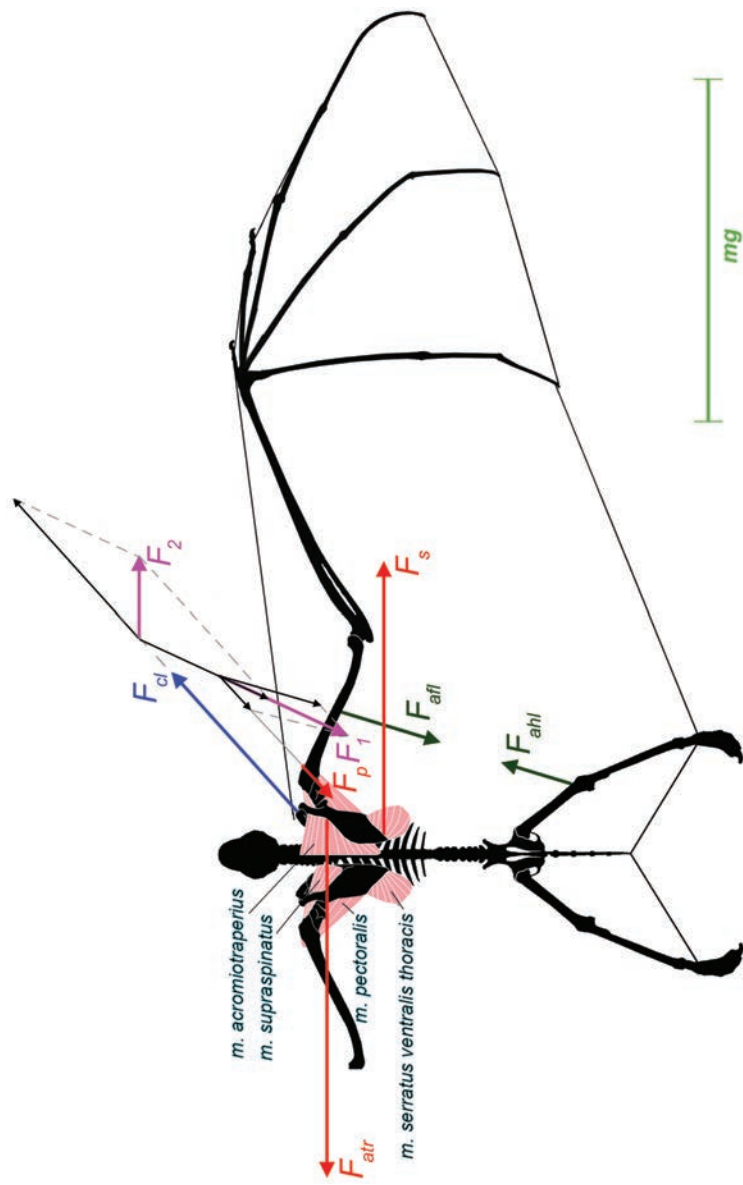
2. Действие силы  $F_n$  на запястно-пястные, среднезапястный и лучезапястный суставы аналогично, но кроме костно-связочных механизмов переразгибанию этих суставов противодействуют еще и мышцы. Это, в первую очередь, лучевой и локтевой сгибатели кисти, глубокий сгибатель пальцев и длинная ладонная мышца.

3. Для локтевого сустава надо учесть, что вне зависимости от угла атаки крыла сила  $F_n$  приложена перпендикулярно плоскости неопатагиума позади предплечья. Поэтому в локтевом суставе она стремится отвести предплечье вверх и пронировать его. Оба движения в этом суставе полностью исключены его конфигурацией, и, таким образом, вместо мышц натягиваются связки. Нет оснований считать, что сила  $F_n$  оказывает на локоть существенно разгибающее или сгибающее действие. В случае возникновения таких эффектов на разных стадиях взмаха, они могут компенсироваться как пассивно (пропатагиумом или плагиопатагиумом, соответственно), так и активно (двухглавой или трехглавой мышцами плеча).

Начиная с плечевого сустава, в отличие от рассмотренных перед этим более дистальных суставов, надо учитывать не только аэродинамическую силу  $F_n$ , действующую на неопатагиум, но и силу натяжения археопатагиума  $F_{a_n}$ . Поскольку сила  $F_{a_n}$  лежит примерно в плоскости неопатагиума, а сила  $F_n$  ей перпендикулярна, мы будем анализировать действие этих сил на плечевую кость раздельно.

Рассмотрим равновесие в плоскости неопатагиума (рис. 5.8). Сила  $F_n$  по определению не имеет проекции на эту плоскость. В этой плоскости на плечевую кость действует сила  $F_{a_n}$  со стороны археопатагиума. Векторная сумма  $F_j$





**Рис. 5.8.** Схема статического равновесия плечевого пояса и передней конечности рукокрылых в середине взмаха вниз, вид в плоскости неопатагиума.  $F_{aitr}$  – проекция силы натяжения археопатагиума, приложенной к передней конечности, на плоскость неопатагиума,  $F_p$  – проекция силы грудного мускула на плоскость неопатагиума,  $F_1$  и  $F_p$  на плоскость результирующей  $F_{aH}$  и  $F_p$  на плоскость неопатагиума,  $F_{cl}$  – проекция силы реакции ключицы на плоскость неопатагиума,  $F_2$  – проекция результирующей  $F_1$  и  $F_{cl}$  на плоскость неопатагиума,  $F_s$  – проекция силы грудной вентральной зубчатой мышцы на плоскость неопатагиума,  $F_{air}$  – проекция силы акромно-трапециевидной мышцы на плоскость неопатагиума,  $F_{ahf}$  – проекция силы натяжения археопатагиума, приложенной к задней конечности, на плоскость неопатагиума; для масштаба векторов сил показана величина силы тяжести ( $mg$ ).

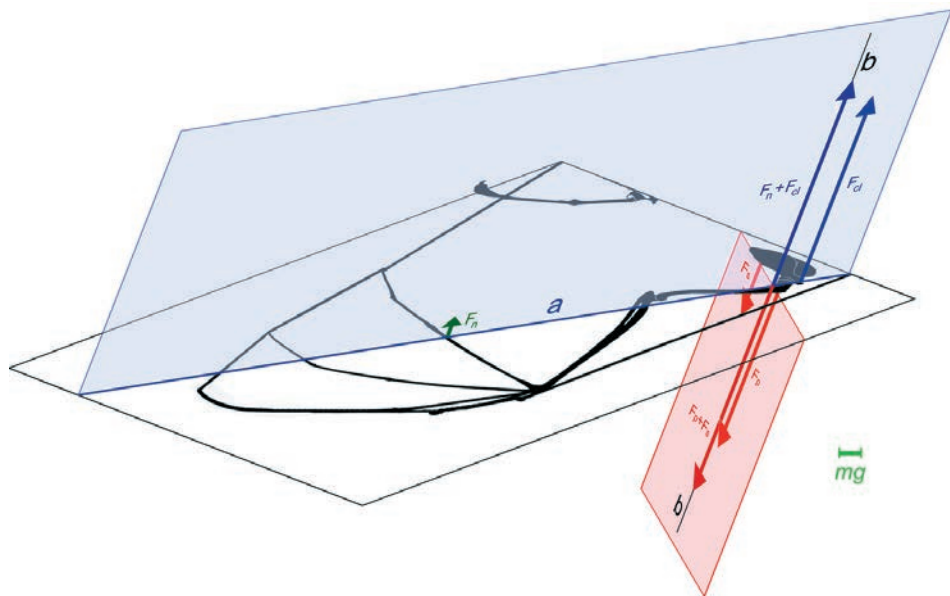
сил  $Fa_n$  и силы  $F_p$  грудного мускула (главного опускающего крыла) оказывает на плечо ретрагирующий эффект, который уравнивается предостной мышцей. Пропатагиум у рукокрылых в этом не участвует, поскольку, в отличие от шерстокрылов, он соединяет у них не кисть с головой, а только предплечье с плечом, т.е. не действует ни на какие другие суставы, кроме локтевого.

При помощи грудного и предостного мускулов сила  $F_l$  передается через плечевой сустав на лопатку, стремясь смешать ее в каудомедиальном направлении. Смещению под действием этой силы препятствует наклоненная краниолатерально ключица, действующая на лопатку с силой  $F_{cl}$ , которая вместе с  $F_l$  дает векторную сумму  $F_2$ , направленную латерально. Последняя, в свою очередь, уравнивается парой мышц – акромио-трапециевидной ( $F_{atr}$ ) и грудной вентральной зубчатой ( $F_s$ ). Как видно из рисунка, нагрузки на мышцы в плоскости неопатагиума соизмеримы с силой тяжести тела, как и у шерстокрылов. Принципиальным отличием является то, что пропатагиум в данном случае исключен из уравнивания силы  $Fa_n$ .

Рассмотрим теперь действие силы  $Fn$  (рис. 5.9), направленной под прямым углом к плоскости неопатагиума. Соответственно, для всех элементов плечевого пояса мы будем учитывать только компоненты сил, перпендикулярные этой плоскости (все остальные компоненты сил учтены на рис. 5.8). Из всех, участвующих в уравнивании плечевого пояса мышц, лишь акромио-трапециевидная не имеет значимой составляющей, перпендикулярной плоскости неопатагиума, и не участвует в уравнивании силы  $Fn$ .

В условиях равновесия в суставах свободной конечности все ее сегменты вместе с лопаткой в соответствии с правилами теоретической механики можно рассматривать как единый монолит (так называемый принцип отвердевания). Дистальная его часть опирается на воздух с силой  $Fn$ , а проксимальная – на ключицу с силой  $F_{cl}$  (рис. 5.9). У рукокрылых существуют только две мышцы, которые способны уравновесить крыло относительно прямой, проходящей через точку приложения силы реакции ключицы (акромион) в точку приложения аэродинамической силы (прямая  $a$ ). Это – грудная ( $F_p$ ) и грудная вентральная зубчатая мышцы ( $F_s$ ); другие мышцы плечевого пояса не имеют требуемых для этого значимых вертикальных составляющих сил. Линия действия грудной мышцы проходит спереди от прямой  $a$ , а грудной вентральной зубчатой – сзади. Для равновесия крыла требуется, чтобы результирующая сил грудной и грудной вентральной зубчатой мышц действовала вдоль той же прямой  $b$ , что и равнодействующая сил  $F$  и  $F_c$  (прямая  $b$  есть пересечение плоскости, в которой лежат силы  $F$  и  $F_c$ , и плоскости, в которой лежат силы  $F_p$  и  $F_s$ ).


Векторная сумма рассмотренных составляющих силы реакции ключицы – перпендикулярной плоскости неопатагиума (рис. 5.9) и лежащей в ней (рис. 5.8) – в идеальном случае совпадает с продольной осью ключицы (проходит через грудино-ключичный сустав). Тогда ключица нагружена строго продольным сжатием, как и у шерстокрылов (рис. 4.12). Если же векторная сумма этих составляющих не совпадает с продольной осью ключицы, то баланс сил в грудино-ключичном суставе может быть обеспечен с помощью ключично-трапециевидной и подключичной мышц.



**Рис. 5.9.** Схема уравнивания аэродинамической силы, действующей на неопатагийум в середине взмаха вниз, без учета проекций сил на плоскость неопатагийума.

$F_n$  – аэродинамическая сила, действующая на неопатагийум,  $F_{cl}$  – сила реакции ключицы,  $a$  – прямая через точки приложения сил  $F_n$  и  $F_{cl}$ ,  $F_p$  – сила грудной мышцы,  $F_s$  – сила грудной вентральной зубчатой мышцы,  $b$  – линия действия равнодействующих сил  $F_n+F_{cl}$  и  $F_p+F_s$ ; для масштаба векторов сил показана величина силы тяжести ( $mg$ ).

Как было сказано, схема передачи на тело внешней силы  $F_n$ , показанная на рис. 5.9, подразумевает равновесие во всех суставах свободной конечности (принцип отвердевания). Равновесие в локтевом и более дистальных суставах было рассмотрено выше. Равновесие же в плечевом суставе обеспечивается при помощи еще двух мышц – коракоидной головки бицепса и заостной мышцы. Они передают силы  $F_n$  и  $F_p$  со свободной конечности на лопатку. Заостная мышца уравнивает относительно плечевого сустава пронационный эффект силы  $F_p$ , а коракоидная головка бицепса помогает грудной мышце уравновесить абдукционный эффект силы  $F_n$  (он значительно превосходит аддукционный эффект силы грудной мышцы – см. рис. 5.9). Характерно, что обе обсуждаемые мышцы у рукокрылых увеличены. В частности, больше ни у кого из млекопитающих коракоидная головка двуглавой мышцы не бывает сопоставима с длинной по массе. Кроме того, они имеют специфически гипертрофированные места прикрепления на костях. Для заостной мышцы это – высокий большой бугор плечевой кости, для коракоидной головки двуглавой мышцы – коракоидный отросток. У рукокрылых его кончик, от которого и начинается данная головка, опущен значительно ниже оси плечевого сустава, обеспечивая данному мускулу высокую эффективность в качестве аддуктора плеча. Характерно, что в плоскости неопатагийума (рис. 5.8) обе мышцы не влияют на плечевой сустав: линии



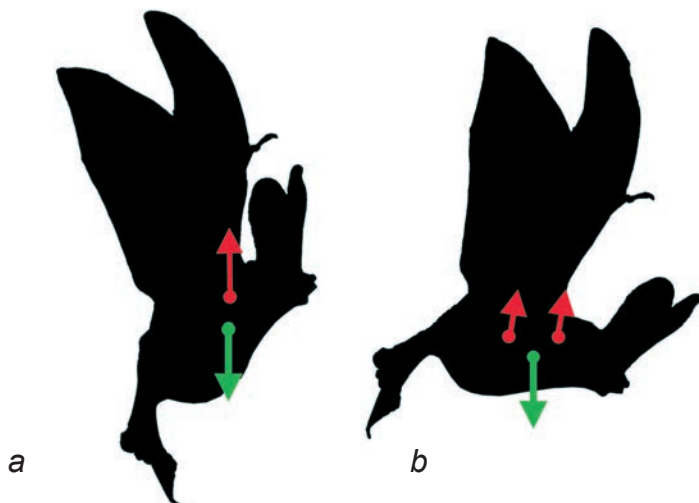
**Рис. 5.10.** Схема крепления вентральной зубчатой мышцы на поперечном срезе.  
*a.* Шерстокрыл (при планировании и в распластанном положении).  
*b.* Рукокрылые.

действия их сил проходят через ось протракции-ретракции плеча. Следовательно, увеличение размера самих мышц и рычагов приложения их сил связано именно с развитием неопатагиума.

Как видно из рис. 5.9, силы мышц, необходимые для уравнивания силы  $F_n$ , на порядок превосходят силу тяжести и величину составляющих сил тех же мышц в плоскости неопатагиума (рис. 5.8). В этом и состоит главная причина увеличения летательной мускулатуры при становлении машущего полета. Надо отметить, что грудная вентральная зубчатая мышца, хотя и имеет соизмеримый вертикальный компонент силы с грудной мышцей, работает в менее энергозатратном изометрическом режиме (без изменения длины).

Следует обратить внимание на то, что вертикальный компонент силы грудной вентральной зубчатой мышцы у рукокрылых более чем в два раза превосходит горизонтальный (рис. 5.8 и 5.9). Однако у шерстокрылов при фронтальной позиции лопаток, наоборот, горизонтальный компонент силы этой мышцы больше вертикального (рис. 4.12 и 4.13). Для того, чтобы приобрести столь необходимый при машущем полете значительный вертикальный компонент силы, окончание зубчатой мышцы переместилось у рукокрылых с дорсального на каудальный край лопатки (рис. 5.10).

Принципиальным отличием рукокрылых от шерстокрылов оказывается неравное распределение полетных нагрузок между передними и задними конечностями. У шерстокрылов (рис. 4.11) вертикальный компонент аэродинамической силы через натянутую перепонку делится поровну между передними и задними конечностями, и получается, что передняя часть туловища фактически подвешена к передней конечности через грудную мышцу, а задняя часть туловища к задней конечности – через аддукторы бедра. Точно таким же образом у рукокрылых распределяется аэродинамическая сила  $F_a$ , приходящаяся на археопатагиум. Однако аэродинамическая сила  $F_n$ , действующая на неопатагиум (а ее вертикальный компонент значительно превосходит вертикальный компонент силы  $F_a$ ), передается на туловище только через переднюю конечность. В этой ситуации, если бы подвеска тела к передним конечностям у рукокрылых осуществлялась только через грудной мускул, то туловище пришлось бы располагать вертикально, чтобы общий центр тяжести находился на линии действия силы этого мускула (рис. 5.11 *a*).



**Рис. 5.11.** Механизм поддержания правильного положения тела в полете.  
*a. Неправильное положение, зубчатая мышца не работает.*  
*b. Правильное положение, зубчатая мышца работает.*

В связи с этим, для достижения равновесия при прямолинейном полете перед рукокрылыми встает задача передать часть силы с крыла на грудную клетку позади от центра тяжести (рис. 5.11 *b*). Эту функцию взял на себя грудной вентральный зубчатый мускул, сместившийся назад от центра тяжести в результате специфического удлинения лопаток. В итоге спереди от центра тяжести на тело передается сила грудной мышцы, а сзади – силы грудной вентральной зубчатой мышцы и аддукторов бедра.

Описанный порядок работы основной летательной мускулатуры в достаточной степени согласуется с данными электромиограмм, полученными на *Artibeus jamaicensis* и *Antrozous pallidus* (Hermanson, Altenbach, 1983, 1985).

Когда крыло меняет направление движение от взмаха вниз к взмаху вверх и обратно, равновесие, разумеется, нарушается. На данном этапе мы не рассматриваем переходные фазы движения крыла, а также взмах вверх, поскольку он не создает значимой аэродинамической силы: для уменьшения сопротивления животные частично складывают конечность. Упомянем лишь, что основным поднимателем плеча является акромио-дельтовидная мышца.

## Глава 6.

### СРАВНИТЕЛЬНЫЙ МОРФО-ФУНКЦИОНАЛЬНЫЙ АНАЛИЗ

Морфо-функциональный анализ мускулатуры и скелета плечевого пояса и передних конечностей шерстокрылов и рукокрылых показал, что у этих животных произошел ряд существенных перестроек по сравнению с базовой для млекопитающих парасагиттальной трехзвенной Z-образной конечностью (Кузнецов, 1999), рассмотренной нами на примере тупай (рис. 6.1 *a*). Передние конечности тупай по плану строения и принципам функционирования не отличаются не только от таковых неспециализированных насекомоядных (Neveu, Gasc, 2002), но и примитивных сумчатых (Jenkins, Weijs, 1979; Stein, 1981).

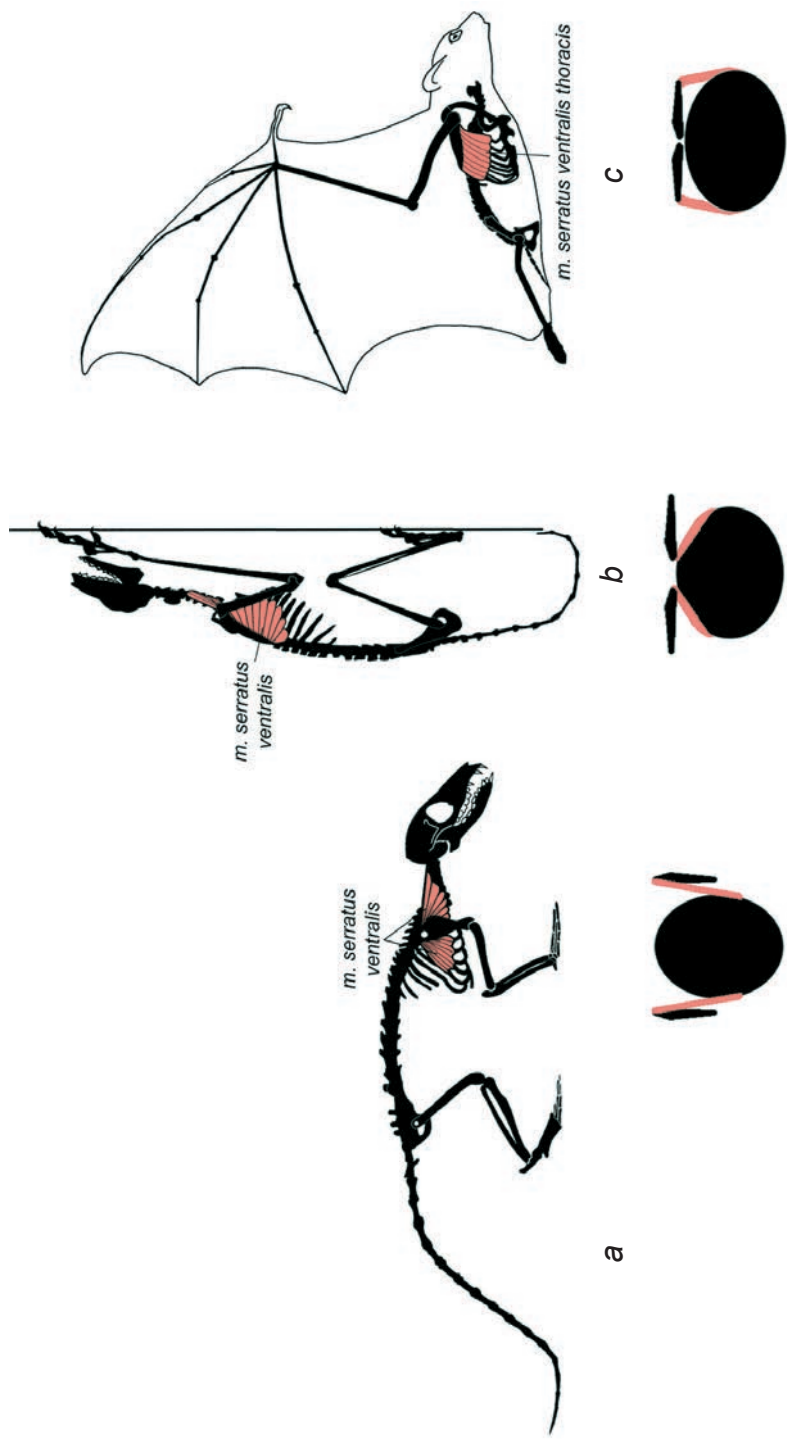
#### Морфо-функциональные особенности плечевого пояса

У териевых млекопитающих плечевой пояс бывает соединен с осевым скелетом только через грудино-ключичное сочленение. Подвижность же внутри плечевого пояса обеспечивается акромиально-ключичным сочленением. Таким образом, положение и движения лопатки относительно грудной клетки определяется амплитудой подвижности в обоих упомянутых сочленениях. Их роль при разных типах локомоции различается.

У тупай, обладающих парасагиттальной трехзвенной конечностью, подвижность в грудино-ключичном и акромиально-ключичном сочленениях имеет очень большой размах благодаря значительной длине связок этих сочленений. В целом подвижность ключицы относительно грудины можно описать как широкий конус с вершиной в грудино-ключичном сочленении. В свою очередь, акромиально-ключичное сочленение допускает всевозможные повороты лопатки относительно ключицы. При беге лопатка тупай качается в парасагиттальной плоскости относительно дорсокаудального угла, подобно бедру в тазобедренном суставе (рис. 6.1 *a*). При этом траектория дистального конца ключицы задается движениями акромиона. Высоко подвижное грудино-ключичное сочленение не препятствует таким отклонениям ключицы.

У шерстокрылов подвижность ключицы относительно грудины тоже не выходит за пределы определенного конуса, но сектор подвижности значительно уже: связки грудино-ключичного сочленения укорочены и дифференцированы (рис. 6.2 *a*). Подвижность в акромиально-ключичном сочленении также существенно меньше, чем у тупай и, главное, ограничена по направлению: лопатка может поворачиваться относительно ключицы в основном вокруг оси, проходящей через акромиально-ключичное сочленение и дорсокаудальный угол лопатки, причем на небольшой угол (рис. 6.2 *a*).

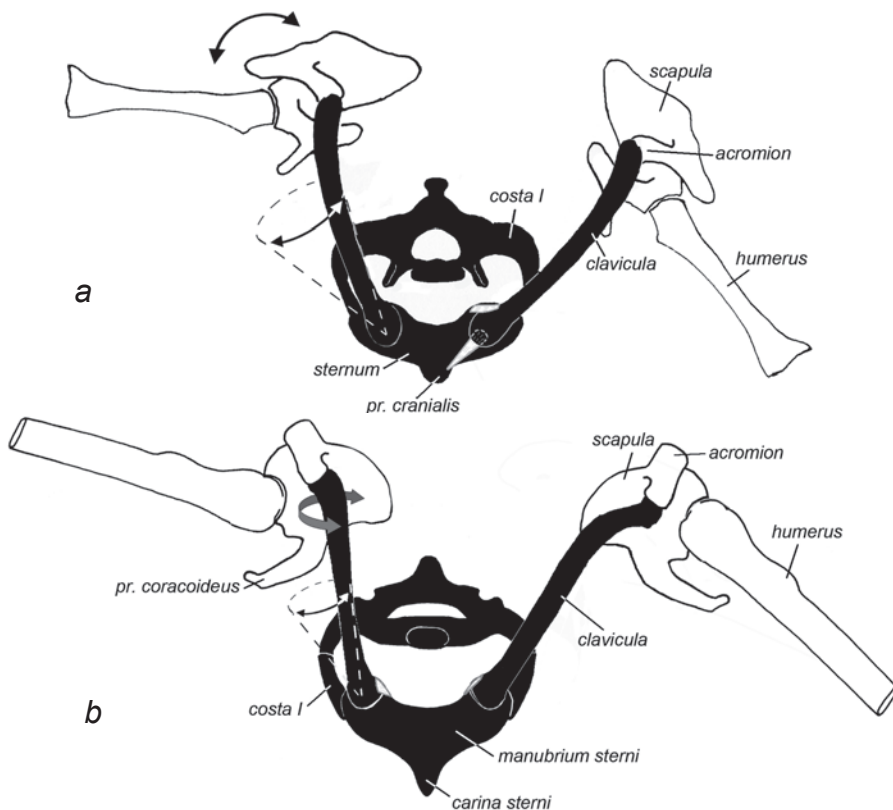
Однако, несмотря на сходство в потенциальном диапазоне движений, реальная кинематика плечевого пояса у шерстокрылов радикально отличается от та-



**Рис. 6.1.** Схема крепления вентральной зубчатой мышцы. Вид сбоку и на поперечном срезе.  
*а. Тупайя; б. Шерстокрыл; с. Крылан.*

ковой у тупай. Благодаря сочетанию движений в обоих сочленениях плечевого пояса, лопатка может менять свою ориентацию в поперечной плоскости. Когда ключица максимально отведена вбок, а лопатка максимально повернута вокруг своей продольной оси каудальным краем вниз (рис. 2.14), она занимает практически парасагитальное положение, как у квадрупедальных млекопитающих. Наоборот, когда ключица приведена, а лопатка повернута дорсальным краем к позвоночнику, она лежит практически горизонтально на дорсальной поверхности грудной клетки. Способность к переориентации лопатки открыла шерстокрылом широкие перспективы освоения разнообразной локомоции в условиях тропического леса (см. Гл. 4).

У рукокрылых конфигурация грудино-ключичного сустава сильно ограничивает боковые и особенно кранио-каудальные отклонения ключицы, но допус-



**Рис. 6.2.** Схема подвижности плечевого пояса и плеча в поперечной плоскости. Вид спереди. Стрелками показаны направления подвижности ключицы и лопатки, пунктиром – пределы подвижности ключицы.

*a.* Шерстокрыл: левая половина – планирование; правая – начальная фаза прыжка (по синдесмологическим препаратам).

*b.* Рукокрылые: левая половина – конец взмаха вверх, правая – конец взмаха вниз (по синдесмологическим препаратам и кинорентгенограммам).



кает ее осевую ротацию (рис. 6.2 *b*). Соответственно, подвижность плечевого пояса в целом относительно осевого скелета невелика. В акромиально-ключичном сочленении лопатка, как и у шерстокрылов, может поворачиваться относительно ключицы вокруг своей продольной оси, однако, такая подвижность используется не для переориентации лопатки, а, напротив, для сохранения ее горизонтального положения при боковых отклонениях ключицы (рис. 6.2 *b*). Повышенная жесткость сочленений ключицы с грудиной и акромионом, а также ее толщина (см. рис. 3.1 *b*), позволяют ключице рукокрылых при взмахе вниз служить эффективной распоркой между грудиной и лопаткой (рис. 5.9). Напротив, у наземных териевых, таких как тупайи, ключица нагружается преимущественно на растяжение, а не на сжатие.

Таким образом, у наземных териевых млекопитающих лопатка движется преимущественно в парасагиттальной плоскости, у шерстокрылов – в поперечной, а у рукокрылых – во фронтальной, да и то незначительно.

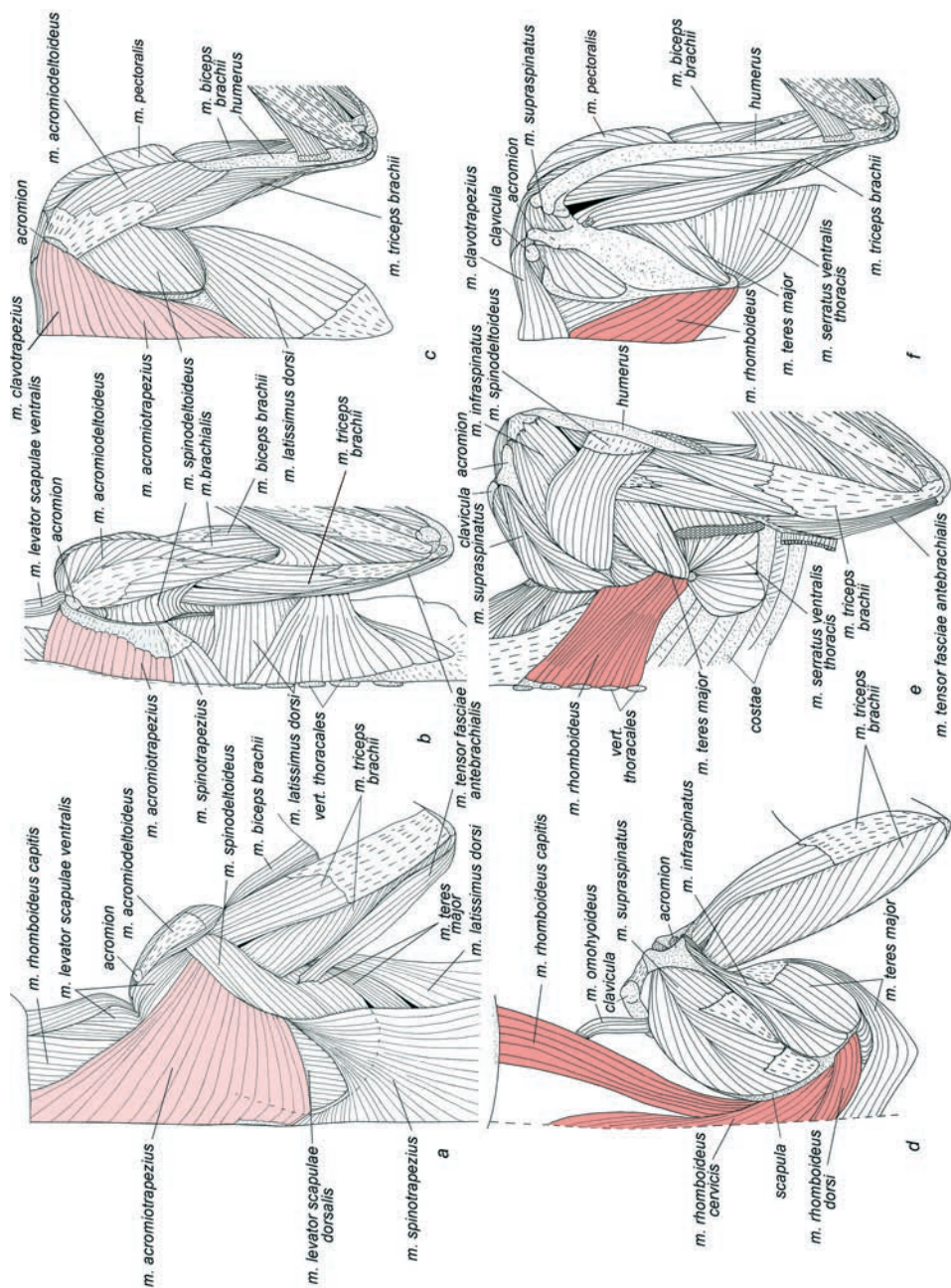
Существенным изменениям характера подвижности лопатки у шерстокрылов и рукокрылых соответствуют специфические особенности мускулатуры плечевого пояса. У большинства млекопитающих, в том числе и у тупай (рис. 6.3 *a, d*), ряд мышц плечевого пояса начинается на основании черепа и шее – это характерно для передних порций трапециевидной (включая грудино-ключично-сосцевидную), ромбовидной и вентральной зубчатой мышц, а также для поднимателей лопатки. У шерстокрылов и рукокрылых акромио-трапециевидная мышца утратила связь с черепом и, как минимум, с пятью первыми шейными позвонками (рис. 6.3 *e, f*), а ромбовидная мышца полностью лишилась шейной и головной порций (рис. 6.3 *b, c*). У рукокрылых, кроме того, исчез дорсальный подниматель лопатки, а вентральный подниматель и шейная порция вентральной зубчатой мышцы имеют тенденцию к смещению на последние шейные позвонки (рис. 3.41-3.43).

Ковтун (1978) объясняет перестройки ромбовидных и трапециевидных мышц у рукокрылых необходимостью автономизации движений головы и шеи от движений лопатки и крыла. При этом автор не поясняет, почему голова рукокрылых должна быть более автономна от плечевого пояса, чем голова других млекопитающих.

Изучив различные аспекты локомоции шерстокрылов и рукокрылых, мы пришли к выводу, что ключевую роль в вышеописанных перестройках играет не потребность разрушения связи движений плечевого пояса и головы, а утеря необходимости в мышцах, обеспечивающих протракцию лопатки при жесткой необходимости наращивания массы грудной мышцы.

Акромио-трапециевидная мышца и вентральный подниматель лопатки у тупай контролируют повороты лопатки относительно дорсокаудального угла (тянут гленоидную область к голове).

У шерстокрылов при планировании на лопатку действует сила, толкающая ее каудомедиально. Эта сила компенсируется вентральной зубчатой мышцей, которая, в свою очередь, тянет ее краниолатерально (рис. 4.13), а не медиально, как тянули бы ее акромио-трапециевидная мышца и вентральный подниматель лопатки. При перемещении по стволам передняя конечность шерстокрылов под-



**Рис. 6.3.** Акромио-трапециевидный и ромбовидный мускулы. Вид с дорсальной стороны. *a, d.* Тунайя *Turaja belangeri*; *b, e.* Шерстокрыл *Spheropterus volans*; *c, f.* Крылан *Spheropterus sphinx*.

вергается действию диаметрально противоположной силы по сравнению с планированием – конечность нагружается тоже продольно, но не на сжатие, а на растяжение. Сила реакции опоры оттягивает конечность вместе с лопаткой краниолатерально (рис. 4.10). Для равновесия лопатки здесь требуются мышцы, тянущие ее к туловищу каудомедиально – такие как широчайшая (рис. 4.10 *b*) или действующие совместно задняя часть вентральной зубчатой и ромбовидная (рис. 4.10 *c, d*). Чем каудальнее смещено крепление ромбовидной мышцы на позвоночнике, тем меньшая от нее потребуется сила. Мышцы, которые тянули бы лопатку к голове, краниомедиально, в данном случае опять же не могли бы быть задействованы. Таким образом, типичные для шерстокрылов способы локомоции не требуют мышечной протракции лопатки с медиальным уклоном, поэтому ее протракторы, направленные к голове и шее, исчезают.

У рукокрылых при взмахе вниз, как показано в предыдущей главе, приложенная к передней конечности суммарная аэродинамическая сила имеет пропульсивный (направленный вперед) компонент. Соответственно, от мышц плечевого пояса требуется тянуть конечность назад (а тело – вперед), что и делают основные летательные мышцы: грудная и грудная вентральная зубчатая (рис. 5.9). Тянуть плечевой пояс вперед при этом не требуется (рис. 5.8).

Не исключено, что приобретенное в результате вышеописанной редукции освобождение головы от связи с плечевым поясом открыло перед шерстокрылами и рукокрылыми новые возможности, но, несомненно, оно являлось следствием такой редукции, а не ее причиной.

Целый ряд ключевых особенностей плечевого пояса шерстокрылов и рукокрылых связан со спецификой «подвешивания» тела к плечевому поясу. У квадрупедальных млекопитающих тело подвешено при помощи вентральных зубчатых мышц к дорсокаудальным углам вертикально расположенных лопаток (рис. 6.1 *a*). У шерстокрылов при движении по вертикальным стволам, основную роль в подвешивании тела берут на себя широчайшие мышцы спины (рис. 4.10 *b*) и лишь каудальная порция вентральной зубчатой мышцы может принимать участие в подвеске тела (рис. 4.10 *c, d*). При планировании функцию подвешивания тела к передним конечностям выполняют уже не зубчатые, а грудные мышцы. У зубчатого же мускула, отклонившегося медиально вследствие переориентации лопатки, существенно уменьшился вертикальный компонент его силы, но появился значительный горизонтальный компонент (рис. 6.1 *b*), благодаря чему мускул стал выполнять новую функцию. Разросшись у шерстокрылов по всему дорсальному краю лопатки, он удерживает ее во фронтальной плоскости от каудомедиального смещения под действием суммарной силы натяжения боковой перепонки и пропатагиума (рис. 4.13). Нужно отметить, что если бы мускул не отклонился медиально, он сокращался бы в плоскости, перпендикулярной действию внешней силы, и не мог бы препятствовать неконтролируемому смещению лопаток в сторону позвоночника. Передние зубцы обсуждаемого мускула, расположенные в самой узкой части грудной клетки, сохранили наибольший парасагиттальный компонент и выполняют вспомогательную функцию по уравновешиванию ключицы и глено-акромиальной части лопатки в поперечной плоскости (рис. 4.12).

У рукокрылых связь тела с плечевым поясом выглядит еще более специфично. В полете их тело подвешено под длинными, горизонтально расположенными лопатками (рис. 6.1 *с*). При этом, в отличие от шерстокрылов, опора о воздух осуществляется преимущественно неопатагиумом – дистальной частью перепонки, которая связана с передними конечностями без поддержки со стороны задних. Поэтому грудных мышц, которые крепятся к телу спереди от центра тяжести, оказывается недостаточно, и к подвеске подключается грудная вентральная зубчатая мышца. Окончание этой мышцы переместилось у рукокрылых на каудальный край лопатки, благодаря чему ее сила приобрела (можно сказать, вернула себе, рис. 6.1) существенный вертикальный (парасагиттальный) компонент, приложенный к туловищу каудальнее центра тяжести. Поскольку силы грудной и грудной вентральной зубчатой мышц проходят, соответственно, спереди и сзади от центра тяжести, они совместно уравнивают тело и крыло (рис. 5.9). На аддукторы (опускатели) задних конечностей приходится сравнительно небольшая нагрузка, связанная с натяжением проксимальной части перепонки (археопатагиума).

По мере того, как у предков рукокрылых развивался неопатагиум, вертикальный компонент аэродинамической силы распределялся между передними и задними конечностями все более неравноценно. Чем меньшая нагрузка приходилась на задние конечности, тем большая нагрузка ложилась на задние зубцы вентрального зубчатого мускула. Для обеспечения требуемого вертикального усилия эти зубцы, естественно, должны располагаться в парасагиттальной плоскости. При фронтальном положении лопатки это возможно только в том случае, если крепление этих зубцов на лопатке смещено из исходной позиции, с дорсального края, в новую – на каудальный край, что и наблюдается у рукокрылых.

Возникает вопрос, каким образом грудной вентральной зубчатый мускул переместился в эволюции с дорсального края лопатки на каудальный? Возможны варианты.

1. Первый вариант предполагает постепенно «разрастание» задней части вентральной зубчатой мышцы с дорсокаудального угла на весь каудальный край лопатки. Однако в таком случае зубцы, начинающиеся на более каудальных ребрах, в итоге крепилась бы на лопатке спереди от зубцов, начинающихся на более краниальных ребрах. Поскольку подобного перекреста волокон у рукокрылых не наблюдается, очевидно, что такой вариант наименее правдоподобен.

2. Вентральной зубчатый мускул у предков рукокрылых, оканчиваясь (уже как у шерстокрылов) не только на дорсокаудальном углу лопатки, а на всем ее дорсальном крае, сохранял парасагиттальное положение и не следовал за разворотом лопатки из парасагиттальной плоскости во фронтальную. Тогда окончание данного мускула должно было целиком «сползти» с дорсального края лопатки по поверхностной фасции подлопаточной мышцы и «осесть» на каудальном крае лопатки между подлопаточной и большой круглой мышцами. Однако промежуточная эволюционная стадия закрепления зубчатой мышцы на подлопаточной вызывает сомнения с точки зрения надежности. Общеизвестно, что вентральной зубчатый мускул, как и все так называемые вторичные мышцы плечевого пояса в эмбриогенезе растет от тела к плечевому поясу. Задний край

лопатки находится ближе к началу этой мышцы на ребрах, чем дорсальный. Поэтому обсуждаемое изменение места окончания этой мышцы легко объяснить не растянутым в эволюционном времени сползанием окончания по поверхности подлопаточной мышцы, а тем, что зубцы просто «не доросли» в эмбриональном развитии до типичного «пункта назначения». Мы предполагаем, что по мере развития неопатагиума в новый механизм подвески тела требовалось вовлечь все большее количество зубцов. При этом оставшиеся на дорсальном крае зубцы все еще могли эффективно выполнять функцию противодействия силе, толкающей лопатку медиально при планировании, которое на первоначальных этапах становления полета составляло существенную долю в локомоции. Чем больше увеличивался неопатагиум, и чем меньшую часть локомоции занимало планирование, тем больше зубцов «перебиралось» на каудальный край лопатки.

Исследователи рукокрылых традиционно уделяли большое внимание преобладающему развитию грудной мышцы – главного опускавателя крыла. В строении этой мышцы обращает на себя внимание отсутствие характерных для млекопитающих поверхностной и глубокой порций. Вместо этого у рукокрылых принято выделять переднюю и заднюю порции. По всей вероятности, передняя порция образовалась в результате перемещения поверхностной грудной мышцы в краниальном направлении: часть волокон даже заползла на ключицу. Благодаря этому, в отличие от других изученных животных, у которых грудная мышца тянет плечевую кость каудомедиально, у рукокрылых ее сила имеет сравнительно небольшой каудально направленный компонент. Это позволяет избежать значимого эффекта ретракции плеча при опускании крыла. Кроме того, частичное смещение начала грудной мышцы на ключицу немного разгружает грудиноключичный сустав, который при перемещении с опорой на воздух подвергается сильнейшему сжатию (рис. 5.9).

Хотя грудная мышца шерстокрылов по своему строению сходна с таковой у тупай, у них уже намечается тенденция ее усиления. Это связано с необходимостью удерживать при планировании передние конечности в горизонтальной плоскости, противодействуя абдукции плеча под действием аэродинамической силы. Пример с грудной мышцей служит еще одним свидетельством того, что морфофункциональная основа локомоции шерстокрылов уже содержит в себе элементы преадаптации к машущему полету.

Интересную особенность можно отметить, сравнивая размер предостной ямки лопатки у исследованных животных. У тупай эта ямка очень велика и, соответственно, прекрасно развита лежащая в ней предостная мышца. У шерстокрылов форма лопатки больше напоминает таковую у рукокрылых, однако предостная ямка у них неплохо развита. У рукокрылых ее относительный размер еще меньше (рис. 3.4 *a*), а предостная мышца, соответственно, слабее развита и менее перистая, чем заостная. Объяснение этого факта кроется в специфике движения плеча при локомоции описанных животных. У тупай при беге предостная мышца выносит плечо вперед в фазе свободного переноса конечности и, главное, разгибает плечевой сустав в фазе опоры. У шерстокрылов при передвижении по стволам она служит лишь для выноса конечности вперед, что не требует от мышцы столь значительной силы. Однако при планировании она

может помогать пропатагиуму удерживать переднюю конечность от ретракции под действием натяжения боковой части перепонки (рис. 4.13). У рукокрылых, несмотря на отсутствие протрагирующего действия пропатагиума на плечевой сустав, даже в середине взмаха вниз нагрузка на предостную мышцу, по-видимому, не больше, чем у шерстокрылов (приблизительный расчет можно провести на основании сравнения моментов силы  $F_1$ , ретрагирующей плечо, по рис. 4.13 и 5.8, используя в качестве масштаба силы величину  $mg$ , а в качестве масштаба плеча ее приложения, например, глено-ацетабулярную длину или скуловую ширину). Это связано с тем, что доля археопатагиума, силе натяжения которого противостоит предостная мышца, в крыле у рукокрылых относительно невелика. Можно заключить, что редукция археопатагиума в эволюции рукокрылых влекла за собой и уменьшение пропатагиума.

Заостная мышца у рукокрылых, наоборот, прекрасно развита. Она выполняет важнейшую роль супинатора крыла, противодействующего пронации, вызванной, в первую очередь, сокращением грудной мышцы. У шерстокрылов она развита хоть и не так хорошо, как у рукокрылых, но все же увеличена. Это связано с необходимостью противодействовать пронации плеча, которую вызывает широчайшая мышца спины, подвешивающая тело при распластывании и беге по столам с разведенными передними конечностями.

Отдельный интерес представляет ключично-трапециевидная мышца, присутствующая у всех рукокрылых. Дело в том, что, хотя эта мышца обычна для многих квадрупедальных млекопитающих, у представителей кагорты Archonta она встречается избирательно. Так, например, среди широконосых обезьян, обособленная ключично-трапециевидная мышца отмечена у представителей родов *Saimiri*, *Ateles*, *Lagothrix* и *Alouatta* (как у рукокрылых) и отсутствует у всех Callitrichinae, *Callimico* и *Callicebus* (как у шерстокрылов и тупай). Более того, хотя у капуцинов (*Cebus*) она обычно отсутствует, встречаются экземпляры с выраженной ключично-трапециевидной мышцей (Dunlap et al., 1985). Таким образом, наличие или отсутствие этой мышцы не является индикатором филогенетических связей группы, а объясняется функциональными требованиями к конструкции плечевого пояса. Вообще, сохранение у рукокрылых какой-либо мышцы без веских функциональных оснований представляется маловероятным в условиях жесткой необходимости увеличения массы главных летательных мышц. Соответственно, наличие и прекрасное развитие ключично-трапециевидной мышцы может быть оправдано лишь ее участием в полете. По данным электромиографии ключично-трапециевидная мышца развивает максимальную активность при взмахе вверх, однако электрическая активность наблюдается и в ходе взмаха вниз (Hermanson, Altenbach, 1985). Необходимо напомнить, что помимо ключично-трапециевидной есть лишь одна односуставная мышца грудно-ключичного сустава – подключная – практически прямой ее антагонист. Вместе они могут эффективно контролировать движения ключицы (рис. 5.5 *a*, *b*), страхуя грудно-ключичный сустав от опасных деформаций. Можно даже предположить, что специфичное для наиболее специализированных летучих мышей разрастание грудного сегмента первого ребра в виде крыловидного отростка, на котором и начинается подключная мышца (рис. 3.58), может быть

объяснено необходимостью увеличения плеча приложения ее силы к ключице относительно грудино-ключичного сустава. Благодаря этому несоответствие рычажных отношений ключично-трапециевидной и подклюичной мышц уменьшается. До сих пор происхождение крыловидного отростка не имело функциональных объяснений.

## **Морфо-функциональные особенности свободной конечности**

У шерстокрылов и рукокрылых направления движений плеча принципиально отличны от таковых у тупай. Если у тупай при локомоции плечо движется в парасагиттальной плоскости, то у шерстокрылов при перемещении по вертикальным стволам оно в значительной степени отведено латерально, а при планировании располагается во фронтальной плоскости. Как показывают фото- и видеоматериалы, в начальной фазе планирования сразу после отталкивания животного от ствола передние конечности вытянуты назад вдоль тела. Затем плечо начинает двигаться вперед, причем локтевой сустав описывает дугу, в верхней точке которой он оказывается на уровне позвоночника или даже выше него. У рукокрылых в полете плечо движется в поперечной плоскости в основном вертикально (рис. 5.5). При этом в верхнем положении крыла локтевой сустав поднимается значительно выше позвоночника. При передвижении по твердому субстрату плечо, как и у шерстокрылов, отведено латерально.

Анализ движений в плечевом суставе показал, что у тупай используемая амплитуда осевой ротации плечевой кости очень незначительна. Плечи приложения сил основных пронаторов плечевой кости (грудной и подлопаточной мышц) невелики, поскольку пекторальный гребень и малый бугор очень слабо развиты (рис. 1.5 *b*). Не выражен у тупай и большой бугор, который является местом прикрепления основного супинатора плеча – заостной мышцы (рис. 1.5 *a*, 6.4 *a*).

У шерстокрылов ротаторы плеча имеют более выгодные плечи приложения сил, поскольку места их крепления – пекторальный гребень, большой и малый бугры, хорошо развиты, т.е. сильнее выступают по отношению к стержню плеча (рис. 2.5, 6.4 *b*). Высокая ротационная подвижность в плечевом суставе у этих животных, по-видимому, компенсирует значительное ограничение ротации в локтевом.

У рукокрылых выступы для крепления основных ротаторов плеча достигают максимальных относительных размеров. Особенно гипертрофирован пекторальный гребень, но не для увеличения пронирующего эффекта грудной мышцы как такового. Его увеличение связано с другим – оно позволило вынести точку приложения силы грудной мышцы дальше вперед, аналогично тому, как грудной вентральный зубчатый мускул отодвинут назад благодаря удлинению лопатки. В результате грудной и грудной вентральный зубчатый мускулы удалены в разные стороны от прямой, проходящей через точки приложения аэродинамической силы и силы реакции ключицы, что позволяет более выгодно распределить между ними функцию уравнивания крыла (рис. 5.9). Большой бугор у рукокрылых увеличен пропорционально пекторальному гребню (рис. 3.9, 6.4 *c*), благодаря чему крепящийся на нем супинатор плеча (заостная мышца)

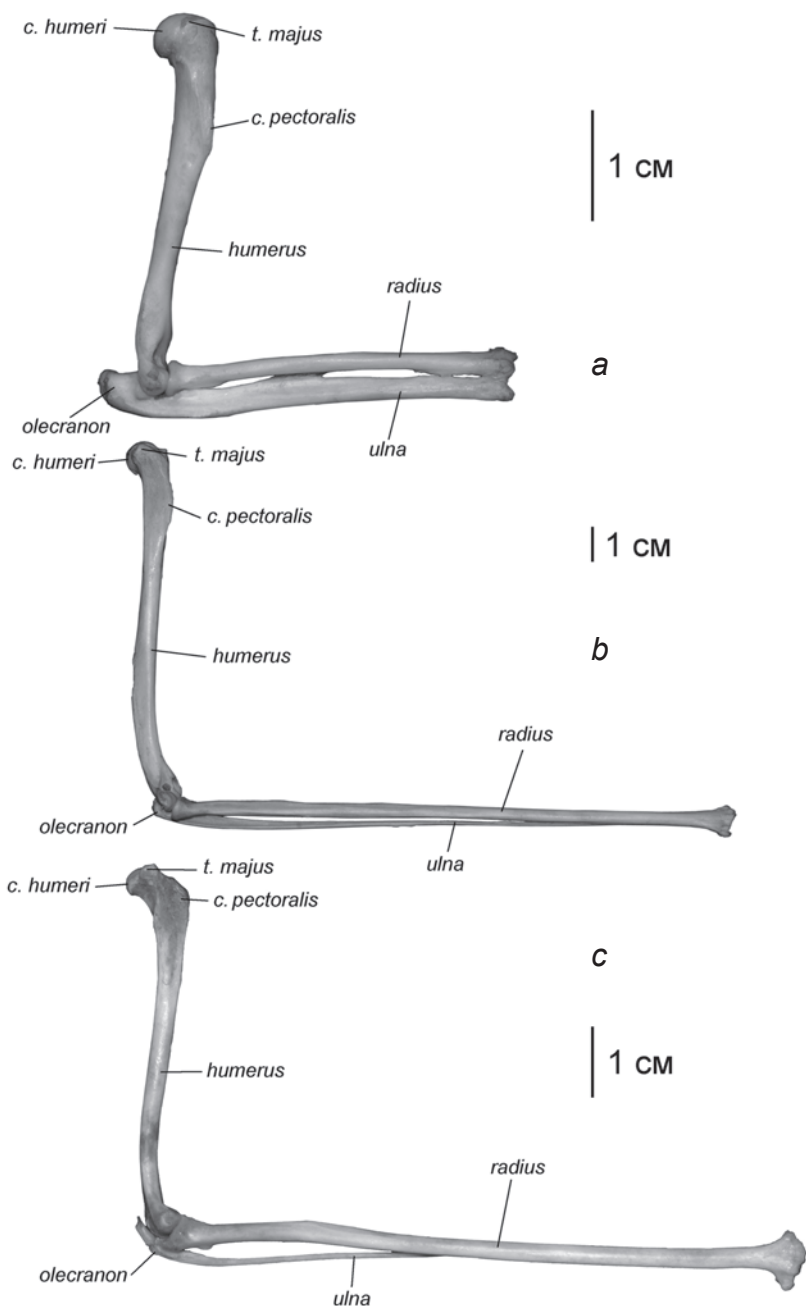
имеет возможность компенсировать неизбежный пронирующий эффект мощнейшей грудной мышцы. Малый бугор тоже заметно увеличен, что повышает эффективность подлопаточной мышцы как пронатора. Это имеет важное значение в начале взмаха вниз, когда крыло сильно супинировано, и его требуется резко пронировать для установки правильного угла атаки.

В строении предплечья в первую очередь обращают на себя внимание различия в степени развития локтевой кости. Локтевой отросток у шерстокрылов относительно короче, чем у тупай, а у рукокрылых он практически не выражен. В целом, локтевая кость у тупай развита несколько лучше лучевой; обе кости участвуют в формировании лучезапястного сустава паритетно (рис. 6.4 *a*). У шерстокрылов локтевая кость развита существенно слабее, в дистальной трети прирастает к лучевой и в формировании лучезапястного сустава участия практически не принимает (рис. 6.4 *b*). У рукокрылых локтевая кость крайне истончена и срослена с лучевой уже на протяжении двух дистальных третей предплечья (рис. 6.4 *c*).

Таким образом, в ряду тупай–шерстокрылы–рукокрылые мы наблюдаем неуклонную утрату двойственности предплечья, встречающуюся и в некоторых других группах млекопитающих. Так, у непарнокопытных в ряду от тапиров до лошадей сильно редуцируется локтевая кость, а у слонов наблюдается редукция лучевой. Считается, что редукция одной из костей является индикатором снижения ротационной подвижности предплечья. Это подтверждается и нашими данными: у тупай наблюдается значительная ротационная подвижность в обе стороны по отношению к «нейтральному» положению – и в сторону супинации, и в сторону пронации. У шерстокрылов и рукокрылых ротация предплечья резко асимметрична по отношению к «нейтральному» положению: движение возможно только в сторону супинации и обратно. У шерстокрылов супинация предплечья в положение ладонью внутрь необходима при передвижении в «позе ленивца», тогда как способность выворачивать его в обратную сторону не является жизненной необходимостью, и была утрачена: сохранение амплитуды подвижности сустава сверх необходимой всегда невыгодно, поскольку требует наличия дополнительной мышечной массы. У рукокрылых же пронация предплечья при расправленном крыле из положения ладонью вниз в положение ладонью назад заблокирована по еще более веским причинам. При движении крыла вниз аэродинамическая сила приложена к неопатагиуму позади предплечья и имеет тенденцию пронировать его. Эту силу могли бы уравновесить мышцы-супинаторы, однако, для облегчения дистальных отделов крыла, которое критично при машущем полете, выгоднее заблокировать пронацию предплечья за счет связок и особой конфигурации суставных поверхностей. Таким же способом у рукокрылых ограничена ротационная подвижность и лучезапястного сустава (см. «Глава» 2, раздел «Суставы»). Ограничение ротационной подвижности в суставах свободной конечности компенсируется высокой подвижностью в плечевом суставе. Несмотря на то, что масса управляющих им мышц у рукокрылых очень значительна, они не могут существенно влиять на инерционные свойства крыла, поскольку расположены в его основании.

Таким образом, первичной причиной редукции локтевой кости мы считаем именно снижение ротационной подвижности предплечья. Однако это оказыва-





**Рис. 6.4.** Плечо и предплечье. Вид с латеральной стороны.  
*a.* Тупайя *T. belangeri*.  
*b.* Шерстокрыл *C. volans*.  
*c.* Крылан *Rousettus aegyptiacus*.

ется выгодно и как средство облегчения самого длинного у шерстокрылов и рукокрылых отдела передней конечности.

Новоприобретением рукокрылых является сгибательная подвижность в среднезапястном и запястно-пястных суставах, которые у других млекопитающих относятся к так называемым тугоподвижным, а фактически неподвижным, сочленениям. Такая подвижность, в сочетании с обычной подвижностью в предплечно-запястном суставе, позволяет рукокрылым складывать крыло в состоянии покоя, подгибая пясть практически на  $180^\circ$  относительно предплечья – от полностью выпрямленного до прижатого к предплечью положения. Шерстокрылы и тупайи, имея в основании кисти подвижность лишь в предплечно-запястном суставе, могут подогнуть пясть не более чем на  $90^\circ$  – от выпрямленного состояния до положения под прямым углом к предплечью.

Из особенностей мускулатуры свободной конечности у шерстокрылов обращает на себя внимание усиление и усложнение системы длинных мышц, управляющих пальцами, что объясняется сочетанием адаптаций к закреплению на стволах и к планированию.

Шерстокрылы закрепляются на стволах, вонзая в кору очень крупные, уплощенные с боков и загнутые на конце когти. Специфично высокие основания этих когтей дают увеличение плеч приложения сил (рис. 2.9, 2.57) как глубокому сгибателю пальцев, так и его антагонистам – общему разгибателю и длинному разгибателю первого пальца. Такие большие рычаги позволяют глубокому сгибателю с большой силой втыкать когти, а разгибателям, в свою очередь – своевременно отцеплять «заякоренные» когти от поверхности при беге и прыжках.

Другие длинные сгибатели и разгибатели пальцев шерстокрылов тоже играют немаловажную роль в управлении когтями, хотя эти мышцы и не доходят до когтевых фаланг. Точное управление когтем, находящимся на конце многозвенной системы кисти, представляет собой не столь простую задачу, как может показаться на первый взгляд. Когда при втыкании коготь встречает сопротивление субстрата, непредсказуемо может согнуться один из более проксимальных суставов, и тем самым к когтю не будет приложена необходимая сила. От этого фактора непредсказуемости избавляет включение одновременно с глубоким сгибателем также двух более коротких разгибателей: латерального и разгибателя II пальца. Неслучайно у шерстокрылов обе эти мышцы приобрели дополнительные конечные сухожилия: разгибатель второго пальца обслуживает помимо него также третий и четвертый пальцы, а латеральный разгибатель помимо четвертого и пятого – третий. Все эти сухожилия фактически превращаются в неподвижно натянутые вдоль тыльной поверхностей кисти «тросы», которые исключают неконтролируемое сгибание в пястно-фаланговых и межфаланговых суставах. Таким образом, глубокий сгибатель получает эксклюзивную возможность сгибать только коготь, что позволяет, гарантировано приложить к нему нужную для втыкания в субстрат силу. Аналогичным образом при выдергивании когтя общему разгибателю помогает поверхностный сгибатель пальцев, не позволяющий разгибаться пястно-фаланговым и межфаланговым суставам II–V пальцев.

При планировании роль глубокого сгибателя пальцев ничуть не менее ответственна, чем для закрепления на стволе: он противодействует аэродинамической силе, стремящейся отогнуть пальцы вверх (переразогнуть их). В дополнение к приобретенным значительным рычагам, глубокий сгибатель пальцев шерстокрылов отличается совершенно уникальным строением. Если у всех прочих тетрапод дистальные сухожилия этого мускула в своем начале объединены в общую пластину (например, рис. 1.48, 1.49), то у шерстокрылов она сильно редуцирована. В результате конечные сухожилия приобрели достаточную продольную подвижность по отношению друг к другу, что позволяет относительно свободно распределять мышечные усилия между пальцами. Соответственно, и головки данного мускула полностью перекомпоновались для раздельного управления конечными сухожилиями. В результате шерстокрылы приобрели способность контролировать положение всех пальцев независимо друг от друга и тем самым произвольно менять профиль межпальцевой части перепонки в полете.

Заслуживает упоминание также небольшой, но уникальный мускул шерстокрылов – добавочный сгибатель пальцев. Начинаясь на сухожилии глубокого сгибателя, идущем к пятому пальцу, и, оканчиваясь на трех последних сухожилиях поверхностного сгибателя (III–V), он, по-видимому, способен измерять положение третьего и четвертого пальцев по отношению к пятому независимо от степени согнутости когтевой фаланги последнего. Таким образом, получается, что этот мускул служит датчиком куполообразности межпальцевой части перепонки при планировании.

Кисть шерстокрылов, подвижность внутри которой ограничена межпальцевыми перепонками, с функциональной точки зрения не столь универсальна, как у генерализованных квадрупедальных млекопитающих. Это отразилось и на системе коротких мышц кисти. По сравнению с тупайями, у них исчезли короткая ладонная мышца, противопоставляющая мышца I пальца, отводящая мышца II пальца, приводящая мышца IV пальца, короткий сгибатель кисти, поверхностный сгибатель V пальца. Зато повышена эффективность всех коротких аддукторов, сводящих пястные кости, что опять-таки имеет значение для управления степенью прогиба межпальцевой части перепонки.

Перестройки в кисти рукокрылых существенно глубже. Все пальцы кроме I-го теряют как манипуляторные способности, так и способность служить опорой при наземной локомоции. Необходимость облегчения дистальных отделов машущего крыла привела к значительной редукции всех возможных мышц, включая длинные сгибатели и разгибатели. Если у тупай на предплечье 17 мышц, у шерстокрылов – 16, то у рукокрылых их всего 14. Противодействие переразгибанию в среднезапястном и пястно-запястном суставах при взмахе вниз обеспечивают не длинные сгибатели кисти, а сложная конфигурация точно пригнанных друг к другу костей запястья и пясти, ограничивающая подвижность в направлении разгибания. III, IV и V пальцы, включая их пястные элементы, фактически превращены в пассивные «спицы», армирующие перепонку, которая стянута между этими спицами кожей и собственной мускулатурой, что обеспечивает ей куполообразную форму, устойчивую при давлении аэродинамической

силы с пальмарной стороны. Пальцы при этом нагружены строго продольно на сжатие и практически не нуждаются в помощи мышц-сгибателей, аддукторов или абдукторов. Поэтому кисть практически лишилась коротких мышц: из исходных 26 мышц, которые есть у тупай (у шерстокрылов их 23), у рукокрылых встречается от 7 до 12. Даже у первого пальца, который играет важную роль в локомоции по твердым субстратам и часто используется для манипуляций с кормом, сохраняется лишь три короткие мышцы из пяти. В остальных пальцах присутствуют от двух до пяти межкостных мышц, которые у многих видов также находятся на стадии редукции. Вероятно, они помогают складывать крыло, но вряд ли способны управлять боковыми движениями пальцев в полете. Такие движения, обеспечивающие высокую маневренность за счет изменения площади и конфигурации крыла могут осуществляться собственной мускулатурой перепонки, которая имеет очень эффективные плечи приложения сил по отношению к запястно-пястным суставам.

### **Итоги морфо-функционального анализа**

Обнаруженные ключевые перестройки плечевого пояса и передних конечностей шерстокрылов и рукокрылых позволяют сделать некоторые функциональные и эволюционные обобщения. Строение локомоторного аппарата шерстокрылов и рукокрылых, в первую очередь, связано со спецификой передвижения этих животных, важнейшим конструктивным требованием которого является обеспечение латерального разведения конечностей. Для перевода конечностей в новую плоскость происходит переориентация гленоидных впадин – у рукокрылых они обращены латерально всегда, а у шерстокрылов только при планировании и распластывании на толстых стволах, тогда как у большинства квадрупедальных млекопитающих гленоидные впадины ориентированы вентрально. Для того, чтобы обеспечить такую переориентацию суставов, лопатки у шерстокрылов и рукокрылых переместились с боковой на спинную сторону тела и заняли горизонтальное положение (рис. 6.1, поперечные срезы). Вместе с тем существенно изменился характер подвижности плечевого пояса.

Понимание функционального значения обнаруженных морфологических преобразований позволяет строить обоснованные гипотезы относительно происхождения полета у млекопитающих.

### **Полет и примитивная локомоция прототерий**

Начнем с вопроса о возможности непосредственного происхождения шерстокрылов и рукокрылых от предков с еще не парасагиттальными, а расставленными конечностями – как у однопроходных. Поскольку у шерстокрылов и рукокрылых они тоже разведены в стороны, можно было бы предположить, что их предки никогда не проходили в своей эволюции стадию парасагиттальности. Тем не менее, черты строения мускулатуры и скелета плечевого пояса как шерстокрылов, так и рукокрылых, однозначно указывают на то, что стадия парасагиттальности была ими пройдена. Наиболее наглядно об этом свидетельствует

ориентация плеча, а значит и гленоидной впадины по отношению к плоскости лопатки. У предков териевых млекопитающих, имевших расставленные конечности, как и у современных однопроходных, плечо практически перпендикулярно плоскости лопатки, расположенной, как обычно, парасагиттально. У рукокрылых же и шерстокрылов, плечо с лопаткой уже лежат в одной плоскости, как и у типичных квадрупедальных териевых. Поэтому для разведения конечностей у них и лопатка вынужденно принимает новое положение, перемещаясь из парасагиттальной плоскости на спинную сторону тела. Можно сделать следующее общее заключение: у предков териевых конечности были переведены из поперечной плоскости в парасагиттальную, а у шерстокрылов и рукокрылых – из парасагиттальной во фронтальную.

### Полет и брахиация

Среди рецентных млекопитающих есть еще одна группа, которая демонстрирует переход от парасагиттального положения лопаток к фронтальному. Это приматы.

Несколько видов приматов в разных семействах освоили такой способ локомоции, как брахиация. При брахиации перемещение с ветки на ветку осуществляется за счет раскачивания тела, подвешенного на передних конечностях. Это сопряжено с необходимостью поиска следующей надежной опоры, которая может оказаться в любой стороне от тела (в том числе, и за спиной) и нередко даже дальше, чем на расстоянии вытянутой руки. В результате потребности в широком диапазоне движений передних конечностей в поперечной плоскости (которая в данном случае горизонтальна в связи с вертикальным положением туловища) у брахиаторов плечевые суставы развернулись латерально посредством перемещения лопаток на спинную сторону тела – аналогично тому, что наблюдается у шерстокрылов и рукокрылых. Постепенный переход лопатки из парасагиттального положения во фронтальное хорошо проиллюстрирован на примере широконосых обезьян в ряду капуцина (*Cebus*), ревуна (*Alouatta*) и специализированной в брахиации паукообразной обезьяны (*Ateles*) (Youlatos, 1994). Если у капуцина лопатка располагается типичным для большинства приматов и других квадрупедальных млекопитающих образом, то у паукообразной обезьяны она лежит фронтально на дорсальной поверхности грудной клетки, как и у рукокрылых. Сходным образом устроен плечевой пояс и у человекообразных обезьян (Hominoidea), включая таких брахиаторов как гиббоны (*Hylobatidae*) и орангутаны (*Pongo*). Это позволяет говорить о том, что переориентация лопатки происходила в разных линиях приматов, независимо приспособлявавшихся к брахиации. Кроме того, передние конечности всех приматов-брахиаторов значительно удлинены, что позволяет увеличить амплитуду качательных движений.

Перечисленные сходства наводят на мысль, что планированию шерстокрылов или машущему полету рукокрылых могла предшествовать стадия передвижения в кронах посредством брахиации. На этой стадии могли бы быть подготовлены такие важные морфо-функциональные особенности, как фронтально ориентированная лопатка и длинные передние лапы, обладающие широким диапазоном подвижности.

На этом, однако, морфологические параллели у планирующих и летающих млекопитающих с брахиаторами заканчиваются. Поскольку поиск опоры требует от передних конечностей брахиаторов максимальной свободы движений, у них прекрасно выражена ротационная подвижность не только в плечевом суставе, но и в предплечье. У всех брахиаторов обе кости предплечья очень хорошо развиты, ладонь может поворачиваться на значительный угол – и внутрь (пронация предплечья), и наружу (супинация). У шерстокрылов и рукокрылых, напротив, наблюдается редукция локтевой кости и снижение ротационной подвижности в суставах свободной конечности.

Основу специализации дистальных отделов передней конечности брахиаторов составляет хватательная функция, позволяющая животному надежно подвешиваться на ветвях исключительно при помощи пальцев. Такая специализация накладывает неизгладимый отпечаток: большой палец у брахиаторов либо противопоставлен (у узконосых), либо редуцирован (у широконосых), II–V пальцы крючковидно изогнуты, подвижность между их фалангами ограничена. У планирующих млекопитающих конечности, напротив, всегда (во всех систематических группах) специализированы не для хватания пальцами, а для цепляния когтями. Поскольку планирование сопровождается неизбежной потерей высоты, эта составляющая локомоции неразрывно связана с необходимостью возвращаться по стволам высоких и толстых деревьев, цепляясь за их поверхность когтями.

Главным аргументом против того, что на ранних этапах эволюции предки шерстокрылов или рукокрылых могли чередовать планирование с брахиацией – даже такой медленной, как у паукообразных обезьян – является невозможность развития у брахиаторов боковой перепонки между конечностями. При подвешивании на распрямленных руках, вытянутых вертикально вверх в одну линию с боковой поверхностью тела, и свисающими вниз ногами, натянутая между конечностями перепонка не только сковывала бы движения, но и была бы абсолютно бесполезна для планирования. Дело в том, что если бы перепонка растягивалась так сильно, что допускала бы висение под ветвями в вертикальном положении, то ее невозможно было бы натянуть при помощи разведенных в стороны (т.е. сведенных ближе друг к другу) передних и задних конечностей. В принципе натяжение перепонки в таком случае могло бы осуществляться при наличии мощного слоя длинных продольных волокон подкожной мышцы туловища по всей площади перепонки, которая сокращалась бы только во время планирования. Однако и у шерстокрылов, и у рукокрылых наблюдается не развитие, а, напротив, полная редукция подкожной мышцы туловища. Это и понятно: летательная перепонка, сплошь наполненная мышечной тканью, была бы слишком тяжела для полета.

Можно заключить, что брахиация является таким же терминальным этапом в развитии древесной локомоции, как и полет. Но оба эти направления специализации требуют значительного набора морфо-функциональных перестроек, которые взаимно исключают друг друга. Сходства же представляют собой так называемую параконвергенцию.

## Полет и планирование

Несмотря на то, что локомоторные специализации рукокрылых и шерстокрылов являются, по всей вероятности, результатом развития различных эволюционных линий, многие морфологические характеристики шерстокрылов очень логично с функциональной точки зрения заполняют промежуток между наземными млекопитающими и рукокрылыми. Это позволяет считать полное исключение некоторыми авторами планирующих предков из гипотез о происхождении рукокрылых необоснованным. Вдобавок к этому, экологические особенности современных шерстокрылов показывают нам, в каких условиях могли обитать предки рукокрылых, и какие экологические обстоятельства могли послужить толчком к формированию активного машущего полета.

Как принято считать (например, Vaughan, 1959; Ковтун, 1990а и др.), принципиальная трудность для объяснения возникновения полета заключается в происхождении дистальной части крыла (в первую очередь, удлинённых пальцев), поскольку на промежуточном этапе естественный отбор должен, якобы, действовать против удлинения пальцев: значимой пользы для полета они еще как будто бы не приносят, а для локомоции по твердым субстратам создают неудобства.

Однако морфо-функциональная модель шерстокрыла показывает, что животное, использующее в своей локомоции планирующие прыжки, несмотря на длинные конечности, сохраняет способность очень эффективно перемещаться по вертикальным поверхностям. Длинные пальцы выполняют функцию опоры или просто закрепляются на ней когтями, если поверхность субстрата близка к плоской. При этом конечность уже попала под влияние естественного отбора в направлении улучшения летных характеристик, связанных с дальнейшим удлинением. Кроме того, сочетание планирования и подъема по вертикальным плоскостям располагает к развитию ключевого для машущего полета морфо-функционального преобразования: разворота гленоидных впадин вбок, а лопаток, соответственно, во фронтальную плоскость.

Возникновение перепонки также нетрудно представить: перепонка по бокам тела или между пальцами появляется у многих животных, использующих не только планирование на большие дистанции, но и короткие планирующие прыжки. Так перепонка между пальцами развивается, например, у веслоногих лягушек (*Rhacophoridae*) и у лягушек рода *Boophis* (*Mantellidae*), а по бокам тела – у плоскохвостых гекконов (*Uroplatus*) и летающих драконов (*Draco*); у лопатехвостых гекконов (*Ptychozoon*) есть перепонка как по бокам тела, так и между пальцами. Среди млекопитающих наличие в той или иной степени развитой боковой перепонки наблюдается у представителей нескольких семейств сумчатых (*Acrobatidae*, *Petauridae*, некоторые *Bugramyidae* и *Phalangeridae*), шипохвостов (*Anomaluridae*) и летяг (*Pteromyiinae*).

В заключение подчеркнем, что при планировании по принципу шерстокрыла передние конечности вовлекаются в процесс воздушной локомоции наравне с задними: силы, передаваемые ими на тело примерно равны по величине (рис. 4.11). Таким образом, подобная шерстокрылу переходная стадия к машущему

полету не требует, чтобы на передние конечности предков рукокрылых легла сразу вся аэродинамическая нагрузка: сперва на них приходится только ее половина. Это позволяет «подготовить» передние конечности для последующего перехода к ним ведущей роли в поддержании тела при машущем полете. В этом отношении планирование гораздо лучше подходит в качестве переходной стадии к машущему полету, чем бипедальная наземная локомоция, которая, по мнению некоторых исследователей, освобождает передние конечности для приобретения новых, летательных, функций. Такое «освобождение» передних конечностей от локомоторной функции, наоборот, приводит к их уменьшению, и, в первую очередь, к редукции мускулатуры. Это прекрасно иллюстрируют непропорционально маленькие передние лапки кенгуру, долгоногов, тушканчиков и др. В итоге передние конечности этих форм становятся слишком слабы для опоры, неважно о землю или о воздух.



## Глава 7.

### ЭВОЛЮЦИОННЫЙ СЦЕНАРИЙ СТАНОВЛЕНИЯ ПОЛЕТА

Происхождение машущего полета рукокрылых, как и любые другие крупные морфо-функциональные преобразования живых организмов, при обсуждении с позиций адапционизма требует соблюдения принципа смены функций А. Дорна (1937). Действительно, если исключить чудесное приобретение летательного аппарата путем случайной сальтации, остается предположить, что постепенное развитие приспособлений к полету началось с того, что естественный отбор «зацепился» за морфологические признаки, служившие каким-то иным функциям. Задним числом мы можем рассматривать эти признаки как преадаптации к формированию полета, тогда как в реальном времени они служили адаптациями в рамках занимаемой их обладателями экологической ниши.

Проведенное нами исследование морфо-функциональных особенностей и локомоции млекопитающих, использующих перемещение с опорой на воздух, позволяет реконструировать правдоподобный эволюционный сценарий такой смены функций локомоторного аппарата в истории рукокрылых. В основу этого сценария положены локомоторные специализации, а биологический смысл ему придает реконструкция экологических условий, которые могли привести к развитию специфических черт, трактуемых нами сегодня как преадаптации к машущему полету.

Главные события в предлагаемом эволюционном сценарии мы связываем со сменой локомоторных адаптаций, сопровождавшейся переходом работы конечностей из парасагиттальной плоскости в поперечную. На наш взгляд, используемые шерстокрылами способы локомоции и соответствующие особенности конструкции опорно-двигательного аппарата иллюстрируют, какими могли быть преадаптации на пути становления машущего полета рукокрылых.

Предки шерстокрылов, вероятно, были сходны по своим локомоторным адаптациям с мелкими древесными тупайями (*Ptylocercus* и *Dendrogale*). Хотя тупайи рода *Dendrogale* обычно кормятся в кронах, нередко они собирают добычу и на земле. По данным П.В. Квартальнова (2009), спускаясь на землю, эти тупайи не ходят, как большинство наземных видов (например, *Tupaia belangeri*), а передвигаются прыжками, наподобие белок. Показательно, что сходным образом передвигаются и шерстокрылы, выпущенные на землю после отлова (видео Н. Лима, частная коллекция).

Очевидно, что подниматься таким аллюром по вертикальным стволам (после кормежки на земле или после планирования с дерева на дерево с потерей высоты), а также отдыхать на стволе, удобнее с широко расставленными (обнимающими ствол) передними конечностями. Это позволяет исключить и заваливание тела набок, и опрокидывание назад, поскольку, когда тело максимально приближено к стволу, сведен к минимуму крутящий момент силы тяжести. Оче-

видно, что чем ближе животное прижимается к стволу (т.е. чем ближе к опоре располагается центр тяжести), тем надежнее его положение, и тем меньше сил требуется для удержания тела (рис. 7.1). Поэтому млекопитающие, бегающие по стволам, стремятся при этом как можно шире развести лапы (7.2 *a, b*). Однако большинство из них, в том числе и многие планирующие (например, белки-летяги), не могут отвести в стороны плечевые кости, поскольку, как было сказано выше, их лопатки лежат в парасагиттальной плоскости, в результате чего гленоидные впадины обращены вентрально. Они осуществляют разведение лап путем супинации (а не абдукции) в плечевом суставе, локтевые суставы при этом остаются почти прижатыми к телу, а отводятся только дистальные отделы конечности (рис. 7.2 *c*).

Сложная архитектура крон и подпологового пространства тропического леса открывает перспективы для становления и развития разнообразных вариантов локомоции, включая преодоление больших расстояний между деревьями по воздуху. О востребованности такого способа перемещения в тропическом лесу свидетельствует неоднократное возникновение планирующих форм среди древесных млекопитающих Восточного полушария.



**Рис. 7.1.** Схема действия внешних сил на тело шерстокрыла, сидящего на вертикальном стволе (фото Norman Lim).

$mg$  – сила тяжести тела,  $F_{fl}$ ,  $F_{hl}$  – сагиттальные проекции сил реакции опоры, передаваемые на туловище передними и задними конечностями.

*a.* Реальное распределение сил при прижатом к стволу теле.

*b.* Гипотетическое распределение сил при отодвинутом от ствола центре тяжести (силы  $F_{fl}$ ,  $F_{hl}$  увеличиваются).

Формирование летательной перепонки, которая позволяет значительно увеличить дальность прыжков, изначально могло иметь иное – маскировочное – значение. Считается, что у лопастехвостых (рис. 7.3) и плоскохвостых гекконов перепонка имеет в первую очередь именно маскировочное значение, а ее летательная функция вторична (Marcellini, Keefer, 1976). С одной стороны, складки по бокам тела прекрасно скрадывают его контуры на рельефной поверхности коры и убирают тени (рис. 7.4). С другой стороны, даже небольшая перепонка позволяет увеличивать дальность прыжков, что оказывается очень важным преимуществом для животных, которым требуется преодолевать пустоты в кронах и под пологом леса.

Для животных, вынужденных регулярно взбираться по стволам и имеющих маскировочную перепонку по бокам тела, способность широко разводить в стороны передние конечности была выгодна сразу в двух отношениях – как для того, чтобы теснее прижиматься к толстому стволу при отдыхе и беге вверх, так и для растягивания перепонки в ширину при планировании.



**Рис. 7.2.** Лазанье по стволам среди представителей семейства Sciuridae.

*a.* Обыкновенная белка *Sciurus vulgaris* (фото Е.А. Ковалев, СПб, [www.fotolenta.net](http://www.fotolenta.net)).

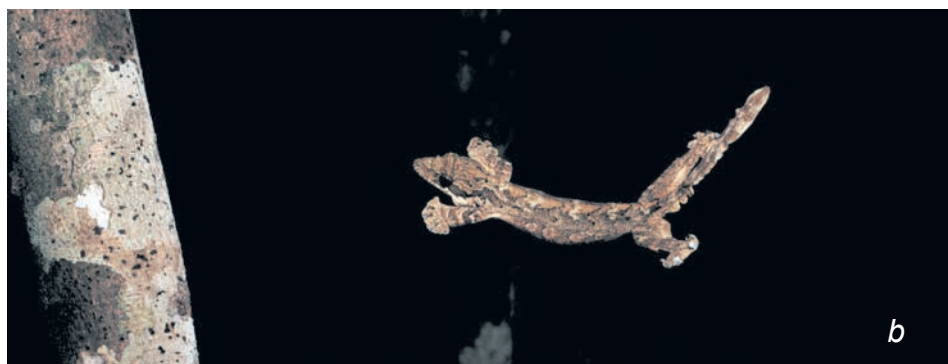*b.* Обыкновенная летяга *Pteromys volans* (фото Е. Кузьмичевой).

*c.* Пальмовая белка *Funambulus pennantii* (фото Thomas Schoch с сайта [wikipedia.org](http://wikipedia.org)).

Для рептилий разведенное положение конечностей является самым обычным, благодаря этому переход к древесному образу жизни у этих животных не требует дополнительных морфологических преобразований плечевого пояса. Напротив, млекопитающим для этого требуется значительная его перестройка. При исходном, парасагиттальном положении лопаток млекопитающих гленоидные впадины обращены вентрально и протракция плечевых костей (развитая у териевых в связи с квадрупедальным бегом значительно сильнее, чем абдукция) не может использоваться для разведения передних конечностей. Чем сильнее будут повернуты лопатки и, соответственно, конечности, из парасагиттальной плоскости во фронтальную, тем больший вклад в их разведение будет вносить протракция плечевых костей. Например, у обыкновенной летяги (*Pteromys volans*) способность к распластыванию развита хотя и слабее, чем у шерстокрыла, но все же сильнее, чем у обыкновенной белки (*Sciurus vulgaris*) (рис. 7.2). Это обусловлено тем, что лопатки летяг располагаются не строго парасагиттально, а слегка наклонно, так что гленоидные впадины ориентированы вентролатерально. Этот факт указывает на наличие у млекопитающих, совмещающих древесный образ жизни с планированием, общей тенденции к использованию всех возможных резервов для увеличения способности разводить конечности.



**Рис. 7.3.** Лопастехвостый геккон *Ptychozoon*.  
*a.* Маскирующийся на фоне коры (фото Е. Яхонтова).  
*b.* Планирующий (фото Tim Laman [www.timlaman.com](http://www.timlaman.com)).



Приобретение высокоподвижного в поперечной плоскости плечевого пояса позволило таким животным как шерстокрылы стать рекордсменами среди планирующих млекопитающих. Кроме того, способность распластываться и камуфляжно окрашенная перепонка, скрадывающая контуры тела на поверхности ствола даже в светлое время суток, избавили их от необходимости искать дефицитные убежища в дуплах деревьев. Издалека, благодаря такой перепонке, шерстокрыл воспринимается наблюдателем как естественный нарост на стволе (рис. 7.4), а в случае приближения хищника по стволу, когда обман вскрывается, этот же «защитный плащ» позволяет шерстокрылу спланировать на любое соседнее дерево, тотчас избавившись от преследования.

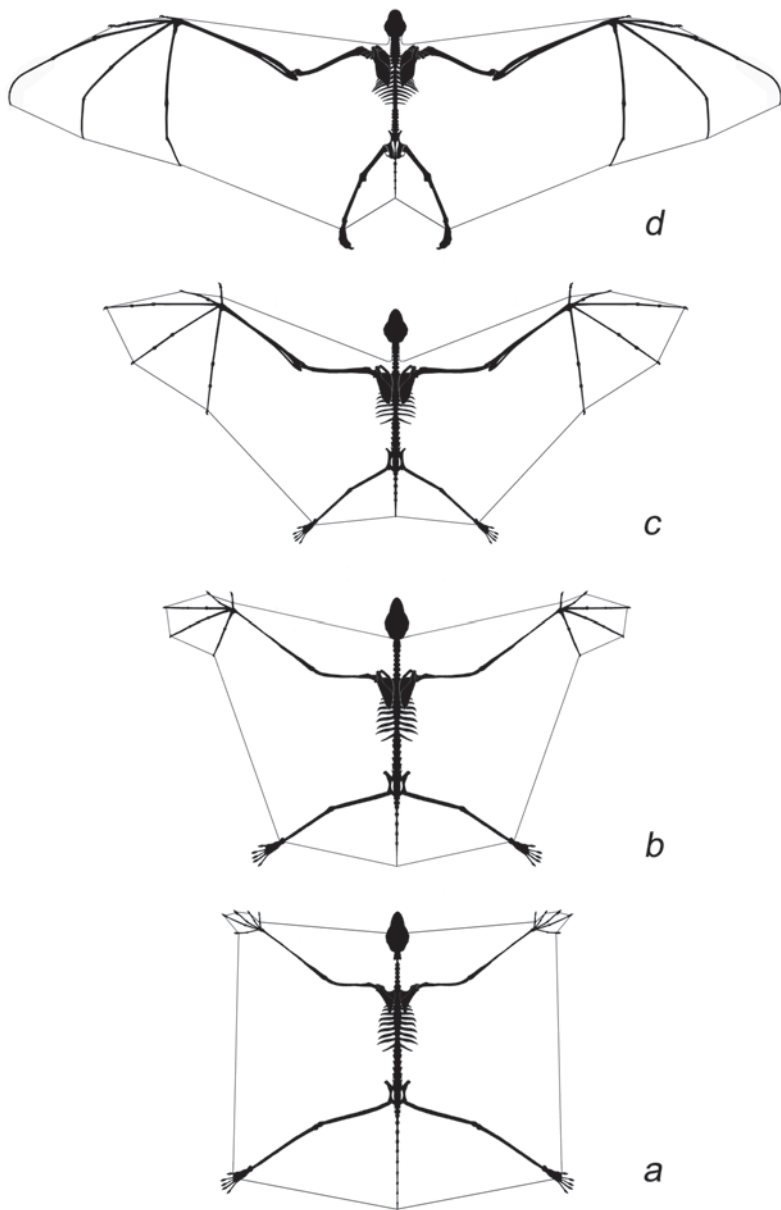
Древесные предки рукокрылых, вероятно, прошли в своей эволюции через сходные этапы морфо-функциональных преобразований. Поверхность для распластывания и лазания этим, очевидно более мелким, чем шерстокрылы, животным могли предоставлять не только вертикальные стволы, но и скелетные ветви крон деревьев. Такая локомоция иногда встречается у крыланов (рис. 3.20 с), что подтверждает возможность наличия в их истории стадии, когда этот способ локомоции был так же обычен, как у шерстокрылов.

При этом они могли перемещаться и в гуще сравнительно тонких ветвей, цепляясь за них когтями. Ведь приобретя способность широко разводить в стороны и даже заводить за спину удлинённые передние конечности, предки рукокрылых расширили сектор досягаемости передних лап в поперечной плоскости почти до полной окружности а, следовательно, смогли более свободно находить ими очередную опору и передвигаться в кронах. Среди современных рукокрылых около 150 видов (все представители семейства Pteropodidae) имеют коготь не только на первом, но и на втором пальце, включенном в летательную перепонку. Они активно используют эти когти для лазания по ветвям (рис. 3.20 b). Используют коготь на первом пальце для лазания и летучие мыши. Высокая автономность первого пальца у рукокрылых указывает на то, что перепонка у их предков, по-видимому, никогда не крепилась на нем, как у шерстокрылов, а доходила лишь до его основания (рис. 7.5 a).

Перепонки, натянутые не только между передними и задними конечностями, но и между удлинёнными пальцами передних конечностей, позволили предкам рукокрылых использовать кисти как рули (рис. 7.5 a-b), управляющие телом во время планирующих прыжков. Такую технику руления кистями используют уже и шерстокрылы. Первично увеличение дистальных



**Рис. 7.4.** Шерстокрыл, маскирующийся на поверхности ствола, типичное положение (фото Е. Яхонтова).



**Рис. 7.5.** Гипотетические стадии перехода от планирования к машущему полету в эволюции рукокрылых.

*a.* Планирование по типу шерсткрыла.

*b.* Планирование с усиленной рулевой частью перепонки.

*c.* Начало машущего полета.

*d.* Совершенный машущий полет.

частей передних конечностей и образование межпальцевой перепонки (зачатка будущего неопатагиума) у предков рукокрылых могло происходить именно в связи с потребностью животного в эффективных, даже на низких скоростях, рулях для управления траекторией планирования. Такие дистальные «надставки» крыла на передних конечностях<sup>1</sup>, сыграли решающую роль в переходе от управляемого планирования к активному машущему полету (рис. 7.5 *b-c*), поскольку именно они создают максимальную аэродинамическую силу при взмахах благодаря наивысшей скорости относительно воздуха.

Таким образом, при наличии латерально разведенных передних конечностей, наделенных высокой подвижностью в поперечной плоскости и заключенных в кожную перепонку вплоть до кончиков длинных пальцев, предкам рукокрылых оставался всего лишь «один шаг» для перехода от планирования к машущему полету. Шаг этот имел скорее поведенческий, чем морфо-функциональный характер – требовалось «включить» активные машущие движения. Даже нерегулярные взмахи способны компенсировать неуклонную потерю высоты при планировании благодаря тому, что при взмахах скорость крыла относительно воздуха увеличивается, в результате чего возникает дополнительная подъемная сила. Принципиально важно, что при взмахах наиболее эффективными в создании дополнительной подъемной силы оказываются дистальные отделы крыла (неопатагиум), поскольку они движутся с наибольшей скоростью. Это и предопределило их дальнейшее прогрессивное развитие (рис. 7.5 *c-d*). Предшествующая этому этапу адаптация к планированию уже «подготовила» мускулатуру для осуществления машущего полета. Грудная мышца была увеличена еще на «стадии шерстокрыла», но развитие неопатагиума потребовало ее дальнейшего увеличения. Кроме того, при переходе к машущему полету роль археопатагиума и, соответственно, задних конечностей в поддержании тела в воздухе уменьшалась, а для передачи аэродинамических сил с неопатагиума на тело крепление грудной порции вентральной зубчатой мышцы постепенно перемещалось с дорсального на каудальный край лопатки, которая попутно удлинялась (см. Гл. 5).

Может возникнуть вопрос, почему археопатагиум при машущем полете не исчез совсем. Меж тем, его роль в крыле рукокрылых очень ответственно: археопатагиум обеспечивает отсутствие щели между крылом и туловищем. Без него воздух из-под крыла прорывался бы на его дорсальную сторону, что резко понизило бы аэродинамическое качество летательного аппарата. Птицы обходятся без всякого аналога археопатагиума благодаря изначальной жесткости перьевого покрова: подмышечная вырезка закрывается у них не натянутой кожей, а подмышечными перьями.

Так или иначе, по мере развития машущего полета доля археопатагиума по отношению к неопатагиуму в крыле уменьшалась. В результате снижалась и ретракционная нагрузка на плечевой сустав (у рукокрылых она столь невелика, что ей может противостоять даже ослабленная предостная мышца). Соответ-

---

<sup>1</sup> У шерстокрылов имеются также перепонки между пальцами стопы (рис. 4.4), но у предков рукокрылых они, скорее всего, отсутствовали, либо редуцировались по мере уменьшения роли задних ног в летательном аппарате.

ственно, по мере снижения силы, действующей на конечность со стороны археопатагиума, становилась возможной и редукция пропатагиума, который при машущем полете ограничивал свободу движения крыла. Поэтому в эволюции рукокрылых он постепенно уменьшался. У современных рукокрылых пропатагиум редуцирован очень сильно – его проксимальное крепление переместилось с головы на плечо (рис. 7.5 *d*).

Что касается уропатагиума, то при переходе к машущему полету у большинства видов он сохранил свою функцию удержания задних ног под действием натяжения археопатагиума (аналогичную функции пропатагиума). Однако его площадь уменьшилась вместе с укорочением задних конечностей и хвоста.

Очень выразительно иллюстрирует одну из последних стадий становления современного облика рукокрылых недавно описанный из раннего эоцена *Onychonycteris* (Simmons et al., 2008). По всем морфологическим особенностям эта примитивная летучая мышь уже использовала активный полет, при котором взмахи крыльев чередовались с планированием, но задние конечности были еще относительно длинными. Замечательно то обстоятельство, что у *Onychonycteris* все пальцы передних конечностей были снабжены хорошо развитыми когтями, особенно крупными на I–III пальцах. Вероятно, онихоптерис мог использовать эти когти наравне с когтями задних конечностей для лазания в кронах, как это делают современные крыланы.

Изложенный сценарий эволюции высших форм полета у млекопитающих еще очень далек от удовлетворительной полноты, но, на наш взгляд, он непротиворечиво и органично интерпретирует известные на сегодняшний день специфические морфо-функциональные черты летательного аппарата рукокрылых и иллюстрирует основные этапы возможной истории становления их локомоции.



## Приложение

# АНАТОМИЧЕСКАЯ НОМЕНКЛАТУРА И ИСПОЛЬЗОВАННЫЕ СОКРАЩЕНИЯ

### Плоскости

*Planum sagittale* – сагиттальная плоскость  
*Planum transversum* – поперечная плоскость  
*Planum frontale* – фронтальная плоскость

### Поверхности и края

#### Ключица

*facies dorsalis* – дорсальная (медиальная) поверхность  
*facies ventralis* – вентральная (латеральная) поверхность  
*facies anterior* – передняя поверхность  
*facies posterior* – задняя поверхность

#### Лопатка

*facies lateralis* – латеральная поверхность  
*facies medialis* – медиальная поверхность  
*margo dorsalis* – дорсальный (верхний) край  
*margo caudalis* – каудальный (задний) край  
*margo cranialis* – краниальный (передний) край

#### Плечо

*facies lateralis* – латеральная поверхность  
*facies medialis* – медиальная поверхность  
*facies anterior* – передняя (вентральная) поверхность  
*facies posterior* – задняя (дорсальная) поверхность

#### Предплечье

*facies dorsalis* – тыльная (разгибательная) поверхность  
*facies palmaris* – ладонная (сгибательная) поверхность  
*facies radialis* – радиальная поверхность  
*facies ulnaris* – ульнарная поверхность

#### Кисть

*facies dorsalis* – тыльная (дорсальная) поверхность  
*facies palmaris* – ладонная (вентральная) поверхность  
*margo lateralis* – латеральный (ульнарный) край  
*margo medialis* – медиальный (радиальный) край

## Скелет

### Череп

- c. *lateralis* (*crista lateralis* = *occipitalis*) – боковой (затылочный) гребень
- m. *acusticus* ex. (*meatus acusticus externus*) – наружный слуховой проход
- pr. *jugularis* (*processus jugularis*) – яремный отросток
- pr. *mastoideus* (*processus mastoideus*) – сосцевидный отросток

### Осевой скелет

- costae* – ребра
  - costa I* – первое ребро
  - costa sternalis I* – грудинный сегмент первого ребра
  - pr. *alaris* (*processus alaris costae sternalis I*) – крыловидный отросток грудинного сегмента первого ребра
- sternum* – грудина
  - corpus sterni* – тело грудины
  - carina sterni* – киль грудины
  - manubrium sterni* – рукоятка грудины
  - incisura clavicularis* – ключичная суставная ямка
  - pr. *cranialis* (*processus cranialis*) – краниальный отросток рукоятки грудины
  - pr. *xiphoideus* (*processus xiphoideus*) – мечевидный отросток грудины
- vert. *cervicales* (*vertebrae cervicales*) – шейные позвонки
  - pr. *transversus* (*processus transversus*) – поперечный отросток
- atlas* – атлант
  - ala atlantis* – крыло атланта
  - axis* (*epistropheus*) – эпистрофей
- vert. *thoracales* (*vertebrae thoracales*) – грудные позвонки
  - pr. *spinosus* (*processus spinosus*) – остистый отросток
- vert. *lumbales* (*vertebrae lumbales*) – поясничные позвонки

### Скелет плечевого пояса

- clavicula* – ключица
  - extremitas sternalis* – грудинный конец ключицы
  - facies articularis sternalis* – грудинная суставная поверхность
  - extremitas acromialis* – акромиальный конец ключицы
  - facies articularis acromialis* – акромиальная суставная поверхность
- scapula* – лопатка
  - sp. *scapulae* (*spina scapulae*) – ость лопатки
  - acromion* – акромиальный отросток лопатки
  - metacromion* – метакромиальный отросток лопатки
  - f. *supraspinata* (*fossa supraspinata*) – ямка предостная
  - f. *infraspinata* (*fossa infraspinata*) – ямка заостная
  - f. *anterior* (*facies anterior*) – передняя фасетка
  - f. *intermedialis* (*facies intermedialis*) – промежуточная фасетка

f. posterior (*facies posterior*) – задняя фасетка  
cav. glenoidalis (*cavitas glenoidalis*) – гленоидная впадина  
tub. supr. (*tuberculum supraglenoidale*) – надсуставной бугорок  
pr. coracoideus (*processus coracoideus*) – коракоидный (клювовидный) отросток  
f. subscapularis (*fossa subscapularis*) – ямка подлопаточная  
*angulus caudalis* – дорсокаудальный угол  
*angulus cranialis* – дорсокраниальный угол

### Скелет передней конечности

*humerus* – плечевая кость

cap. humeri (*caput humeri*) – головка плечевой кости  
t. majus (*tuberculum majus*) – большой бугор плечевой кости  
c. tub. maj. (*crista tuberculi majoris*) – гребень большого бугра  
t. minus (*tuberculum minus*) – малый бугор плечевой кости  
c. tub. min. (*crista tuberculi minoris*) – гребень малого бугра  
c. pectoralis (*crista pectoralis*) – пекторальный гребень  
*capitulum humeri* – головка мыщелка плечевой кости  
*trochlea humeri* – блок плечевой кости  
*condylus lateralis* – латеральный мыщелок  
*condylus medialis* – медиальный мыщелок  
f. olecrani (*fossa olecrani*) – ямка локтевого отростка  
f. radialis (*fossa radialis*) – лучевая ямка  
*epicondylus lateralis* – латеральный надмыщелок  
*epicondylus medialis* – медиальный надмыщелок  
c. supracondylaris lateralis (*crista supracondylaris lateralis*) – латеральный надмыщелковый гребень  
c. supracondylaris medialis (*crista supracondylaris medialis*) – медиальный надмыщелковый гребень  
*spina entepicondylis* – шиловидный отросток медиального надмыщелка

*Antebrachium* – предплечье

*ulna* – локтевая кость

*olecranon* – локтевой отросток

*radius* – лучевая кость

*caput radii* – головка лучевой кости

*fovea articularis* – суставная ямка лучевой кости

*facies articularis carpea* – запястная суставная поверхность

sesam. m. t. b. (*os sesamoideum m. tricipitis brachii*) – желобовидная сесамовидная кость

sesam. lat. – латеральная сесамовидная кость локтевого сустава

*Carpus* – запястье

*pisiforme* – гороховидная кость

*scapholunatum (radiale + intermedium)* – ладьевидно-полулунная кость

*scaphocentralolunatum (radiale + intermedium + centrale)* – ладьевидно-центрально-полулунная кость

- centrale* – центральная кость  
*cuneiforme* – клиновидная кость  
*trapezium* – многоугольная кость  
*trapezoideum* – трапециевидная кость  
*capitatum* – головчатая кость  
*uncinatum* – крючковидная кость  
*Metacarpus* – пясть  
*prepollex* – предпервый палец  
 Mc1-5 (*ossa metacarpalia* 1–5) – метакарпалии 1–5-го пальцев  
*Ossa digitorum manus* – пальцы  
 sesam. ph. (*ossa sesamoidea phalangis*) – сесамовидные кости пястно-фаланговых и межфаланговых суставов  
 Ph1<sub>1-2</sub>– Ph5<sub>1-3</sub> (*phalanges digitorum*) – фаланги 1–5-го пальцев

### Суставы и связки

- ligamenta interspinalia* – межостистые связки  
*Articulatio sternoclavicularis* – Грудино-ключичное сочленение  
 lig. sternoclaviculare (*ligamentum sternoclaviculare*) – грудино-ключичная связка  
 lig. st-clav. int. (*ligamentum sternoclaviculare internum*) – внутренняя грудино-ключичная связка  
 lig. st-clav. ext. (*ligamentum sternoclaviculare externum*) – наружная грудино-ключичная связка  
 lig. st-clav. med. (*ligamentum sternoclaviculare mediale*) – медиальная грудино-ключичная связка  
 lig. st-clav. lat. (*ligamentum sternoclaviculare laterale*) – латеральная грудино-ключичная связка  
*Articulatio acromioclavicularis* – Акромиально-ключичное сочленение  
 lig. acromioclav. (*ligamentum acromioclaviculare*) – акромиально-ключичная связка  
 а-с. sesam. – сесамовидная кость акромиально-ключичного сустава  
 lig. clavoscapulare (*ligamentum clavoscapulare*) – ключично-лопаточная связка  
 lig. coracoclav. (*ligamentum coracoclaviculare*) – коракоидно-ключичная связка  
 lig. trans. scap. (*ligamentum transversum scapulae*) – остистая связка лопатки  
 lig. trans. scap. sup. (*ligamentum transversum scapulae superius*) – верхняя поперечная связка лопатки  
 lig. coracohumerale (*ligamentum coracohumerale*) – коракоидно-плечевая (= клювовидно-плечевая) связка  
*Articulatio humeri* – Плечевой сустав  
 cap. articularis (*capsula articularis*) – суставная капсула  
*ligamenta glenohumeralia* – суставно-плечевые связки  
*ligamentum glenohumerale laterale* – латеральная суставно-плечевая связка

- ligamentum glenohumerale mediale* – медиальная суставно-плечевая связка
- Articulatio cubiti* – Локтевой сустав
- ligamentum laterale* – латеральная связка локтевого сустава
- ligamentum mediale radiale* – медиальная лучевая связка локтевого сустава
- ligamentum mediale ulnare* – медиальная локтевая связка локтевого сустава
- ligamentum laterale radiale* – латеральная лучевая связка локтевого сустава
- ligamentum laterale ulnare* – латеральная локтевая связка локтевого сустава
- mem. inteross. (*membrana interossa antebrachii*) – межкостная перепонка предплечья
- Articulatio antebrachio-carpea* – Предплечно-запястный сустав
- retinaculum extensorum* (= *ligamentum carpi dorsale*) – удерживатель разгибателей
- retinaculum flexorum* – удерживатель сгибателей
- retinaculum flexorum superficiale* – поверхностный удерживатель сгибателей
- retinaculum flexorum medium* – медиальный удерживатель сгибателей
- retinaculum flexorum profundum* – глубокий удерживатель сгибателей
- ligamentum palmaris profundum* – глубокая ладонная связка
- aponeurosis palmaris profundus* – глубокий ладонный апоневроз
- aponeurosis extensorum superficialis* – поверхностный тыльный апоневроз
- aponeurosis flexorius communis* – сухожильная пластинка глубокого сгибателя пальцев
- Articulatio radiocarpea* – Лучезапястный сустав
- Articulatio mediocarpea* – Среднезапястный сустав
- Articulationes intercarpeae* – Межзапястные суставы
- ligamenta intercarpea interossea* – межкостные межзапястные связки
- Articulationes carpometacarpeae* – Запястно-пястный сустав
- lig. pisometacarpeum (*ligamentum pisometacarpeum*) – гороховидно-пястная связка
- Articulationes intermetacarpeae* – Межпястные суставы
- lig. metacarpea dorsalia (*ligamenta metacarpea dorsalia*) – дорсальные межпястные связки
- lig. metacarpea transversa profunda (*ligamenta metacarpea transversa profunda*) – глубокие поперечные пястные связки
- Articulationes metacarpophalangeae* – Пястно-фаланговые суставы
- Articulationes interphalangeae manus* – Межфаланговые суставы кисти
- vaginae fibrosae digitorum* – фиброзные влагалища пальцев

## Мускулатура

### Мускулатура плечевого пояса

- m. sternocleidomastoideus* – грудино-ключично-сосцевидная мышца
- pars sternomastoideus* – грудино-сосцевидная порция
- pars cleidomastoideus* – ключично-сосцевидная порция
- m. sternomastoideus* – грудино-сосцевидная мышца

- m. cleidomastoideus* – ключично-сосцевидная мышца
- m. clavotrapezius* – ключично-трапецевидная мышца
- m. acromiotrapezius* – акромио-трапецевидная мышца
- m. spinotrapezius* – остисто-трапецевидная мышца
- m. rhomboideus* – ромбовидная мышца
- m. rhomboideus capitis* – ромбовидная мышца головы
- m. rhomboideus cervicis* – ромбовидная мышца шеи
- m. rhomboideus dorsi* – ромбовидная мышца спины
- m. levator scapulae dorsalis* – дорсальный подниматель лопатки
- m. levator scapulae ventralis* – вентральный подниматели лопатки
- m. serratus ventralis* – вентральная зубчатая мышца
- m. serratus ventralis cervicis* – шейная порция вентральной зубчатой мышцы
- m. serratus ventralis cervicis proprius* – собственно шейная порция вентральной зубчатой мышцы
- m. serratus ventralis cervicis costalis* – реберная шейная порция вентральной зубчатой мышцы
- m. serratus ventralis thoracis* – грудная порция вентральной зубчатой мышцы
- m. omohyoideus* – лопаточно-подъязычная мышца
- m. subclavius* – подключичная мышца

### **Мускулатура плечевого сустава**

- m. latissimus dorsi* – широчайшая мышца спины
- m. latissimus dorsi superficialis* – поверхностная широчайшая мышца спины
- m. latissimus dorsi profundus* – глубокая широчайшая мышца спины
- m. pectoralis superficialis* – поверхностная грудная мышца
- m. pectoralis profundus* – глубокая грудная мышца
- m. pectoralis*
  - m. pectoralis pars anterior* – передняя порция грудной мышцы
  - m. pectoralis pars posterior* – задняя порция грудной мышцы
  - m. pectoralis pars occipitopollicalis* – кожная порция грудной мышцы
- m. pectoralis abdominalis* – грудная мышца живота
- m. cutaneus trunci* – подкожная мышца туловища
- m. clavodeltoideus* – ключично-дельтовидная мышца
- m. acromiodeltoideus* – акромио-дельтовидная мышца
- m. spinodeltoideus* – остисто-дельтовидная мышца
- m. teres minor* – малая круглая мышца
- m. teres major* – большая круглая мышца
- m. subscapularis* – подлопаточная мышца
- m. supraspinatus* – предостная мышца
- m. infraspinatus* – заостная мышца
- m. coracobrachialis brevis* – короткая коракоидно-плечевая мышца
- m. coracobrachialis longus* – длинная коракоидно-плечевая мышца
- m. coracobrachialis profundus* – глубокая коракоидно-плечевая мышца

### **Мышечатура плеча**

- m. tensor fasciae antebrachialis* – напрягатель фасции предплечья
- m. triceps brachii* – трехглавая мышца плеча
  - caput longum* – длинная головка
  - caput laterale* – латеральная головка
  - caput mediale* – медиальная головка
  - caput accessorium* – добавочная головка
- m. anconeus (m. epitrochleoanconeus)* – локтевая (надблоково-локтевая) мышца
- m. biceps brachii* – двуглавая мышца плеча
  - caput longum* – длинная головка
  - caput coracoideum* – коракоидная головка
- m. brachialis* – плечевая мышца

### **Мышечатура предплечья**

- m. supinator* – супинатор
- m. brachioradialis* – плечелучевая мышца
- m. extensor carpi radialis longus* – длинный лучевой разгибатель запястья
- m. extensor carpi radialis brevis* – короткий лучевой разгибатель запястья
- m. extensor digitorum communis* – общий разгибатель пальцев
- m. extensor digitorum lateralis* – латеральный разгибатель пальцев
- m. extensor digiti minimi (m. extensor digiti quinti proprius)* – разгибатель V пальца
- m. extensor pollicis longus* – длинный разгибатель I пальца
- m. abductor pollicis longus* – длинная отводящая мышца I пальца
- m. extensor indicis* – разгибатель II пальца
- m. extensor carpi ulnaris* – локтевой разгибатель запястья
- m. pronator teres* – круглый пронатор
- m. flexor carpi radialis* – лучевой сгибатель запястья
- m. palmaris longus* – длинная ладонная мышца
- m. flexor digitorum superficialis* – поверхностный сгибатель пальцев
- m. flexor digitorum accessorius* – добавочный сгибатель пальцев
- m. flexor digitorum profundus* – глубокий сгибатель пальцев
  - caput humerale superficiale* – поверхностная плечевая головка
  - caput humerale profundum* – глубокая плечевая головка
  - caput olecrani* – головка локтевого отростка
  - caput ulnare* – локтевая головка
  - caput radiale* – лучевая головка
- m. flexor carpi ulnaris* – локтевой сгибатель запястья
- m. pronator quadratus* – квадратный пронатор

### **Мышечатура кисти**

- m. palmaris brevis* – короткая ладонная мышца
- m. opponens pollicis* – противопоставляющая мышца I пальца
- m. abductor pollicis brevis* – короткая отводящая мышца I пальца
- m. flexor pollicis brevis* – короткий сгибатель I пальца

- m. flexor pollicis brevis profundus* – глубокий короткий сгибатель I пальца  
*m. adductor pollicis* – приводящая мышца I пальца  
*mm. lumbricales* – червеобразные мышцы  
*m. abductor digiti secundi* – отводящая мышца II пальца  
*m. adductor digiti secundi* – приводящая мышца II пальца  
*m. adductor digiti quarti* – приводящая мышца IV пальца  
*m. adductor digiti quinti* – приводящая мышца V пальца  
*m. flexor brevis manus* – короткий сгибатель кисти  
*m. flexor digiti quinti superficialis* – поверхностный сгибатель V пальца  
*m. flexor digiti quinti brevis* – короткий сгибатель V пальца  
*m. abductor digiti quinti* – отводящая мышца V пальца  
*m. opponens digiti quinti* – противопоставляющая мышца V пальца  
*mm. interossei* – межкостные мышцы  
*mm. interossei palmares* – ладонные межкостные мышцы  
*m. interosseus palmaris digiti secundi* – ладонная межкостная мышца II пальца  
*m. interosseus palmaris digiti quarti* – ладонная межкостная мышца IV пальца  
*m. interosseus palmaris digiti quinti* – ладонная межкостная мышца V пальца  
*mm. interossei dorsales* – тыльные межкостные мышцы  
*m. interosseus dorsalis digiti secundi* – тыльная межкостная мышца II пальца  
*m. interosseus dorsalis medialis digiti tertii* – медиальная тыльная межкостная мышца III пальца  
*m. interosseus dorsalis lateralis digiti tertii* – латеральная тыльная межкостная мышца III пальца  
*m. interosseus dorsalis digiti quarti* – тыльная межкостная мышца IV пальца

### **Мышечатура летательной перепонки**

- m. occipitopollicalis* – затылочно-большепальцевая мышца  
*m. coracocutaneus* – коракоидно-кожная мышца  
*m. dorsi patagialis* (= *m. bicipito-plagiopatagialis*) – кожная мышца спины  
*m. humeropatagialis* – плечевая мышца перепонки  
*m. tensor propatagialis* – натяжитель пропатагиума  
*mm. plagiopatagiales* – собственные мышцы перепонки

### **Внешние признаки**

- thenar* – радиальная (тенарная) проксимальная подушечка  
*hypothenar* – ульнарная (гипотенарная) проксимальная подушечка  
*tori metacarpea* – межпальцевые подушечки  
*plagiopatagium* – плагиопатагиум (палатопатагиум)  
*propatagium* – пропатагиум  
*uropatagium* – уропатагиум  
*chiropatagium* – хиропатагиум



## СПИСОК ЛИТЕРАТУРЫ

- Аристов А.А.* 1981. Короткие мышцы кисти Murinae (Rodentia, Muridae) фауны СССР. // Зоол. ж., т. LX, вып. 11, с. 1675–1682.
- Борзяк Э.И., Добровольская Е.А., Ревазов В.С., Сапин М.Р.* 1987. Анатомия человека. т. 1. М.: Медицина, 288 с.
- Гамбарян П.П.* 1960. Приспособительные особенности органов движения роющих млекопитающих. Ереван: Изд. АН, 195 с.
- Гамбарян П.П.* 1972. Бег млекопитающих. Л.: Наука, 334 с.
- Гамбарян П.П., Аристов А.А.* 1981. Мускулатура и скелет. / Европейская рыжая полевка. М.: Наука, с. 53–84.
- Гуртовой Н.Н., Дзержинский Ф. Я.* 1992. Практическая зоотомия позвоночных. Птицы и млекопитающие. М.: Высшая школа, 414 с.
- Дарвин Ч.* 1896. Происхождение видов путем естественного отбора, или сохранение избранных пород в борьбе за жизнь. Пер. К. Тимирязева. С–Пб.: Издание О.Н. Поповой, 328 с.
- Дзержинский Ф.Я.* 1972. Биомеханический анализ челюстного аппарата птиц. М.: МГУ, 155 с.
- Дзержинский Ф.Я.* 1977. О значении биомеханического анализа в реконструкции филогении птиц. / Адаптивные особенности эволюции птиц. М.: Наука, с. 53–60.
- Дорн А.* 1937. Происхождение позвоночных животных и принцип смены функций. М-Л.: Биомедгиз, 195 с.
- Квартальнов П.В.* 2009. Экология и поведение мышшиной тупайи (*Dendrogale murina*, Scandentia). // Зоол. ж., т. 88, № 11, с. 1387–1395.
- Ковтун М.Ф.* 1970. Морфо–функциональный анализ мышц плеча летучих мышей в связи с их полетом. // Вестн. Зоол., №1, с. 18–22.
- Ковтун М.Ф.* 1976. Сравнительная морфология мышц плечевого пояса подковоносов (Chiroptera, Rhinolophidae). // Вестн. зоол., № 5, с. 19–24.
- Ковтун М.Ф.* 1977. Сравнительная морфология мышц свободного отдела грудной конечности подковоносов (Chiroptera, Rhinolophidae). // Вестн. зоол., № 3, с. 24–32.
- Ковтун М.Ф.* 1978. Аппарат локомоции рукокрылых. Киев: Наукова думка, 230 с.
- Ковтун М.Ф.* 1984. Строение и эволюция органов локомоции рукокрылых. Киев, Наукова думка, 304 с.
- Ковтун М.Ф.* 1988. О происхождении полета рукокрылых. / Рукокрылые (морфология, экология, эволюция, паразиты, охрана). Киев: Наукова думка, с. 5–12.
- Ковтун М.Ф.* 1990а. Проблемы эволюции рукокрылых. // Вестн. зоол., № 3, с. 3–12.
- Ковтун М.Ф.* 1990б. Проблемы эволюции рукокрылых. Сообщение 2. Эволюция полета рукокрылых. // Вестн. зоол., № 6, с. 3–9.
- Корзун Л.П.* 1986. Ключевые трофические адаптации древесных птиц, раскрытые средствами функциональной морфологии. / Изучение птиц СССР их охрана и рациональное использование. Л.: с. 316–317.
- Краев А.В.* 1978. Анатомия человека. М.: Медицина, 496 с.
- Кузнецов А.Н.* 1999. Планы строения конечностей и эволюция техники бега у тетрапод. / Зоологические исследования. № 3, 94 с.
- Кузьякин А.П.* 1950. Летучие мыши. М.: Советская наука, 443 с.
- Курочкин Е.Н., Богданович И.А.* 2008. К проблеме происхождения полета птиц: компромиссный и системный подходы. // Теор. биол., № 1, с. 5–17.

- Леденев С.Ю. 1988. Особенности строения запястья у рукокрылых рода *Nyctalus*. / Рукокрылые (морфология, экология, эколокация, паразиты, охрана). Киев, Наукова думка, с. 26–29.
- Ноздрачев А.Д., Поляков Е.Л. 2001. Анатомия крысы (Лабораторные животные). СПб.: Лань, 464 с.
- Панютин К.К. 1980. Происхождение полета рукокрылых. / Рукокрылые. М.: Наука, с. 276–286.
- Панютина А.А. 2007. Некоторые особенности механики полета рукокрылых. / Териофауна России и сопредельных территорий. Материалы международного совещания, 31 января – 2 февраля 2007 года, М.: с. 375.
- Панютина А.А., Корзун Л.П. 2009. Морфо-функциональные предпосылки возникновения полета у млекопитающих. // Зоол. ж., т. 88, № 5, с. 573–587.
- Панютина А.А., Корзун Л.П., Кузнецов А. Н. 2010. Уникальная роль зубчатого мускула в локомоции рукокрылых. // *Plecotus et al.*, № 13, стр. 5–11.
- Юдин К.А. 1957. О задачах морфологических исследований в области орнитологии. // Зоол. ж., т. 36, № 1, с. 113–121.
- Юдин К.А. 1978. Классические морфологические признаки и современная классификация животных. // Тр. Зоол. ин-та АН СССР, т. 76, с. 3–8.
- Agoramoorthy G., Sha C.M., Hsu M.J. 2006. Population, diet and conservation of Malayan flying lemurs in altered and fragmented habitats in Singapore. // *Biodiversity and Conservation*, V. 15, №7, p. 2177–2185.
- Altenbach J.S. 1979. Locomotor morphology of the Vampire Bat, *Desmodus rotundus*. // *Amer. Soc. Mammal.*, Special publication, № 6, 137 p.
- Altringham J.D. 1998. *Bats. Biology and behaviour*. Oxford Univ. Press, 262 p.
- Biewener A.A., Blickhan R., Perry A.K., Heglund N.C. and Taylor C.R. 1988. Muscle forces during locomotion in kangaroo rats: force platform and tendon buckle measurements compared. // *J. Exper. Biol.* v. 137, № 1, p. 191–205.
- Bishop K.L. 2008. The evolution of flight in bats: narrowing the field of plausible hypotheses. // *Quart. Rev. Biol.*, v. 83, № 2, p. 153–169.
- Davis D.D. 1938. Notes on the anatomy of the treeshrew *Dendrogale*. // *Field Mus. Nat. Hist.*, Zool. Ser., v. 20, № 30, p. 383–404.
- Dial K.P. 2003. Wing-assisted incline running and the evolution of flight. // *Science*, v. 299, № 5605, p. 402–404.
- Dial K.P., Jackson B.E., Segre P. 2008. A fundamental avian wing-stroke provides a new perspective on the evolution of flight. // *Nature*, v. 451, № 7182, p. 985–989.
- Diogo R. 2009. The head and neck muscles of the Philippine Colugo (Dermoptera: *Cynocephalus volans*), with a comparison to tree-shrews, primates, and other mammals. // *J. Morphol.*, v. 270, p. 14–51.
- Dunlap S.S., Thorington R.W. Jr., Aziz M. A. 1985. Forelimb anatomy of New World monkeys: myology and the interpretation of primitive anthropoid models. // *Am. J. Phys. Anthropol.*, v. 68, № 4, p. 499–517.
- Foehring R.C., Hermanson J.W. 1984. Morphology and histochemistry of flight in free-tailed bats, *Tadarida brasiliensis*. // *J. Mammal.*, v. 65, № 3, p. 388–394.
- George R.M. 1977. The limb musculature of the Tupaiidae. // *Primates*, v. 18, № 1, p. 1–34.
- Grasse P.P. 1955. *Ordre des Dermopteres*. / *Traite de Zoologie*. T. XVII, fasc.2, p. 1713–1728.
- Gunnell G. F., Simmons N. B. 2005. Fossil evidence and the origin of bats. // *J. Mamm. Evol.*, v. 12, № 1/2, p. 209–246.

- Habersetzer J., Storch G.* 1989. Ecology and echolocation of the Eocene Messel bats. / European Bat Research 1987, Charles University Press, Praha, p. 213–233.
- Habersetzer J., Storch G.* 1992. Cochlea size in extant Chiroptera and middle Eocene microchiropterans from Messel. // *Naturwissenschaften*, v. 79, p. 462–466.
- Haines R.W.* 1950. The flexor muscles of the forearm and hand in lizards and mammals. // *J. Anat.*, v. 84, № 1, p. 13–29
- Hermanson J.W., Altenbach J.S.* 1983. The functional anatomy of the shoulder of the pallid bat, *Antrozous pallidus*. // *J. Mammal.*, v. 64, № 1, p. 62–75.
- Hermanson J.W., Altenbach J.S.* 1985. Functional anatomy of the shoulder and arm of the fruit-eating bat *Artibeus jamaicensis*. // *J. Zool.*, London, v. 205, p. 157–177.
- Hill J.E., Smith J.D.* 1984. Bats, a natural history. Univ. of Texas Press, Austin, 243 p.
- Howell A.B.* 1937. Morphogenesis of the shoulder architecture. Part V. Monotremata. // *Quart. Rev. Biol.*, v. 12, № 2, p. 191–205.
- Jackson S.M.* 2000. Glide angle in the genus *Petaurus* and a review of gliding in mammals. // *Mammal Rev.*, v. 30, № 1, p. 9–30.
- Jenkins F.A.* 1974. Tree-shrew locomotion and the origins of primate arborealism. / Primate locomotion. NY, Academic Press, p. 85–116.
- Jenkins F.A. Jr., Weijs W.A.* 1979. The functional anatomy of the shoulder in the Virginia opossum (*Didelphis virginiana*). // *J. Zool.*, London, v. 188, № 3, p. 379–410.
- Jepsen G.L.* 1966. Early Eocene bat from Wyoming. // *Science*, v. 182, p. 390–391.
- Jepsen G.L.* 1970. Bat origins and evolution. / Biology of bats. Acad. Press, NY, London, v. 1, p. 1–64.
- Le Gros Clark W.E.* 1924. The myology of the tree shrew (*Tupaia minor*). // *Proc. Zool. Soc. Lond.*, p. 461–497.
- Le Gros Clark W.E.* 1926. On the anatomy of the pen-tailed tree-shrew (*Ptilocercus lowii*). // *Proc. Zool. Soc. Lond.*, part 3, p. 1179–1309.
- Lim N.* 2007. Colugo. The flying lemur of South-East Asia. Draco Publ., Singapore, 78 p.
- Macalister A.* 1872. The myology of the Chiroptera. // *Phil. Trans. R. Soc. Lond.*, v. 162, p. 125–172.
- Marcellini D.L., Keefer T.E.* 1976. Analysis of the gliding behavior of *Ptychozoon lionotum* (Reptilia: Gekkonidae). // *Herpetologica*, v. 32, № 3, p. 362–366.
- Meng J., Hu Y., Wang Y., Wang X., Li Ch.* 2006. A Mesozoic gliding mammal from northeastern China. // *Nature*, v. 444, № 7172, p. 889–893.
- Miller M.E.* 1964. Anatomy of the dog. Saunders company, Philadelphia – London, 941 p.
- Neveu P., Gasc J-P.* 2002. Lipotyphla limb myology comparison. // *J. Morphol.*, v. 252, № 2, p. 183–201.
- Nomina anatomica veterinaria.* 2005. Fifth edition, ICVGAN, 190 p.
- Norberg U.M.* 1970. Functional osteology and myology of the wing of *Plecotus auritus* Linnaeus (Chiroptera). // *Arkiv for Zoologi*, B. 22, № 2, p. 483–543.
- Norberg U.M.* 1972. Functional osteology and myology of the wing of the dog-faced bat *Rousettus aegyptiacus* (*E. Geoffroy*) (Mammalia, Chiroptera). // *Z. Morph. Tiere*, v. 73, p. 1–44.
- Norberg U.M.* 1985. Evolution of vertebrate flight: an aerodynamic model for the transition from gliding to active flight. // *Am. Nat.*, v. 126, p. 303–327.
- Novacek M.J.* 1985. Evidence for echolocation in the oldest known bats. // *Nature*, v. 315, № 6015, p. 140–141.
- Novacek M.J.* 1991. Aspects of the morphology of the cochlea in microchiropteran bats: an investigation of character transformation. // *Bull. Am. Mus. Nat. Hist.*, v. 206, p. 84–100.

- Padian K.* 1985. The origins and aerodynamics of flight in extinct vertebrates. // *Palaeontology*, v. 28, part 3, p. 413–433.
- Padian K.* 1987. A comparative phylogenetic and functional approach to the origin of vertebrate flight. / Recent advances in the study of bats. Cambridge Univ. Press, p. 3–22.
- Peters D.S.* 2002. Anagenesis of early birds reconsidered. // *Senckenbergiana lethaea*, v. 82, p. 347–354.
- Pirlot P.* 1977. Wing design and the origin of bats. / Major patterns in vertebrate evolution. Plenum Press, NY, p. 375–410.
- Rayner J.M.V.* 1988. The evolution of vertebrate flight. // *Biol. J. Linn. Soc.*, v. 34, p. 269–287.
- Riskin D.K., Hermanson J.W.* 2005. Independent evolution of running in vampire bats. // *Nature*, v. 434, № 7031, p. 292
- Sargis E.J.* 2001. The grasping behaviour, locomotion and substrate use of the tree-shrews *Tupaia minor* and *T. tana* (Mammalia, Scandentia). // *J. Zool., London*, v. 253, p. 485–490.
- Sargis E.J.* 2002a. Functional morphology of the forelimbs of tupaiids (Mammalia, Scandentia) and its phylogenetic implications. // *J. Morphol.*, v. 253, p. 10–42.
- Sargis E.J.* 2002b. Functional morphology of the hindlimb of tupaiids (Mammalia, Scandentia) and its phylogenetic implications. // *J. Morphol.*, v. 254, p. 149–185.
- Sargis E.J.* 2002c. A multivariate analysis of the postcranium of tree shrews (Scandentia, Tupaiidae) and its taxonomic implications. // *Mammalia*, v. 66, p. 579–598.
- Sargis E.J.* 2004. New views on tree-shrews: the role of tupaiids in primate supraordinal relationships. // *Evol. Anthropol.*, v. 13, p. 56–66.
- Schlosser-Sturm E., Schliemann H.* 1995. Morphology and function of the shoulder joint of bats (Mammalia: Chiroptera). // *J. Zool. Syst. Evol. Res.*, v. 33, № 2, p. 88 – 98.
- Scholey K.* 1986a. The climbing and gliding locomotion of the giant red flying squirrel *Petaurista petaurista*. // *Biona report*, v. 5, Bat flight – Fledermausflug, p. 187–204.
- Scholey K.* 1986b. The evolution of flight in bats. // *Biona report*, v. 5, Bat flight – Fledermausflug, p. 1–12.
- Sears K.E., Behringer R. R., Rasweiler J. J., Niswander L. A.* 2006. Development of bat flight: morphologic and molecular evolution of bat wing digits. // *Proc. Nat. Acad. Sci.*, v. 103, № 17, p. 6581–6586.
- Simmons N.B., Geisler J.H.* 1998. Phylogenetic relationships of *Icaronycteris*, *Archaeonycteris*, *Hassianycteris*, and *Palaeochiropteryx* to extant bat lineages, with comments on the evolution of echolocation and foraging strategies in Microchiroptera. // *Bull. Am. Mus. Nat. Hist.*, v. 235, p. 1–182.
- Simmons N.B., Seymour K.L., Habersetzer J., Gunnell G.F.* 2008. Primitive Early Eocene bat from Wyoming and the evolution of flight and echolocation. // *Nature*, v. 451, № 7180, p. 818–822.
- Smith J.D.* 1977. Comments on flight and the evolution of bats. / Major patterns of vertebrate evolution. Plenum Press, NY, p. 427–438.
- Speakman J.R.* 1993. The evolution of echolocation for predation. // *Symposia Zool. Soc. London*, v. 65, p. 39–63.
- Speakman J.R.* 1999. The evolution of flight and echolocation in pre-bats: an evaluation of the energetics of reach hunting. // *Acta chiropterologica*, v. 1, № 1, p. 3–15.
- Speakman J.R.* 2001. The evolution of flight and echolocation in bats: another leap in the dark. // *Mammal Rev.*, v. 31, № 2, p. 111–130.
- Speakman J.R., Anderson M.E., Racey P.A.* 1989. The energy cost of echolocation in pipistrelle bats (*Pipistrellus pipistrellus*). // *J. Compar. Physiol. A*, v. 165, p. 679–685.

- Stafford B.J., Thorington R.W.Jr. 1998. Carpal development and morphology in archontan mammals. // J. Morphol., v. 235, p. 135–155.
- Stein B.R. 1981 Comparative limb myology of two opossums, *Didelphis* and *Chironectes*. // J. Morphol., v. 169, p. 113–140.
- Strickler T.L. 1978. Functional osteology and myology of the shoulder in the Chiroptera. / Contributions to Vertebrate Evolution, v. 4, 198 p.
- Swartz S.M., Bishop K., Aguirre M-F.I. 2006. Dynamic complexity of wing form in bats: implications for flight performance. / Functional and evolutionary ecology of bats. NY, Oxford University Press, p. 110–130.
- Thewissen J.G.M., Babcock S.K. 1993. The implications of the propatagial muscles of flying and gliding mammals for archontan systematics. / Primates and their relatives in phylogenetic perspective. Plenum Press, NY, p. 91–107.
- Tian X., Diaz J.I., Middleton K., Galvao R., Israeli E., Roemer A., Sullivan A., Song A., Swartz S., Breuer K. 2006. Direct measurements of the kinematics and dynamics of bat flight. // Bioinspiration & Biomimetics, v. 1, № 4, p. 10–18.
- Vaughan T.A. 1959. Functional morphology of three bats: *Eumops*, *Myotis*, *Macrotus*. // Univ. Kansas Publ. Mus. Nat. Hist., v. 12, № 1, p. 1–153.
- Vaughan T.A. 1966. Morphology and flight characteristics of Molossid bats. // J. Mammal., v. 47, № 2, p. 249–260.
- Vaughan T.A. 1970a. The skeletal system. / Biology of bats. Acad. Press, NY, London, v. 1, p. 97–138.
- Vaughan T.A. 1970b. The muscular system. / Biology of bats. Acad. Press, NY, London, v. 1. p.139–194.
- Vaughan T.A., Bateman G.C. 1970. Functional morphology of the forelimb of mormoopid bats. // J. Mammal., v. 51, № 2, p. 217–235.
- Wischusen E.W., Richmond M.E. 1998. Foraging ecology of the Philippine flying lemur (*Cynocephalus volans*). // J. Mammal., v. 79, p. 1288-1295.
- Youlatos D. 1994. Maitrise de l'espace et acces aux ressources chez le singe hurleur roux (*Alouatta seniculus*) de la Guyane Francaise. Etude morpo-fonctionnelle. Ph.D. Dissertation. 317 p.

## ЛАТИНСКИЙ АЛФАВИТНЫЙ УКАЗАТЕЛЬ АНАТОМИЧЕСКИХ ТЕРМИНОВ\*

Название	Текст и <u>таблицы</u>	Рисунки
<i>Acromion</i>	<b>18, 68, 74, 135, 244, 245, 250</b>	18, 19, 68, 69, 134, 136, 228
<i>Angulus caudalis scapulae</i>	<b>18, 68, 133, 244, 254, 259, 260</b>	18, 19, 68, 69, 77, 135, 136, 243, 245
<i>Angulus cranialis scapulae</i>	<b>17, 134</b>	135
<i>Antebrachium</i>	<b>22, 71, 264, 270</b>	20, 70, 138, 142, 265
<i>Aponeurosis extensorum superficialis</i>	<b>50</b>	49
<i>Aponeurosis flexorius communis</i>	<b>56, 267</b>	60, 61
<i>Aponeurosis palmaris profundus</i>	<b>120</b>	125
<i>Archeopatagium</i>	<b>246, 248, 260, 262, 279, 280</b>	247, 249
<i>Articulatio acromioclavicularis</i>	<b>24, 74, 75, 145, 227, 233, 254, 257</b>	25, 76, 144, 145, 234, 243, 245
<i>Articulatio antebrachiocarpea</i>	<b>26, 72, 79, 264, 266</b>	
<i>Articulatio cubiti</i>	<b>26, 78, 146, 248</b>	78, 147
<i>Articulatio humeri</i>	<b>25, 77, 145, 233, 245, 248, 250, 251, 263, 269, 270</b>	25, 77, 234
<i>Articulatio mediocarpea</i>	<b>26, 147, 248, 266, 267</b>	148
<i>Articulatio radiocarpea</i>	<b>146, 248</b>	148
<i>Articulatio sternoclavicularis</i>	<b>24, 74, 143, 227, 233, 240, 241, 244, 250, 254, 256, 261-263</b>	25, 75, 143, 144, 234, 243, 245
<i>Articulationes carpometacarpeae</i>	<b>27, 79, 80, 149, 150, 248, 266, 267</b>	148
<i>Articulationes intercarpeae</i>	<b>26</b>	
<i>Articulationes intermetacarpeae</i>	<b>27, 149, 150</b>	
<i>Articulationes interphalangeae manus</i>	<b>28, 80, 151, 153, 248, 266</b>	27, 79, 151
<i>Articulationes metacarpophalangeae</i>	<b>27, 80, 150, 248, 266</b>	27, 79, 151
<i>Atlas</i>		75
<i>Axis</i>		75
<i>Capitatum</i>	<b>22, 72, 140</b>	22, 72, 141
<i>Capitulum humeri</i>	<b>21</b>	21
<i>Capsula articularis</i>	<b>25, 145, 146</b>	25, 145
<i>Caput humeri</i>	<b>146</b>	20, 21, 70, 71, 77, 138, 139, 265
<i>Caput radii</i>	78	20, 70, 138
<i>Carina sterni</i>		131-133

\* Ссылки указателей анатомических структур включают только основные их упоминания в тексте и изображения на рисунках. Ссылки приводятся как в латинском, так и в русском указателях независимо от того, на каком языке структуры обозначены в тексте и на рисунках.

Название	Текст и <u>таблицы</u>	Рисунки
<i>Carpale distale 1</i>	<u>23</u>	
<i>Carpale distale 2</i>	<u>23</u>	
<i>Carpale distale 3</i>	<u>23</u>	
<i>Carpale distale 4+5</i>	<u>23</u>	
<i>Carpus</i>	<b>22, 72, 140</b>	22, 72, 141
<i>Cavitas glenoidalis</i>	<b>18, 70, 135, 146,</b> 268, 271, 276	19, 69, 134, 136
<i>Centrale</i>	<b>22, 23</b>	22
<i>Chiropatagium</i>	<b>130,</b> 150	67
<i>Clavicula</i>	<b>18, 70, 136,</b> 233, 235, 244, 245, 250, 254, 256, 257	19, 69, 75, 77, 137, 144, 228, 234, 235, 241, 243, 245, 249, 251, 256
<i>Condylus lateralis humeri</i>	<b>21, 71, 78, 140</b>	21, 71, 139, 203
<i>Condylus medialis humeri</i>	<b>21, 71, 78, 140</b>	21, 71, 139, 203
<i>Corpus sterni</i>		75, 131, 133
<i>Costae</i>		75, 131-133
<i>Costae sternaes</i>	74, 132	131
<i>Crista lateralis occipitalis</i>		75, 180
<i>Crista pectoralis</i>	<b>20, 71, 137,</b> 263	20, 21, 70, 71, 138, 139, 265
<i>Crista supracondylaris lateralis humeri</i>	<b>20, 71</b>	20, 21, 70, 71, 138
<i>Crista supracondylaris medialis humeri</i>	<b>20, 71</b>	20, 21, 70
<i>Crista tuberculi majoris humeri</i>		20, 138, 139
<i>Crista tuberculi minoris humeri</i>	<b>15</b>	20, 70, 138, 139
<i>Cubiforme</i>	<u>23</u>	
<i>Cuneiforme</i>	<b>22, 23, 72, 140,</b> 79	22, 72, 73, 141
<i>Epicondylus lateralis humeri</i>	<b>20, 71,</b> 78	20, 70, 71, 138, 139
<i>Epicondylus medialis humeri</i>	<b>20, 71, 137, 138</b>	20, 21, 70, 71, 138, 139
<i>Extremitas acromialis claviculae</i>	<b>18, 70,</b> 74	19, 69, 137
<i>Extremitas sternalis claviculae</i>	<b>18, 70,</b> 74, <b>136</b>	19, 69, 137
<i>Facies anterior scapulae</i>	<b>135</b>	136
<i>Facies articularis acromialis claviculae</i>	<b>18, 70, 145</b>	137
<i>Facies articularis carpaе</i>	<b>140</b>	138
<i>Facies articularis sternalis claviculae</i>	<b>18, 70</b>	
<i>Facies intermedialis scapulae</i>	<b>135</b>	136

<b>Название</b>	<b>Текст и таблицы</b>	<b>Рисунки</b>
<i>Facies posterior scapulae</i>	<b>135</b>	136
<i>Fossa infraspinata scapulae</i>	<b>18, 68, 134</b>	18, 68, 134, 136
<i>Fossa olecrani humeri</i>	<b>21, 71, 79</b>	21, 71, 139
<i>Fossa radialis humeri</i>	<b>21, 71, 79</b>	21, 71, 139
<i>Fossa subscapularis scapulae</i>	<b>18</b>	18, 68, 134-136
<i>Fossa supraspinata scapulae</i>	<b>18, 68, 135, 261</b>	18, 68, 134, 136
<i>Fovea articularis radii</i>	<b>78, 140</b>	
<i>Hamatum</i>	<u>23</u>	
<i>Humerus</i>	<b>20, 71, 136, 269, 276</b>	20, 21, 70, 71, 138, 139, 241, 256, 265
<i>Hypothenar</i>		51
<i>Incisura clavicularis sterni</i>	<b>132</b>	133
<i>Ligamenta glenohumeralia</i>	<b>77</b>	
<i>Ligamenta intercarpea interossea</i>	<b>26, 149</b>	
<i>Ligamenta interspinalia</i>	<b>28</b>	165
<i>Ligamenta metacarpea dorsalia</i>	<b>150</b>	148
<i>Ligamenta metacarpea transversa profunda</i>	<b>27, 80</b>	63, 121
<i>Ligamentum acromioclaviculare</i>	<b>24, 75, 145</b>	25, 76, 93, 94, 145
<i>Ligamentum carpi dorsale</i>	<b>48</b>	
<i>Ligamentum clavoscapulare</i>	<b>75</b>	76, 93, 94
<i>Ligamentum coracoclaviculare</i>	<b>24, 75, 145</b>	25, 76, 95, 145
<i>Ligamentum coracohumerale</i>		188
<i>Ligamentum glenohumerale laterale</i>	<b>78</b>	77
<i>Ligamentum glenohumerale mediale</i>	<b>78</b>	77
<i>Ligamentum laterale</i>	<b>78</b>	78, 147, 203
<i>Ligamentum laterale radiale</i>	<b>146</b>	147
<i>Ligamentum laterale ulnare</i>	<b>146</b>	147
<i>Ligamentum mediale radiale</i>	<b>146</b>	147
<i>Ligamentum mediale ulnare</i>	<b>146</b>	147
<i>Ligamentum palmaris profundum</i>	<b>55, 120</b>	62, 63, 125
<i>Ligamentum pisometacarpeum</i>		60, 62, 63, 211
<i>Ligamentum sternoclaviculare</i>	<b>24</b>	25
<i>Ligamentum sternoclaviculare externum</i>	<b>74</b>	75
<i>Ligamentum sternoclaviculare internum</i>	<b>74</b>	75



Название	Текст и <u>таблицы</u>	Рисунки
<i>Ligamentum sternoclaviculare laterale</i>	<b>143</b>	143
<i>Ligamentum sternoclaviculare mediale</i>	<b>143</b>	143
<i>Ligamentum transversum scapulae</i>	<b>154</b>	164, 165, 168
<i>Ligamentum transversum scapulae superius</i>	<b>68</b>	76
<i>Magnum</i>	<u>23</u>	
<i>Manubrium sterni</i>	74, 132	131-133
<i>Manus</i>	<b>72</b> , 267	24, 73, 142
<i>Margo caudalis scapulae</i>	<b>17, 68, 133</b> , 252, 260, 261	18, 19, 68, 69, 134-136
<i>Margo cranialis scapulae</i>	<b>17, 68</b>	18, 68, 134-136
<i>Margo dorsalis scapulae</i>	<b>17, 68, 132</b> , 252, 259, 260	18, 68, 134-136
<i>Membrana interossa antebrachii</i>	<b>22</b>	20
<i>Metacarpus</i>	<b>72</b>	
<i>Metacromion</i>	<b>18, 68</b>	18, 19, 68, 69
<i>Multangulum majus</i>	<u>23</u>	
<i>Multangulum minus</i>	<u>23</u>	
<i>Musculi interossei</i>	<b>127, 212, 213, 216</b> , 268	111, 125, 126, 206-208, 210, 211
<i>Musculi interossei dorsales</i>	<b>65</b> , 217	50, 63, 64
<i>Musculi interossei palmares</i>	<b>64</b>	63, 64, 199
<i>Musculi lumbricales</i>	<b>59, 120</b> , 209, <b>214</b>	58-61, 121-123, 208
<i>Musculi plagiopatagiales</i>	154, <b>218</b>	
<i>Musculus abductor digiti quinti</i>	<b>63, 127</b> , 141, <u>213</u> , <b>215</b>	50, 58, 59, 121, 206-208, 210
<i>Musculus abductor digiti secundi</i>	<b>61</b> , 267	60, 62-64
<i>Musculus abductor pollicis brevis</i>	<b>58, 119, 210, 212</b>	58, 59, 121, 198, 206-208, 210, 211
<i>Musculus abductor pollicis longus</i>	<b>51, 110, 202</b>	49, 50, 105, 106, 111, 122, 123, 126, 193, 197, 198, 206, 210, 211
<i>Musculus acromiodeltoideus</i>	<b>38, 89, 176</b> , 234, 253	29, 30, 82, 83, 85, 155, 156, 240
<i>Musculus acromiotrapezius</i>	<b>28, 81, 154</b> , 250, 257	29, 30, 82, 155, 160, 161, 164, 165, 240, 249, 258
<i>Musculus adductor digiti quarti</i>	<b>61</b> , 267	60, 62
<i>Musculus adductor digiti quinti</i>	<b>61, 126</b>	60, 62, 124, 125
<i>Musculus adductor digiti secundi</i>	<b>61, 126, 212, 214</b>	60, 62, 63, 124, 125, 208

<b>Название</b>	<b>Текст и таблицы</b>	<b>Рисунки</b>
<i>Musculus adductor pollicis</i>	<b>59, 120, 212, 214</b>	60, 62, 111, 122-125, 197-199, 206-208, 210
<i>Musculus anconeus</i>	<b>46, 102</b>	40, 43, 44, 51, 52, 96-98, 114
<i>Musculus biceps brachii</i>	<b>46, 102, 189, 248</b>	35, 36, 41, 42, 45, 47, 88-90, 95, 118, 158, 162, 163, 167, 168, 174, 176, 177, 180, 190
<i>Musculus biceps brachii caput coracoideum</i>	<b>46, 103, 189, 251</b>	39, 40, 43, 96-98, 179, 181, 183, 190
<i>Musculus biceps brachii caput longum</i>	<b>46, 101, 187</b>	34, 40-42, 45, 91, 92, 102, 162-164, 173
<i>Musculus bicipito-plagiopatagialis</i>	<b>217</b>	
<i>Musculus brachialis</i>	<b>47, 103, 191, 229, 232</b>	41-45, 47, 49, 54, 88-90, 96-99, 106, 113, 114, 118, 158, 162, 163, 167, 174, 182, 190, 192, 200
<i>Musculus brachioradialis</i>	<b>48, 103, 191, 229, 232</b>	49, 51, 104, 105, 114, 158, 200
<i>Musculus clavodeltoideus</i>	<b>38, 89, 175, 177</b>	30, 35, 87-89, 156-158, 160-164, 167, 174, 178, 240
<i>Musculus clavotrapezius</i>	28, <b>154, 250, 262, 263</b>	157, 160, 162, 163, 165, 169
<i>Musculus cleidomastoideus</i>	<b>81</b>	
<i>Musculus coracobrachialis brevis</i>	<b>42, 95</b>	39, 40, 43-45, 98
<i>Musculus coracobrachialis longus</i>	<b>44, 95, 187</b>	39, 40, 43, 44, 98, 99, 182, 183, 186, 190
<i>Musculus coracobrachialis profundus</i>	<b>95</b>	98-100
<i>Musculus coracocutaneus</i>	66, 80, <b>128, 154, 217</b>	89, 95, 96
<i>Musculus cutaneus trunci</i>	<b>38, 217, 270</b>	31, 37
<i>Musculus dorsi patagialis</i>	154, <b>217</b>	
<i>Musculus epitrochleoanconeus</i>	<b>46</b>	
<i>Musculus extensor carpi radialis brevis</i>	<b>48, 104, 195, 229</b>	49, 50, 104, 109, 192-194, 196-199
<i>Musculus extensor carpi radialis longus</i>	<b>48, 103, 194, 229</b>	49, 50, 104, 109, 192, 193, 197-199
<i>Musculus extensor carpi ulnaris</i>	<b>55, 112, 203</b>	49, 50, 104, 108, 109, 193, 197-199
<i>Musculus extensor digiti minimi</i>	<b>200</b>	
<i>Musculus extensor digiti quinti proprius</i>	<b>200</b>	
<i>Musculus extensor digitorum communis</i>	<b>50, 105, 196, 266</b>	49, 74, 104, 108, 128, 192, 194, 197-199
<i>Musculus extensor digitorum lateralis</i>	<b>50, 107, 199, 266</b>	49, 50, 104, 108, 109, 128
<i>Musculus extensor indicis</i>	<b>54, 110, 202, 266</b>	49, 50, 105, 108, 109, 193, 196-199

<b>Название</b>	<b>Текст и <u>таблицы</u></b>	<b>Рисунки</b>
<i>Musculus extensor pollicis longus</i>	<b>51, 107, 200, 266</b>	49, 50, 105, 108, 109, 192, 196-199
<i>Musculus flexor brevis manus</i>	<b>62, 267</b>	58
<i>Musculus flexor carpi radialis</i>	<b>55, 112, 204, 229, 248</b>	51, 52, 64, 114, 116, 118, 126, 200, 205, 207, 208, 210
<i>Musculus flexor carpi ulnaris</i>	<b>57, 119, 209, 248</b>	49, 50, 58, 113, 115, 121-124, 126, 200, 201, 206, 207, 210, 211
<i>Musculus flexor digiti quinti brevis</i>	<b>63, 127, <u>213</u>, 215</b>	58, 59, 121, 122, 210, 211
<i>Musculus flexor digiti quinti superficialis</i>	<b>62, 267</b>	58
<i>Musculus flexor digitorum accessorius</i>	80, <b>114, 267</b>	114, 115, 122
<i>Musculus flexor digitorum profundus</i>	<b>56, 116, 208, 229, 248, 266, 267</b>	52, 53, 58-60, 74, 114-117, 121-124, 128, 200, 201, 205-208, 210
<i>Musculus flexor digitorum profundus caput humerale profundum</i>	<b>57</b>	52-54
<i>Musculus flexor digitorum profundus caput humerale superficiale</i>	<b>57</b>	52, 53
<i>Musculus flexor digitorum profundus caput olecrani</i>	<b>57</b>	52-54
<i>Musculus flexor digitorum profundus caput radiale</i>	<b>57</b>	52-54
<i>Musculus flexor digitorum profundus caput ulnare</i>	<b>57</b>	54
<i>Musculus flexor digitorum superficialis</i>	<b>56, 112, 208, 266, 267</b>	52, 53, 59, 60, 74, 113, 121, 128
<i>Musculus flexor pollicis brevis</i>	<b>59, 119, 211, <u>212</u></b>	58-60, 121, 122, 206-208, 210, 211
<i>Musculus flexor pollicis brevis profundus</i>	<b>59, 120</b>	60, 62, 123-125
<i>Musculus humeropatagialis</i>	154, <b>218</b>	
<i>Musculus infraspinatus</i>	<b>41, 94, 185, 251, 262, 263</b>	31, 33, 34, 41, 91, 160-162, 164
<i>Musculus interosseus dorsalis digiti quarti</i>	<b>65</b>	
<i>Musculus interosseus dorsalis digiti secundi</i>	<b>65</b>	
<i>Musculus interosseus dorsalis lateralis digiti tertii</i>	<b>65</b>	
<i>Musculus interosseus dorsalis medialis digiti tertii</i>	<b>65</b>	

Название	Текст и <u>таблицы</u>	Рисунки
<i>Musculus interosseus palmaris digiti quarti</i>	<b>64</b>	
<i>Musculus interosseus palmaris digiti quinti</i>	<b>64</b>	
<i>Musculus interosseus palmaris digiti secundi</i>	<b>64</b>	
<i>Musculus latissimus dorsi</i>	<b>34, 84, 170</b> , 230, 259	31, 32, 39, 40, 42, 155, 157, 160, 164, 231
<i>Musculus latissimus dorsi profundus</i>	<b>84</b> , 230	85
<i>Musculus latissimus dorsi superficialis</i>	<b>84, 85</b> , 230	82
<i>Musculus levator scapulae dorsalis</i>	<b>30</b> , 257	31, 32
<i>Musculus levator scapulae ventralis</i>	<b>31, 81, 157</b> , 257	29, 30, 32, 82, 83, 167-171, 180, 184, 185
<i>Musculus occipitopollicalis</i>	154, <b>175, 217</b>	208
<i>Musculus omohyoideus</i>	<b>34, 166</b>	33, 34, 171
<i>Musculus opponens digiti quinti</i>	<b>63, 127, 213, 215</b>	60, 62, 122-125, 208, 210
<i>Musculus opponens pollicis</i>	<b>58</b> , 267	50, 58
<i>Musculus palmaris brevis</i>	<b>58</b> , 267	58
<i>Musculus palmaris longus</i>	<b>55, 206</b> , 248	51, 52, 58, 200, 205-208
<i>Musculus pectoralis</i>	<b>172</b> , 233, 234, 250-253, 257, 259-261, 263, 279	164, 167, 174, 234, 235, 240, 249, 251
<i>Musculus pectoralis abdominalis</i>	<b>38, 87, 175</b> , 229	35-37, 87, 88, 90, 174, 176, 178
<i>Musculus pectoralis pars anterior</i>	<b>172</b> , 175, 261	174, 176-178, 180
<i>Musculus pectoralis pars occipitopollicalis</i>	<b>175</b>	174
<i>Musculus pectoralis pars posterior</i>	<b>172</b> , 261	174, 176
<i>Musculus pectoralis profundus</i>	<b>36, 87</b> , 175, 261	37, 87
<i>Musculus pectoralis superficialis</i>	<b>35, 86</b> , 175, 261	30, 32, 35, 36, 87
<i>Musculus pronator quadratus</i>	<b>57</b> , 26	54, 62, 63
<i>Musculus pronator teres</i>	<b>55, 112, 204</b>	51, 52, 118, 200, 201, 203, 205
<i>Musculus rhomboideus</i>	<b>156</b> , 230, 232, 257, 259	85, 86, 157, 160, 162, 163, 165, 167, 169, 231, 240, 258
<i>Musculus rhomboideus capitis</i>	<b>29</b>	32, 33, 258
<i>Musculus rhomboideus cervicis</i>	<b>30</b>	33, 258
<i>Musculus rhomboideus dorsi</i>	<b>30, 81</b>	33, 258
<i>Musculus serratus ventralis</i>	<b>31, 82, 159</b> , 232, 233, 235, 236, 259	86, 88, 90, 231, 234-236, 240, 252, 253, 255
<i>Musculus serratus ventralis cervicis</i>	<b>31, 83</b> , 257	39, 40

<b>Название</b>	<b>Текст и <u>таблицы</u></b>	<b>Рисунки</b>
<i>Musculus serratus ventralis cervicis costalis</i>	<b>159</b>	171, 172, 173, 179, 182-186, 188
<i>Musculus serratus ventralis cervicis proprius</i>	<b>159</b>	162, 163, 167-171, 184, 185, 187
<i>Musculus serratus ventralis thoracis</i>	<b>33, 84, 159, 166, 250, 252, 253, 259, 260, 279</b>	35, 39, 162-165, 167-169, 174, 178, 179, 182, 249, 251, 255
<i>Musculus spinodeltoideus</i>	<b>38, 90</b>	29-31, 32, 82, 83, 85, 86, 157, 158, 240
<i>Musculus spinothoracicus</i>	<b>28, 81, 155</b>	29, 30, 82, 156, 158
<i>Musculus sternocleidomastoideus</i>	<b>28, 81, 154, 257</b>	35
<i>Musculus sternocleidomastoideus pars cleidomastoideus</i>	<b>28</b>	30, 32, 39
<i>Musculus sternocleidomastoideus pars sternomastoideus</i>	<b>28</b>	30, 32
<i>Musculus sternomastoideus</i>	<b>81</b>	177, 179, 180
<i>Musculus subclavius</i>	<b>34, 84, 167, 250, 262, 263</b>	37, 39, 88, 90, 95, 96, 173, 179-184, 186
<i>Musculus subscapularis</i>	<b>40, 92, 179, 264</b>	40, 43, 89, 90, 95-101, 181-188, 240
<i>Musculus supinator</i>	<b>48, 103, 191</b>	49, 53, 105, 106, 158, 193, 194, 196, 203
<i>Musculus supraspinatus</i>	<b>41, 93, 181, 232, 234, 250, 261, 262</b>	31-34, 86, 91, 160-165, 167-170, 249
<i>Musculus tensor fasciae antebrachialis</i>	<b>46, 101</b>	29-31, 35, 36, 86, 88-92, 96
<i>Musculus tensor propatagialis</i>	<b>80, 128</b>	108
<i>Musculus teres major</i>	<b>39, 91, 178, 232</b>	31-34, 39-42, 91-100, 102, 158, 160-164, 167, 168, 182, 231
<i>Musculus teres minor</i>	<b>38, 90, 178</b>	32-34, 41, 42, 86, 91, 160, 162, 168
<i>Musculus triceps brachii</i>	<b>46, 101, 187, 234, 248</b>	29-33, 43, 82, 83, 85, 86, 155, 157, 158, 160, 162, 165
<i>Musculus triceps brachii caput accessorium</i>	<b>46, 101, 189</b>	40, 43, 44, 49, 51, 52, 88-90, 93, 96-98, 102
<i>Musculus triceps brachii caput laterale</i>	<b>46, 101, 187</b>	34, 41, 42, 91, 92, 162, 164
<i>Musculus triceps brachii caput longum</i>	<b>46, 103, 189</b>	39, 40, 43, 96-98, 179, 181, 183, 190
<i>Musculus triceps brachii caput mediale</i>	<b>46, 101, 187</b>	40, 43-45, 49, 51, 88-90, 93, 96-98, 102, 163
<i>Neopatagium</i>	<b>246, 248, 250, 252, 260, 261, 279</b>	247, 249, 251
<i>Olecranon</i>	<b>22, 72, 140, 264</b>	20, 70, 138, 265

Название	Текст и таблицы	Рисунки
<i>Os sesamoideum musculi tricipitis brachii</i>	<b>188</b>	138, 167
<i>Ossa digitorum manus</i>	<b>74</b> , 270, 271	24, 73, 74
<i>Ossa metacarpalia</i>	<b>80, 142, 150</b>	24, 73, 79, 142, 149
<i>Ossa sesamoidea phalangis</i>	<b>27, 80, 150</b> , 80	22, 24, 62-64, 73, 79
<i>Phalanges digitorum</i>	<b>23</b> , 72, <b>74, 142, 143</b> , 270	24, 73, 74, 79, 142
<i>Pisiforme</i>	<b>22, 23, 72, 140</b>	22, 24, 72, 73, 141
<i>Plagiopatagium</i>	<b>67, 130</b> , 248	67
<i>Prepollex</i>	<b>23, 73, 140</b>	22, 24, 72, 73, 141
<i>Processus alaris costae sternalis I</i>	<b>132</b> , 262	133, 173
<i>Processus coracoideus</i>	<b>18, 68, 135</b> , 251	18, 19, 68, 69, 134-136
<i>Processus cranialis sternii</i>	<b>74</b>	75
<i>Processus jugularis</i>		180
<i>Processus mastoideus</i>		180
<i>Processus xiphoideus</i>		132, 133
<i>Propatagium</i>	<b>67, 130</b> , 233, 236, 248, 259, 262, 280	67, 235
<i>Pyramidale</i>	<u>23</u>	
<i>Radiale + intermedium</i>	<u>23</u>	
<i>Radiale + intermedium + centrale</i>	<u>23</u>	
<i>Radius</i>	<b>22, 71, 140</b> , 264	20, 70, 138, 142, 265
<i>Retinaculum extensorum</i>	<b>48, 195</b>	49, 50, 108, 198
<i>Retinaculum flexorum</i>		207
<i>Retinaculum flexorum medium</i>	<b>62, 112</b>	59, 122
<i>Retinaculum flexorum profundum</i>	<b>56, 112</b>	60, 123
<i>Retinaculum flexorum superficiale</i>	<b>55, 119</b>	58
<i>Scaphocentralolunatum</i>	<b>72, 23, 140</b> , 79	72, 73, 141
<i>Scaphoideum</i>	<u>23</u>	
<i>Scapholunatum</i>	<b>22, 23</b>	22
<i>Scapula</i>	<b>17, 67, 133</b> , 244, 245, 250, 253, 254, 256, 257, 259-261, 268, 269, 271, 276	18, 19, 68, 69, 77, 134-136, 228, 243, 256
<i>Spina entepicondylis humeri</i>	<b>138</b>	139
<i>Spina scapulae</i>	<b>18, 68, 135</b>	18, 19, 68, 69, 134, 136
<i>Sternum</i>		228
<i>Thenar</i>	<b>55</b>	51, 58
<i>Tori metacarpea</i>		51

<b>Название</b>	<b>Текст и таблицы</b>	<b>Рисунки</b>
<i>Trapezium</i>	<b>22, 72, 79, 140</b>	22, 72, 73, 141
<i>Trapezoideum</i>	<b>22, 72, 140</b>	22, 72, 141
<i>Triquetrum</i>	<u>23</u>	
<i>Trochlea humeri</i>	<b>21</b>	21
<i>Tuberculum majus humeri</i>	<b>20, 71, 137, 146, 251, 263</b>	20, 21, 70, 71, 138, 139, 265
<i>Tuberculum minus humeri</i>	<b>20, 71, 136, 146, 263</b>	20, 21, 70, 71, 138, 139
<i>Tuberculum supraglenoidale scapulae</i>	<b>18, 70, 135, 146</b>	69, 134, 136
<i>Ulna</i>	<b>22, 72, 140, 264</b>	20, 70, 138, 142, 265
<i>Ulnare</i>	<u>23</u>	
<i>Unciforme</i>	<u>23</u>	
<i>Uncinatum</i>	<b>22, 72, 140</b>	22, 72, 73, 141
<i>Uropatagium</i>	<b>67, 130, 236, 237, 280</b>	67
<i>Vaginae fibrosae digitorum</i>	<b>57, 119</b>	73, 121
<i>Vertebrae cervicales</i>	257	75, 133
<i>Vertebrae lumbales</i>		131
<i>Vertebrae thoracales</i>		75, 132

## РУССКИЙ АЛФАВИТНЫЙ УКАЗАТЕЛЬ АНАТОМИЧЕСКИХ ТЕРМИНОВ

Название	Текст и <u>таблицы</u>	Рисунки
Акромиальная суставная поверхность ключицы	<b>18, 70, 145</b>	137
Акромиально-ключичная связка	<b>24, 75, 145</b>	25, 76, 93, 94, 145
Акромиально-ключичное сочленение	<b>24, 74, 75, 145,</b> 227, 233, 254, 257	25, 76, 144, 145, 234, 243, 245
Акромиальный конец ключицы	<b>18, 70, 74</b>	19, 69, 137
Акромиальный отросток лопатки	<b>18, 68, 74, 135,</b> 244, 245, 250	18, 19, 68, 69, 134, 136, 228
Акромио-дельтовидная мышца	<b>38, 89, 176,</b> 234, 253	29, 30, 82, 83, 85, 155, 156, 240
Акромио-трапецевидная мышца	<b>28, 81, 154,</b> 250, 257	29, 30, 82, 155, 160, 161, 164, 165, 240, 249, 258
Археопатагум	<b>246,</b> 248, 260, 262, 279, 280	247, 249
Атлант		75
Блок плечевой кости	<b>21</b>	21
Боковой (затылочный) гребень		75, 180
Большая круглая мышца	<b>39, 91, 178,</b> 232	31-34, 39-42, 91-100, 102, 158, 160-164, 167, 168, 182, 231
Большой бугор плечевой кости	<b>20, 71, 137,</b> 146, 251, 263	20, 21, 70, 71, 138, 139, 265
Вентральная зубчатая мышца	<b>31, 82, 159,</b> 232, 233, 235, 236, 259	86, 88, 90, 231, 234-236, 240, 252, 253, 255
Вентральный подниматель лопатки	<b>31, 81, 157,</b> 257	29, 30, 32, 82, 83, 167-171, 180, 184, 185
Верхняя поперечная связка лопатки	<b>68</b>	76
Внутренняя грудино-ключичная связка	<b>74</b>	75
Гленоидная впадина	<b>18, 70, 135, 146,</b> 268, 271, 276	19, 69, 134, 136
Глубокая грудная мышца	<b>36, 87,</b> 175, 261	37, 87
Глубокая коракоидно-плечевая мышца	<b>95</b>	98-100
Глубокая ладонная связка	<b>55, 120</b>	62, 63, 125
Глубокая плечевая головка глубокого сгибателя пальцев	<b>57</b>	52-54
Глубокая широчайшая мышца спины	<b>84,</b> 230	85
Глубокие поперечные пястные связки	<b>27, 80</b>	63, 121
Глубокий короткий сгибатель I пальца	<b>59, 120</b>	60, 62, 123-125



<b>Название</b>	<b>Текст и <u>таблицы</u></b>	<b>Рисунки</b>
Глубокий ладонный апоневроз	<b>120</b>	125
Глубокий сгибатель пальцев	<b>56, 116, 208, 229, 248, 266, 267</b>	52, 53, 58-60, 74, 114-117, 121-124, 128, 200, 201, 205-208, 210
Глубокий удерживатель сгибателей	<b>56, 112</b>	60, 123
Головка локтевого отростка глубокого сгибателя пальцев	<b>57</b>	52-54
Головка лучевой кости	78	20, 70, 138
Головка мыщелка плечевой кости	<b>21</b>	21
Головка плечевой кости	<b>146</b>	20, 21, 70, 71, 77, 138, 139, 265
Головчатая кость	<b>22, 72, 140</b>	22, 72, 141
Гороховидная кость	<b>22, 23, 72, 140</b>	22, 24, 72, 73, 141
Гороховидно-пястная связка		60, 62, 63, 211
Гребень большого бугра плечевой кости		20, 138, 139
Гребень малого бугра плечевой кости	<b>15</b>	20, 70, 138, 139
Грудина		228
Грудинная суставная поверхность ключицы	<b>18, 70</b>	
Грудинные сегменты ребер	74, 132	131
Грудинный конец ключицы	<b>18, 70, 74, 136</b>	19, 69, 137
Грудино-ключичная связка	<b>24</b>	25
Грудино-ключичное сочленение	<b>24, 74, 143, 227, 233, 240, 241, 244, 250, 254, 256, 261-263</b>	25, 75, 143, 144, 234, 243, 245
Грудино-ключично-сосцевидная мышца	<b>28, 81, 154, 257</b>	35
Грудино-сосцевидная мышца	<b>81</b>	177, 179, 180
Грудино-сосцевидная порция грудино-ключично-сосцевидной мышцы	<b>28</b>	30, 32
Грудная мышца живота	<b>38, 87, 175, 229</b>	35-37, 87, 88, 90, 174, 176, 178
Грудная порция вентральной зубчатой мышцы	<b>33, 84, 159, 166, 250, 252, 253, 259, 260, 279</b>	35, 39, 162-165, 167-169, 174, 178, 179, 182, 249, 251, 255
Грудные позвонки		75, 132
Двуглавая мышца плеча	<b>46, 102, 189, 248</b>	35, 36, 41, 42, 45, 47, 88-90, 95, 118, 158, 162, 163, 167, 168, 174, 176, 177, 180, 190

<b>Название</b>	<b>Текст и <u>таблицы</u></b>	<b>Рисунки</b>
Длинная головка двуглавой мышцы плеча	<b>46, 101, 187</b>	34, 40-42, 45, 91, 92, 102, 162-164, 173
Длинная головка трехглавой мышцы плеча	<b>46, 103, 189</b>	39, 40, 43, 96-98, 179, 181, 183, 190
Длинная коракоидно-плечевая мышца	<b>44, 95, 187</b>	39, 40, 43, 44, 98, 99, 182, 183, 186, 190
Длинная ладонная мышца	<b>55, 206, 248</b>	51, 52, 58, 200, 205-208
Длинная отводящая мышца I пальца	<b>51, 110, 202</b>	49, 50, 105, 106, 111, 122, 123, 126, 193, 197, 198, 206, 210, 211
Длинный лучевой разгибатель запястья	<b>48, 103, 194, 229</b>	49, 50, 104, 109, 192, 193, 197-199
Длинный разгибатель I пальца	<b>51, 107, 200, 266</b>	49, 50, 105, 108, 109, 192, 196-199
Добавочная головка трехглавой мышцы плеча	<b>46, 101, 189</b>	40, 43, 44, 49, 51, 52, 88-90, 93, 96-98, 102
Добавочный сгибатель пальцев	<b>80, 114, 267</b>	114, 115, 122
Дорсальные межпостные связки	<b>150</b>	148
Дорсальный край лопатки	<b>17, 68, 132, 252, 259, 260</b>	18, 68, 134-136
Дорсальный подниматель лопатки	<b>30, 257</b>	31, 32
Дорсокаудальный угол лопатки	<b>18, 68, 133, 244, 254, 259, 260</b>	18, 19, 68, 69, 77, 135, 136, 243, 245
Дорсокраниальный угол лопатки	<b>17, 134</b>	135
Желобовидная сесамовидная кость	<b>188</b>	138, 167
Задняя порция грудной мышцы	<b>172, 261</b>	174, 176
Задняя фасетка лопатки	<b>135</b>	136
Заостренная мышца	<b>41, 94, 185, 251, 262, 263</b>	31, 33, 34, 41, 91, 160-162, 164
Заостренная ямка лопатки	<b>18, 68, 134</b>	18, 68, 134, 136
Запястная суставная поверхность	<b>140</b>	138
Запястно-пястный сустав	<b>27, 79, 80, 149, 150, 248, 266, 267</b>	148
Запястье	<b>22, 72, 140</b>	22, 72, 141
Затылочно-большепальцевая мышца	<b>154, 175, 217</b>	208
Каудальный край лопатки	<b>17, 68, 133, 252, 260, 261</b>	18, 19, 68, 69, 134-136
Квадратный пронатор	<b>57, 26</b>	54, 62, 63
Киль грудины		131-133
Кисть	<b>72, 267</b>	24, 73, 142
Клиновидная кость	<b>22, 23, 72, 140, 79</b>	22, 72, 73, 141

<b>Название</b>	<b>Текст и <u>таблицы</u></b>	<b>Рисунки</b>
Ключица	<b>18, 70, 136</b> , 233, 235, 244, 245, 250, 254, 256, 257	19, 69, 75, 77, 137, 144, 228, 234, 235, 241, 243, 245, 249, 251, 256
Ключичная суставная ямка рукоятки грудины	<b>132</b>	133
Ключично-дельтовидная мышца	<b>38, 89, 175, 177</b>	30, 35, 87-89, 156-158, 160-164, 167, 174, 178, 240
Ключично-лопаточная связка	<b>75</b>	76, 93, 94
Ключично-сосцевидная мышца	<b>81</b>	
Ключично-сосцевидная порция грудино-ключично-сосцевидной мышцы	<b>28</b>	30, 32, 39
Ключично-трапециевидная мышца	28, <b>154</b> , 250, 262, 263	157, 160, 162, 163, 165, 169
Кожная мышца спины	154, <b>217</b>	
Кожная порция грудной мышцы	<b>175</b>	174
Кораконидная головка двуглавой мышцы плеча	<b>46, 103, 189</b> , 251	39, 40, 43, 96-98, 179, 181, 183, 190
Кораконидно-ключичная связка	<b>24, 75, 145</b>	25, 76, 95, 145
Кораконидно-кожная мышца	66, 80, <b>128</b> , 154, <b>217</b>	89, 95, 96
Кораконидно-плечевая связка		188
Кораконидный отросток	<b>18, 68, 135</b> , 251	18, 19, 68, 69, 134-136
Короткая кораконидно-плечевая мышца	<b>42, 95</b>	39, 40, 43-45, 98
Короткая ладонная мышца	<b>58</b> , 267	58
Короткая отводящая мышца I пальца	<b>58, 119, 210, 212</b>	58, 59, 121, 198, 206-208, 210, 211
Короткий лучевой разгибатель запястья	<b>48, 104, 195</b> , 229	49, 50, 104, 109, 192-194, 196-199
Короткий сгибатель I пальца	<b>59, 119, 211, 212</b>	58-60, 121, 122, 206-208, 210, 211
Короткий сгибатель V пальца	<b>63, 127, 213, 215</b>	58, 59, 121, 122, 210, 211
Короткий сгибатель кисти	<b>62</b> , 267	58
Краниальный край лопатки	<b>17, 68</b>	18, 68, 134-136
Краниальный отросток рукоятки грудины	<b>74</b>	75
Круглый пронатор	<b>55, 112, 204</b>	51, 52, 118, 200, 201, 203, 205
Крыловидный отросток грудинного сегмента первого ребра	<b>132</b> , 262	133, 173
Крючковидная кость	<b>22, 72, 140</b>	22, 72, 73, 141

<b>Название</b>	<b>Текст и <u>таблицы</u></b>	<b>Рисунки</b>
Ладонная межкостная мышца II пальца	<b>64</b>	
Ладонная межкостная мышца IV пальца	<b>64</b>	
Ладонная межкостная мышца V пальца	<b>64</b>	
Ладонные межкостные мышцы	<b>64</b>	63, 64, 199
Ладьевидно-полулунная кость	<b>22, 23</b>	22
Ладьевидно-центрально-полулунная кость	<b>72, 23, 140, 79</b>	72, 73, 141
Латеральная головка трехглавой мышцы плеча	<b>46, 101, 187</b>	34, 41, 42, 91, 92, 162, 164
Латеральная грудино-ключичная связка	<b>143</b>	143
Латеральная локтевая связка локтевого сустава	<b>146</b>	147
Латеральная лучевая связка локтевого сустава	<b>146</b>	147
Латеральная связка локтевого сустава	<b>78</b>	78, 147, 203
Латеральная сесамовидная кость локтевого сустава		147, 203
Латеральная суставно-плечевая связка	<b>78</b>	77
Латеральная тыльная межкостная мышца III пальца	<b>65</b>	
Латеральный мышцелок плечевой кости	<b>21, 71, 78, 140</b>	21, 71, 139, 203
Латеральный надмышцелковый гребень плечевой кости	<b>20, 71</b>	20, 21, 70, 71, 138
Латеральный надмышцелок плечевой кости	<b>20, 71, 78</b>	20, 70, 71, 138, 139
Латеральный разгибатель пальцев	<b>50, 107, 199, 266</b>	49, 50, 104, 108, 109, 128
Локтевая головка глубокого сгибателя пальцев	<b>57</b>	54
Локтевая кость	<b>22, 72, 140, 264</b>	20, 70, 138, 142, 265
Локтевая мышца	<b>46, 102</b>	40, 43, 44, 51, 52, 96-98, 114
Локтевой отросток	<b>22, 72, 140, 264</b>	20, 70, 138, 265
Локтевой разгибатель запястья	<b>55, 112, 203</b>	49, 50, 104, 108, 109, 193, 197-199

<b>Название</b>	<b>Текст и <u>таблицы</u></b>	<b>Рисунки</b>
Локтевой сгибатель запястья	<b>57, 119, 209</b> , 248	49, 50, 58, 113, 115, 121-124, 126, 200, 201, 206, 207, 210, 211
Локтевой сустав	<b>26, 78, 146</b> , 248	78, 147
Лопатка	<b>17, 67, 133</b> , 244, 245, 250, 253, 254, 256, 257, 259-261, 268, 269, 271, 276	18, 19, 68, 69, 77, 134-136, 228, 243, 256
Лопаточно-подъязычная мышца	<b>34, 166</b>	33, 34, 171
Лучевая головка глубокого сгибателя пальцев	<b>57</b>	52-54
Лучевая кость	<b>22, 71, 140</b> , 264	20, 70, 138, 142, 265
Лучевая ямка плечевой кости	<b>21, 71</b> , 79	21, 71, 139
Лучевой сгибатель запястья	<b>55, 112, 204</b> , 229, 248	51, 52, 64, 114, 116, 118, 126, 200, 205, 207, 208, 210
Лучезапястный сустав	<b>146</b> , 248	148
Малая круглая мышца	<b>38, 90, 178</b>	32-34, 41, 42, 86, 91, 160, 162, 168
Малый бугор плечевой кости	<b>20, 71, 136</b> , 146, 263	20, 21, 70, 71, 138, 139
Медиальная головка трехглавой мышцы плеча	<b>46, 101, 187</b>	40, 43-45, 49, 51, 88-90, 93, 96-98, 102, 163
Медиальная грудино-ключичная связка	<b>143</b>	143
Медиальная локтевая связка локтевого сустава	<b>146</b>	147
Медиальная лучевая связка локтевого сустава	<b>146</b>	147
Медиальная суставно-плечевая связка	<b>78</b>	77
Медиальная тыльная межкостная мышца III пальца	<b>65</b>	
Медиальный мыщелок плечевой кости	<b>21, 71, 78, 140</b>	21, 71, 139, 203
Медиальный надмыщелковый гребень плечевой кости	<b>20, 71</b>	20, 21, 70
Медиальный надмыщелок плечевой кости	<b>20, 71, 137, 138</b>	20, 21, 70, 71, 138, 139
Медиальный удерживатель сгибателей	<b>62, 112</b>	59, 122
Межзапястные суставы	<b>26</b>	
Межкостная перепонка предплечья	<b>22</b>	20
Межкостные межзапястные связки	<b>26, 149</b>	

<b>Название</b>	<b>Текст и <u>таблицы</u></b>	<b>Рисунки</b>
Межкостные мышцы	<b>127, 212, 213, 216,</b> 268	111, 125, 126, 206-208, 210, 211
Межкостистые связки	<b>28</b>	165
Межпальцевые подушечки		51
Межпястные суставы	<b>27, 149, 150</b>	
Межфаланговые суставы кисти	<b>28, 80, 151, 153,</b> 248, 266	27, 79, 151
Метакромиальный отросток лопатки	<b>18, 68</b>	18, 19, 68, 69
Мечевидный отросток грудины		132, 133
Многоугольная кость	<b>22, 72, 79, 140</b>	22, 72, 73, 141
Надблоково-локтевая мышца	<b>46</b>	
Надсуставной бугорок лопатки	<b>18, 70, 135,</b> 146	69, 134, 136
Напрягатель фасции предплечья	<b>46, 101</b>	29-31, 35, 36, 86, 88-92, 96
Наружная грудино-ключичная связка	<b>74</b>	75
Натяжитель пропатагиума	80, <b>128</b>	108
Неопатагиум	<b>246,</b> 248, 250, 252, 260, 261, 279	247, 249, 251
Общий разгибатель пальцев	<b>50, 105, 196,</b> 266	49, 74, 104, 108, 128, 192, 194, 197-199
Остистая связка лопатки	<b>154</b>	164, 165, 168
Остисто-дельтовидная мышца	<b>38, 90</b>	29-31, 32, 82, 83, 85, 86, 157, 158, 240
Остисто-трапецевидная мышца	<b>28, 81, 155</b>	29, 30, 82, 156, 158
Ось лопатки	<b>18, 68, 135</b>	18, 19, 68, 69, 134, 136
Отводящая мышца II пальца	<b>61,</b> 267	60, 62-64
Отводящая мышца V пальца	<b>63, 127,</b> 141, <u>213</u> , <b>215</b>	50, 58, 59, 121, 206-208, 210
Пальцы	<b>74,</b> 270, 271	24, 73, 74
Пекторальный гребень	<b>20, 71, 137,</b> 263	20, 21, 70, 71, 138, 139, 265
Передняя порция грудной мышцы	<b>172,</b> 175, 261	174, 176-178, 180
Передняя фасетка лопатки	<b>135</b>	136
Плагипатагиум	<b>67, 130,</b> 248	67
Плечевая кость	<b>20, 71, 136,</b> 269, 276	20, 21, 70, 71, 138, 139, 241, 256, 265
Плечевая мышца	<b>47, 103, 191,</b> 229, 232	41-45, 47, 49, 54, 88-90, 96-99, 106, 113, 114, 118, 158, 162, 163, 167, 174, 182, 190, 192, 200
Плечевая мышца перепонки	154, <b>218</b>	

<b>Название</b>	<b>Текст и <u>таблицы</u></b>	<b>Рисунки</b>
Плечевой сустав	<b>25, 77, 145,</b> 233, 245, 248, 250, 251, 263, 269, 270	25, 77, 234
Плечелучевая мышца	<b>48, 103, 191,</b> 229, 232	49, 51, 104, 105, 114, 158, 200
Поверхностная грудная мышца	<b>35, 86,</b> 175, 261	30, 32, 35, 36, 87
Поверхностная плечевая головка глубокого сгибателя пальцев	<b>57</b>	52, 53
Поверхностная широчайшая мышца спины	<b>84, 85,</b> 230	82
Поверхностный сгибатель V пальца	<b>62,</b> 267	58
Поверхностный сгибатель пальцев	<b>56, 112,</b> 208, 266, 267	52, 53, 59, 60, 74, 113, 121, 128
Поверхностный тыльный апоневроз	<b>50</b>	49
Поверхностный удерживатель сгибателей	<b>55, 119</b>	58
Подключичная мышца	<b>34, 84, 167,</b> 250, 262, 263	37, 39, 88, 90, 95, 96, 173, 179-184, 186
Подкожная мышца туловища	<b>38,</b> 217, 270	31, 37
Подлопаточная мышца	<b>40, 92, 179,</b> 264	40, 43, 89, 90, 95-101, 181-188, 240
Подлопаточная ямка лопатки	<b>18</b>	18, 68, 134-136
Поясничные позвонки		131
Предостная мышца	<b>41, 93, 181,</b> 232, 234, 250, 261, 262	31-34, 86, 91, 160-165, 167-170, 249
Предостная ямка лопатки	<b>18, 68, 135,</b> 261	18, 68, 134, 136
Предпервый палец	<b>23, 73, 140</b>	22, 24, 72, 73, 141
Предплечно-запястный сустав	<b>26, 72, 79,</b> 264, 266	
Предплечье	<b>22, 71,</b> 264, 270	20, 70, 138, 142, 265
Приводящая мышца I пальца	<b>59, 120, <u>212</u>, 214</b>	60, 62, 111, 122-125, 197-199, 206-208, 210
Приводящая мышца II пальца	<b>61, 126, <u>212</u>, 214</b>	60, 62, 63, 124, 125, 208
Приводящая мышца IV пальца	<b>61,</b> 267	60, 62
Приводящая мышца V пальца	<b>61, 126</b>	60, 62, 124, 125
Промежуточная фасетка лопатки	<b>135</b>	136
Пропатагиум	<b>67, 130,</b> 233, 236, 248, 259, 262, 280	67, 235
Противопоставляющая мышца I пальца	<b>58,</b> 267	50, 58
Противопоставляющая мышца V пальца	<b>63, 127, <u>213</u>, 215</b>	60, 62, 122-125, 208, 210

<b>Название</b>	<b>Текст и <u>таблицы</u></b>	<b>Рисунки</b>
Пястно-фаланговые суставы	<b>27, 80, 150</b> , 248, 266	27, 79, 151
Пястные кости	80, <b>142, 150</b>	24, 73, 79, 142, 149
Пясть	<b>72</b>	
Радиальная проксимальная подушечка	<b>55</b>	51, 58
Разгибатель II пальца	<b>54, 110, 202</b> , 266	49, 50, 105, 108, 109, 193, 196-199
Разгибатель V пальца	<b>200</b>	
Реберная шейная порция вентральной зубчатой мышцы	<b>159</b>	171, 172, 173, 179, 182-186, 188
Ребра		75, 131-133
Ромбовидная мышца	<b>156</b> , 230, 232, 257, 259	85, 86, 157, 160, 162, 163, 165, 167, 169, 231, 240, 258
Ромбовидная мышца головы	<b>29</b>	32, 33, 258
Ромбовидная мышца спины	<b>30, 81</b>	33, 258
Ромбовидная мышца шеи	<b>30</b>	33, 258
Рукоятка грудины	74, 132	131-133
Сесамовидная кость акромиально-ключичного сустава	<b>145</b>	145, 173
Сесамовидные кости пястно-фаланговых и межфаланговых суставов	<b>27, 80, 150</b> , 80	22, 24, 62-64, 73, 79
Собственно шейная порция вентральной зубчатой мышцы	<b>159</b>	162, 163, 167-171, 184, 185, 187
Собственные мышцы перепонки	154, <b>218</b>	
Собственный разгибатель V пальца	<b>200</b>	
Сосцевидный отросток		180
Среднезапястный сустав	<b>26, 147</b> , 248, 266, 267	148
Супинатор	<b>48, 103, 191</b>	49, 53, 105, 106, 158, 193, 194, 196, 203
Суставная капсула плечевого сустава	<b>25, 145, 146</b>	25, 145
Суставная ямка лучевой кости	<b>78, 140</b>	
Суставно-плечевые связки	<b>77</b>	
Сухожильная пластинка глубокого сгибателя пальцев	<b>56</b> , 267	60, 61
Тело грудины		75, 131, 133
Трапециевидная кость	<b>22, 72, 140</b>	22, 72, 141
Трехглавая мышца плеча	<b>46, 101, 187</b> , 234, 248	29-33, 43, 82, 83, 85, 86, 155, 157, 158, 160, 162, 165



<b>Название</b>	<b>Текст и <u>таблицы</u></b>	<b>Рисунки</b>
Тыльная межкостная мышца II пальца	<b>65</b>	
Тыльная межкостная мышца IV пальца	<b>65</b>	
Тыльные межкостные мышцы	<b>65, 217</b>	50, 63, 64
Удерживатель разгибателей	<b>48, 195</b>	49, 50, 108, 198
Удерживатель сгибателей		207
Ульнарная проксимальная подушечка		51
Уропатагиум	<b>67, 130, 236, 237, 280</b>	67
Фаланги пальцев	<b>23, 72, 74, 142, 143, 270</b>	24, 73, 74, 79, 142
Фиброзные влагалища пальцев	<b>57, 119</b>	73, 121
Хиропатагиум	<b>130, 150</b>	67
Центральная кость	<b>22, 23</b>	22
Червеобразные мышцы	<b>59, 120, 209, 214</b>	58-61, 121-123, 208
Шейная порция вентральной зубчатой мышцы	<b>31, 83, 257</b>	39, 40
Шейные позвонки	257	75, 133
Шиповидный отросток медиального надмыщелка плечевой кости	<b>138</b>	139
Широчайшая мышца спины	<b>34, 84, 170, 230, 259</b>	31, 32, 39, 40, 42, 155, 157, 160, 164, 231
Эпистрофей		75
Ямка локтевого отростка плечевой кости	<b>21, 71, 79</b>	21, 71, 139
Яремный отросток		180

## АВТОРСКИЙ УКАЗАТЕЛЬ\*

Аристов	13	Jenkins	17, 37, 254
Борзяк	13, 21, 202	Jepsen	9, 11
Гамбарян	17, 21, 37	Le Gros Clark	17, 56
Гуртовой	13, 21	Lim	219, 221
Дарвин	10	Macalister	129, 140, 204, 205, 209, 214
Дзержинский	12	Marcellini	275
Дорн	273	Meng	11
Квартальный	273	Miller	21
Ковтун	11, 12, 129, 132, 135, 137, 149, 159, 215, 216, 257, 271	Neveu	254
Корзун	18	Norberg	10, 11, 13, 129, 132, 140, 158, 159, 166, 175, 178, 191, 192, 201, 202, 205, 209, 214-217
Краев	13	Novacek	10
Кузнецов	17, 254	Padian	11
Кузякин	237	Peters	9
Курочкин	9	Pirlot	11
Леденев	195	Rayner	10
Ноздрачев	13, 21	Riskin	239
Панютин	12	Sargis	17
Панютина	241	Schlosser-Sturm	146
Юдин	12	Scholey	10, 222
Agoramoorthy	221	Sears	11
Altenbach	129, 156	Simmons	9, 10
Altringham	10	Smith	10
Biewener	230	Speakman	11
Bishop	10	Stafford	13, 23, 66, 72
Davis	17	Stein	254
Dial	9	Strickler	129, 132, 135, 154, 155, 157- 159, 166, 171, 175, 178, 181, 184, 185, 187, 189, 191, 217
Diogo	66, 81	Swartz	240
Dunlap	37, 262	Thewissen	129
Foehring	129	Tian	240
George	17, 56	Vaughan	129, 132, 138, 140, 146, 149, 158, 159, 166, 175, 178, 192, 195, 199, 201, 202, 204, 205, 208-210, 214-218, 271
Grasse	66, 67	Wischusen	221
Gunnell	10	Youlatos	269
Habersetzer	10		
Haines	56		
Hermanson	129, 238, 253, 262		
Hill	10, 240		
Howell	95		
Jackson	222, 224		

---

\* Ссылки авторского указателя включают только первых авторов литературных источников.